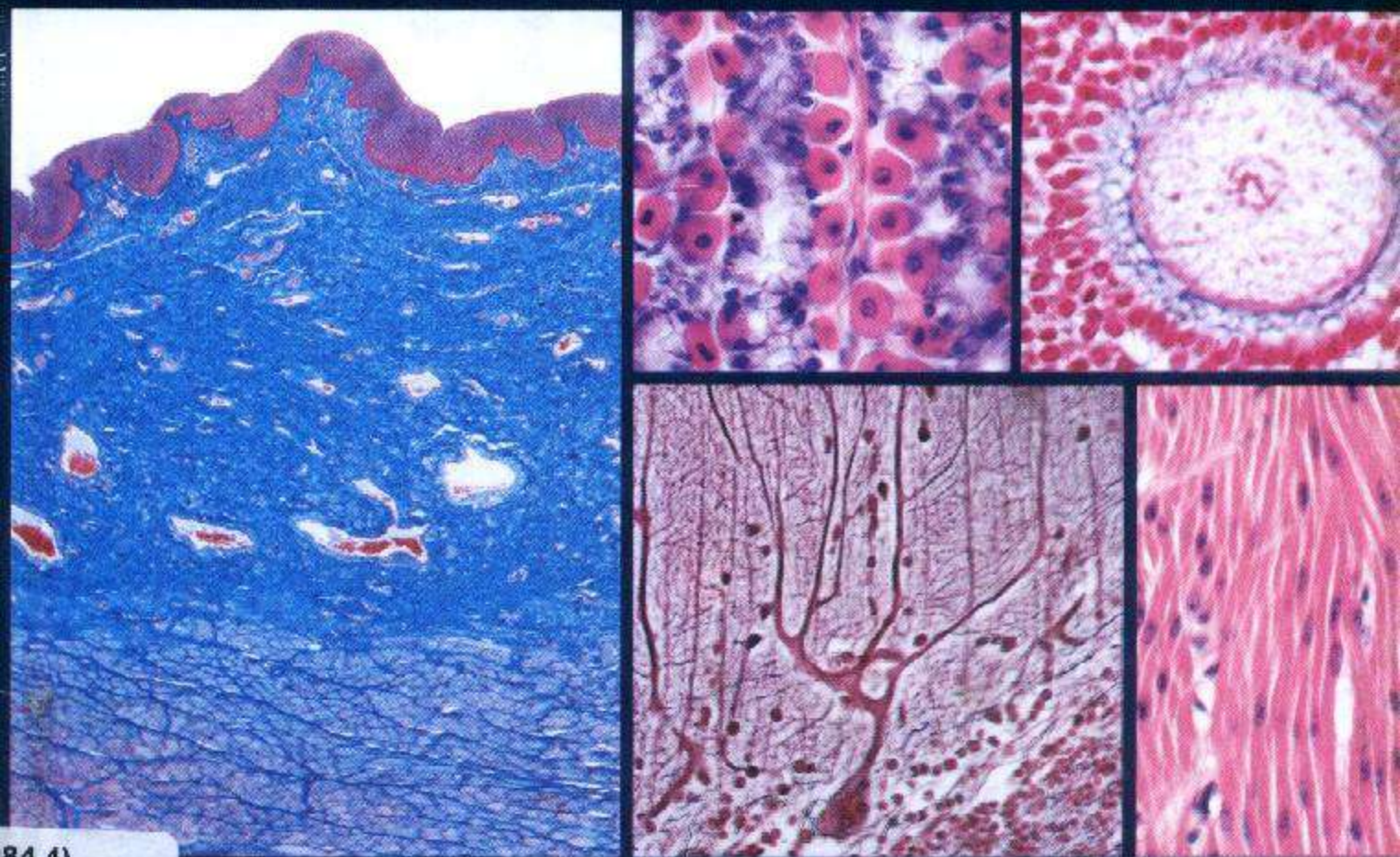


Einn Coneser

Atlas de Histología



84.4)

EDITORIAL MEDICA
panamericana

Finn Geneser

Atlas color de histología

EDITORIAL MEDICA
panamericana

Título del original inglés
Color Atlas of Histology
1st edition

Copyright © 1985 Munksgaard, Copenhagen
All rights reserved

- 1.ª reimpresión, junio 1987
- 2.ª reimpresión, octubre 1987
- 3.ª reimpresión, mayo 1990
- 4.ª reimpresión, febrero 1992
- 5.ª reimpresión, abril 1995
- 6.ª reimpresión, marzo 1997
- 7.ª reimpresión, septiembre 1997
- 8.ª reimpresión, septiembre 1998

Traducción y supervisión:

Prof. Dr. Manuel Nistal
Catedrático de Histología y Embriología General
Facultad de Medicina
Universidad Autónoma de Madrid

Prof. Dr. Ricardo Paniagua
Catedrático de Citología e Histología
Facultad de Biología
Universidad de Salamanca

"Este libro está especialmente destinado a los estudiantes de América Latina y se publica dentro del Programa Ampliado de Libros de Textos y Materiales de Instrucción (PALTEX) de la Organización Panamericana de la Salud, organismo internacional constituido por los países de las Américas para la promoción de la salud de sus habitantes. Se deja constancia de que este programa está siendo ejecutado con la cooperación financiera del Banco Interamericano de Desarrollo."

Todos los derechos reservados.

Este libro o cualquiera de sus partes
no podrán ser reproducidos ni archivados en sistemas recuperables,
ni transmitidos en ninguna forma o por ningún medio,
ya sean mecánicos, electrónicos, fotocopiadoras, grabaciones
o cualquier otro, sin el permiso previo de
Editorial Médica Panamericana, S. A.

© 1998, EDITORIAL MEDICA PANAMERICANA, S. A.

Alberto Alcocer, 24, 6.ª 28036 Madrid

I.S.B.N.: 84-85320-40-9

Depósito legal: M. 31.170-1998

Imprenta FARESO, S. A. Paseo de la Dirección, 5. 28039 Madrid

Impreso en España. Printed in Spain

Prólogo a la edición en español

En un afán de facilitar al estudiante el aprendizaje de la histología han aparecido en los últimos años varios atlas histológicos. Y aunque está fuera de duda que sin una buena colección de preparados histológicos y muchas horas de microscopio la histología no se aprende, un buen atlas de histología en color lo facilita. Lo importante es saber en qué momento el atlas cobra su verdadera importancia. En la sala de microscopios, cada vez que el estudiante se enfrenta a una nueva preparación, siempre se produce el mismo fenómeno: apenas ha enfocado la preparación, pasa de pequeños a grandes aumentos en escasos segundos; como esta maniobra no le proporciona una

clave, pasa a una segunda maniobra: recorrer la preparación en busca de una imagen típica, algo que le sirva de punto de partida para situar a su alrededor los demás detalles que le han proporcionado las clases teóricas. Estos puntos de partida se identifican fácilmente en las preparaciones cuando se dispone al lado del microscopio de una imagen característica de la estructura que se va a estudiar. El valor de este atlas radica, precisamente, en haber elegido las fotografías apropiadas, los "puntos de partida" para iniciar el estudio histológico.

M. NISTAL
R. PANIAGUA

Prefacio

El propósito de este atlas es proporcionar una guía "visual" que permita al estudiante de histología distinguir e identificar con facilidad todos los tipos de células, tejidos y órganos del cuerpo humano durante el trabajo práctico con el microscopio.

Este objetivo ha sido logrado mediante la presentación de 428 microfotografías en color; cada una de las cuales ha sido escogida únicamente con esta finalidad formativa. Casi todas las microfotografías han sido obtenidas de secciones histológicas preparadas y teñidas con las técnicas habitualmente empleadas en el estudio histológico e histopatológico. Además, cada ilustración ha sido seleccionada para mostrar solamente un detalle histológico de importancia (como un tipo celular determinado o una estructura concreta), presentado a los aumentos adecuados en cada caso, tal como habitualmente es observado por el estudiante. Esto ha requerido un gran número de pequeñas ilustraciones, que, en la práctica, resultan mucho más útiles al estudiante que ilustraciones de gran tamaño que muestran múltiples aspectos. Estas últimas microfotografías también han sido utilizadas, pero únicamente para mostrar la estructura general de un órgano, y van siempre acompañadas de la señalización de los componentes histológicos de mayor relevancia.

Este atlas contiene solamente microfotografías, habiéndose prescindido de los esquemas y dibujos de las secciones histológicas, que, aunque son muy utilizados en los libros de texto, resultan siempre menos útiles para la identificación al microscopio de las estructuras histológicas que microfotografías de alta calidad. Puesto que estas imágenes han de ayudar al estudiante poco experimentado, todas las microfotografías son en color, tal como el estudiante observa las imágenes al microscopio.

Las ilustraciones se distribuyen en capítulos que siguen una secuencia similar a la usada en la mayoría de los libros de texto de histología, pues es de esperar que este atlas sea utilizado paralelamente al libro de texto. Por este motivo no se han incluido esquemas ni electronografías, y, deliberadamente, se ha pretendido que la leyenda de cada ilustración sólo proporcione la información necesaria para la identificación de las características de esa estruc-

tura en particular que se pretende ilustrar en la imagen.

Quedo muy reconocido a muchos colegas por su colaboración generosa proporcionando material para algunas de las ilustraciones. Mi sincero agradecimiento al doctor K. T. Drzewiecki, Departamento de Cirugía Plástica, Instituto Finsen, Universidad de Copenhagen (fig. 11-7); al doctor J. Hastrup y al doctor N. O. Jacobsen, Instituto de Patología, Universidad de Aarhus (figs. 16-23 y 16-24); al doctor U. V. Henriques, Instituto de Patología, Universidad de Aarhus (fig. 15-16); al doctor J. P. Kroustrup, Instituto de Anatomía C, Universidad de Aarhus (figuras 12-32 y 12-52 a 12-55); al doctor L. Malinovsky, Departamento de Anatomía, Universidad de Purkinje, Brno (figs. 8-22 a 8-24); al doctor M. M. Matthiessen, Instituto de Anatomía A, Universidad de Copenhagen (figs. 12-16 y 12-17); al doctor E. Mortensen, Laboratorio Central, Hospital Municipal de Aarhus (figs. 5-2 a 5-8 y 5-12 a 5-20); al doctor M. Møller, Instituto de Anatomía B, Universidad de Copenhagen (figs. 15-8, 15-10 y 15-11); al doctor S. Seier Poulsen, Instituto de Anatomía B, Universidad de Copenhagen (figs. 3-5, 3-6, 12-23, 12-27, 12-29, 12-33, 12-35 a 12-38, 12-42 y 12-43); al doctor N. E. Skakkebaek, Departamento de Pediatría, Hospital Hvidovre, Copenhagen (figuras 16-26, 16-27 y 16-29), y al doctor J. Zimmer, Instituto de Anatomía B, Universidad de Aarhus (figs. 8-8 a 8-10).

Finalmente, quiero expresar mi más profundo agradecimiento a tres personas en particular que me han prestado una estrecha colaboración a lo largo de todo el trabajo: a la técnica de laboratorio Pylle Clausen, quien preparó casi todas las secciones histológicas; al fotógrafo médico, Albert Meier, quien realizó todo el trabajo fotográfico, y a la secretaria, Karin Wiedemann, quien mecanografió el trabajo, ayudó en la corrección de las pruebas de imprenta y preparó el índice. Los tres, con su continua asistencia y pericia técnica, han contribuido decisivamente a la creación de este atlas.

Finn Geneser

Contenido

| | |
|---|-----|
| CAPITULO 1: La célula..... | 9 |
| CAPITULO 2: Epitelio | 17 |
| CAPITULO 3: Glándulas | 21 |
| CAPITULO 4: Tejido conjuntivo propiamente dicho | 27 |
| CAPITULO 5: Sangre y médula ósea | 35 |
| CAPITULO 6: Tejidos esqueléticos | 41 |
| CAPITULO 7: Tejido muscular..... | 49 |
| CAPITULO 8: Tejido nervioso | 55 |
| CAPITULO 9: El aparato circulatorio | 67 |
| CAPITULO 10: Los órganos linfoides..... | 77 |
| CAPITULO 11: La piel | 89 |
| CAPITULO 12: Aparato digestivo..... | 97 |
| CAPITULO 13: Aparato respiratorio | 131 |
| CAPITULO 14: Aparato urinario..... | 143 |
| CAPITULO 15: Glándulas endocrinas..... | 155 |
| CAPITULO 16: Aparato genital..... | 167 |
| CAPITULO 17: Glándulas mamarias..... | 199 |
| CAPITULO 18: Ojo..... | 205 |
| CAPITULO 19: Oído..... | 215 |
| INDICE | 221 |

CAPITULO 1

La célula

La célula está formada por tres partes: núcleo, citoplasma y membrana plasmática.

El núcleo está separado del citoplasma por una membrana, envoltura nuclear o carioteca, la forma del núcleo es semejante a la de la célula. En él reside el material genético de la célula que dirige cada una de las funciones celulares.

El citoplasma está limitado por la membrana plasmática y la envoltura nuclear. Tiene dos partes: el hialoplasma y el morfoplasma. El hialoplasma es un material coloidal, semilíquido y viscoso, que contiene los componentes del morfoplasma. El morfoplasma está formado a su vez por dos tipos diferentes de estructura: las organelas citoplasmáticas y las inclusiones citoplasmáticas.

Las organelas citoplasmáticas son componentes estructurales que realizan acciones vitales en las células. Se consideran organelas:

los ribosomas libres y el retículo endoplásmico rugoso (anabolismo proteico). El retículo endoplásmico liso (anabolismo lipídico), el complejo de Golgi (anabolismo de glúcidos). Las mitocondrias y los peroxisomas (producción de energía), los lisosomas (fagocitosis, defensa), citoesqueleto de microfilamentos y microtúbulos (armazón). Los centriolos (división celular).

Las inclusiones citoplasmáticas son acúmulos inertes de metabolitos o productos celulares que la célula puede o no utilizar. Se les agrupa bajo el término de paraplasmas. Son inclusiones citoplasmáticas las siguientes: glucógeno, lípidos, pigmentos (melanina, lipofusina) y cristaloides.

La membrana plasmática recubre externamente la célula individualizándola. A través de ella se realizan un gran número de intercambios activos y pasivos.

Células parietales Células principales

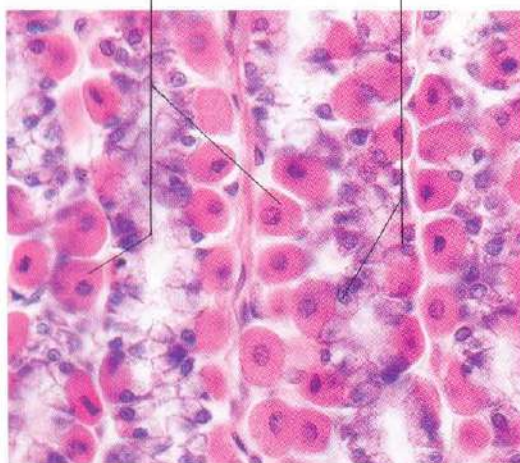


Fig. 1-1. Glándulas gástricas de la **mucosa del cuerpo y fondo del estómago**. Las células parietales, con citoplasma eosinófilo (teñido en rojo), y las células principales, con citoplasma basófilo (teñido en azul), son ejemplos característicos del aspecto general que ofrecen las células cuando las secciones histológicas son teñidas con hematoxilina y eosina (H y E). H & E. x440.

Oocito Núcleo Células granulosas

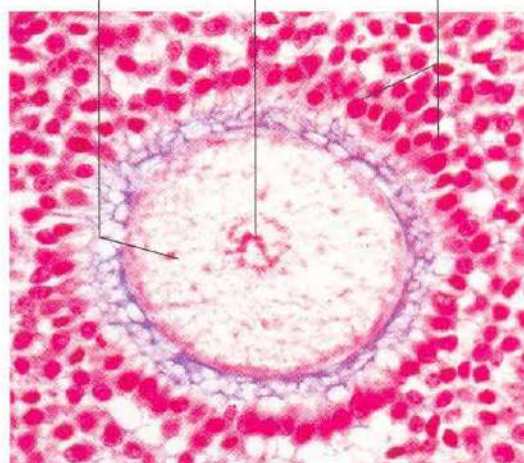


Fig. 1-2. Esta imagen de un oocito rodeado por células de la granulosa en un **foliculo ovárico en desarrollo** muestra la gran variación en el tamaño celular que puede encontrarse en el cuerpo humano. Tinción Azán. x340.

Ramas del árbol dendrítico

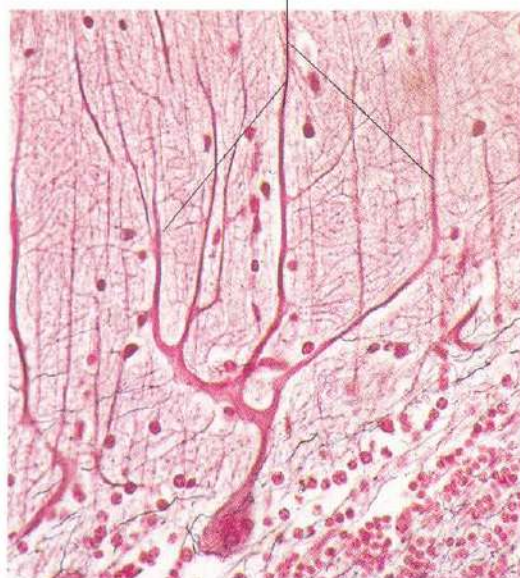


Fig. 1-3. Muchas células, como esta célula de Purkinje de la corteza del cerebelo, muestran una forma extremadamente compleja. Las numerosas ramificaciones arboriformes de las dendritas de esta célula constituyen un interesante ejemplo del polimorfismo celular. Tinción de Cajal. x275.

Núcleos Celulares musculares lisas Citoplasmas

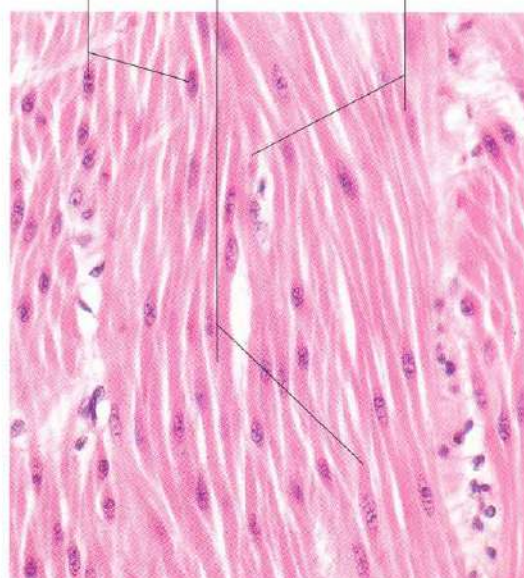


Fig. 1-4. Células musculares lisas de la pared del **intestino delgado**. Las células musculares lisas son un ejemplo característico de células de forma alargada. H & E. x440.

Límites celulares
(plasmalema)

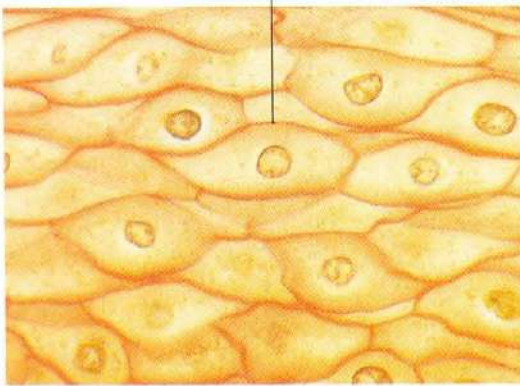


Fig. 1-5. Esta imagen del estrato córneo del epitelio plano poliestratificado del **esófago** nos permite distinguir con nitidez los límites celulares. Tinción Van Gieson, x660.

Mitocondrias



Fig. 1-6. Mitocondrias en células de **túbulos con-torneados proximales del riñón**. En este caso, la tinción de las mitocondrias se debe a la demostración histoquímica de la enzima citocromo oxidasa, que es exclusivamente mitocondrial. x660.

Acinos
pancreáticos Ergastoplasma

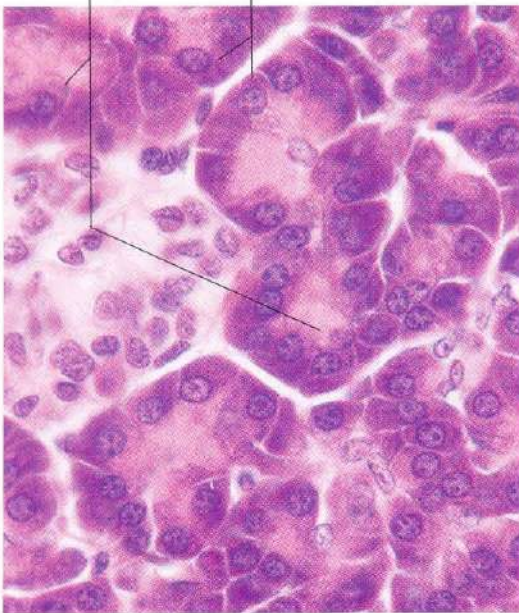


Fig. 1-7. Las células de las glándulas acinares del **páncreas exocrino** muestran abundante basofilia en el citoplasma basal debido a la presencia de un ergastoplasma (ribosomas libres y retículo endoplasmático rugoso) muy desarrollado a este nivel. H & E. x660.

Neurona motora Cuerpos de Nissl

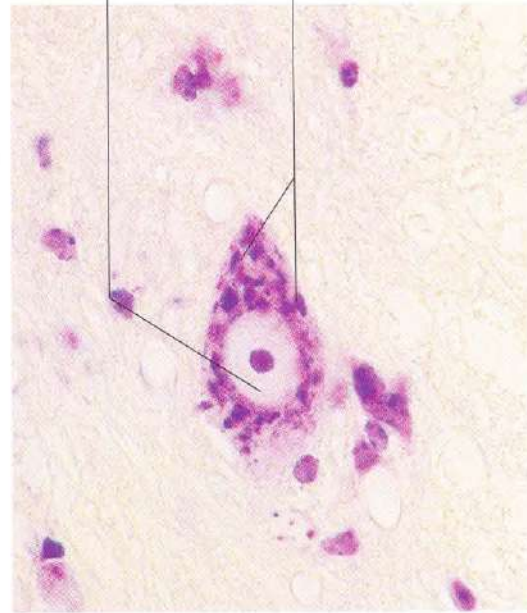


Fig. 1-8. Neurona motora del asta anterior de la **médula espinal**. El ergastoplasma de las células nerviosas forma acúmulos característicos, denominados "cuerpos de Nissl". Tinción tionina.

Imagen "Golgi negativa"

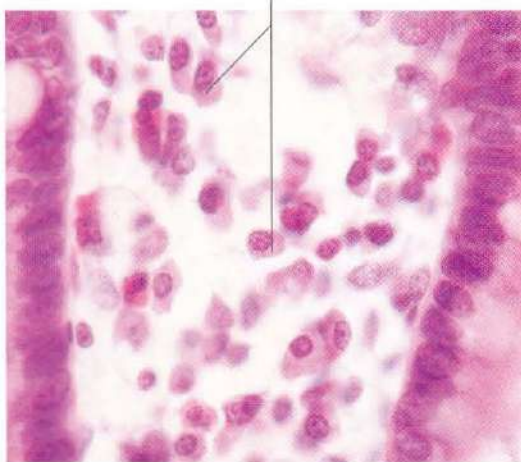


Fig. 1-9. Células plasmáticas en la lámina propia del intestino delgado. Las zonas claras del citoplasma que se observan en la proximidad del núcleo en algunas de estas células constituyen la zona denominada "Golgi negativa". Esta imagen es debida al contraste que ofrece el complejo de Golgi, que no es teñido, con el restante citoplasma intensamente basófilo. H & E. x660.

Aparato de Golgi

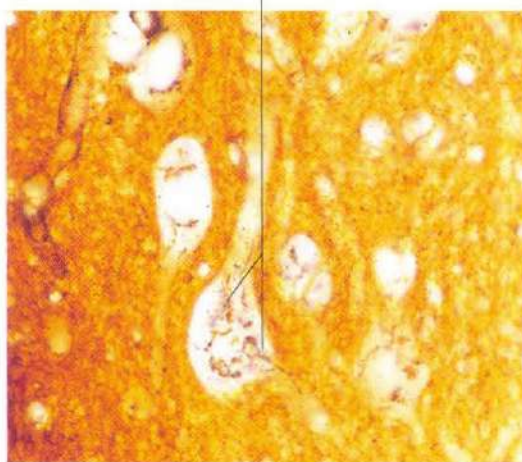


Fig. 1-10. Aparato de Golgi en neuronas del tallo cerebral. El corte histológico ha sido fijado en una solución de dicromato y tratado seguidamente con una sal de plata (método original de Golgi), para poner de manifiesto el complejo de Golgi. En las neuronas, el complejo de Golgi rodea característicamente el núcleo y envía proyecciones hacia los procesos neuronales. x660.

Acinos pancreáticos

Gránulos de secreción

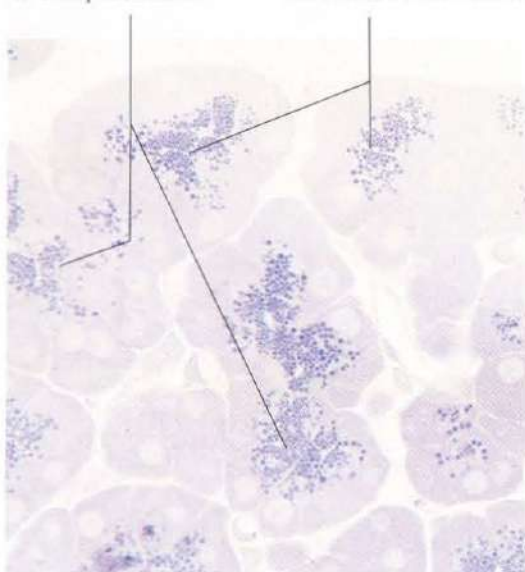


Fig. 1-11. El citoplasma apical de las células glandulares de los acinos del páncreas exocrino contiene numerosos gránulos de secreción que son expulsados a la luz grandular. Material incluido en Epon. Tinción azul de metileno. x660.

Gránulos de secreción

Acinos pancreáticos

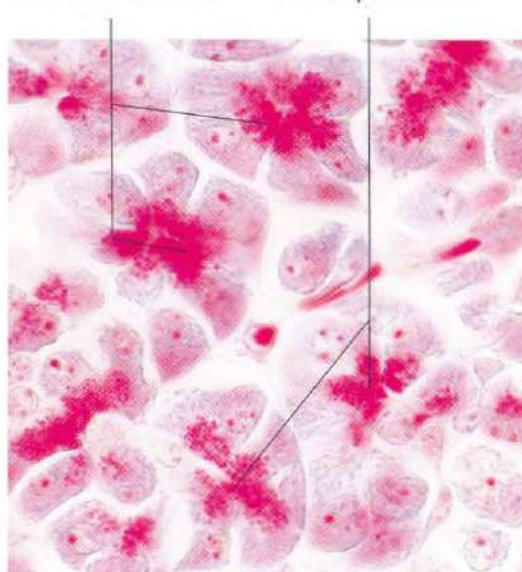


Fig. 1-12. En esta imagen, los gránulos de secreción de las células acinares del páncreas exocrino aparecen teñidos en rojo brillante con el tricrómico de Lissberg. x660.

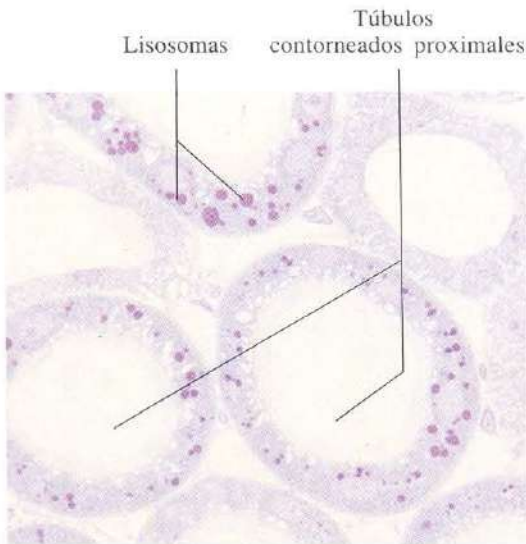


Fig. 1-13. Lisosomas en túbulos contorneados proximales del riñón. Estos orgánulos son muy abundantes y adquieren un gran tamaño en estas células. Material incluido en Epon y teñido con azul de metileno. x660.

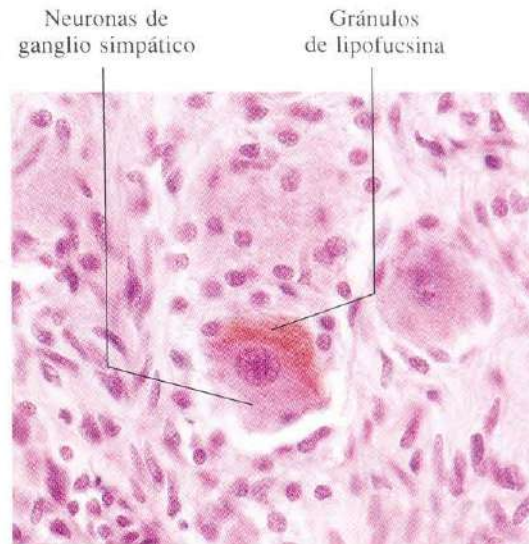


Fig. 1-14. Gránulos de lipofucsina (cuerpos residuales) en las neuronas de un ganglio simpático. Los gránulos de lipofucsina, que poseen un color pardo amarillento, constituyen un ejemplo de un pigmento endógeno que forma inclusiones citoplásmicas. H & E, x440.

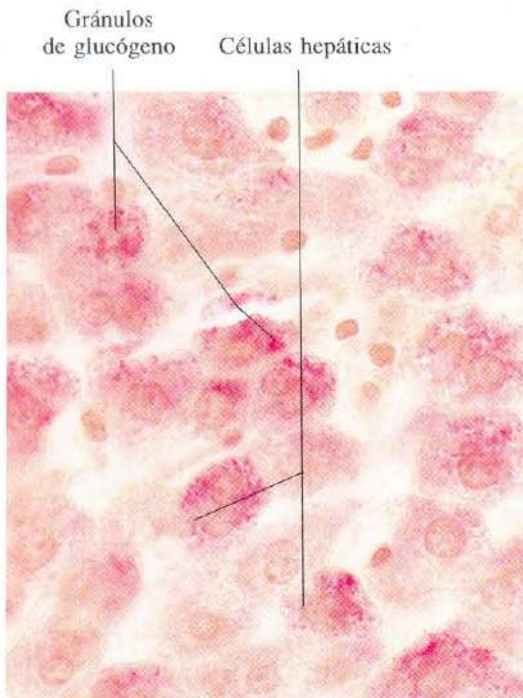


Fig. 1-15. Los gránulos de glucógeno de estas células hepáticas aparecen teñidos en rojo brillante con el carmín de litio. x660.

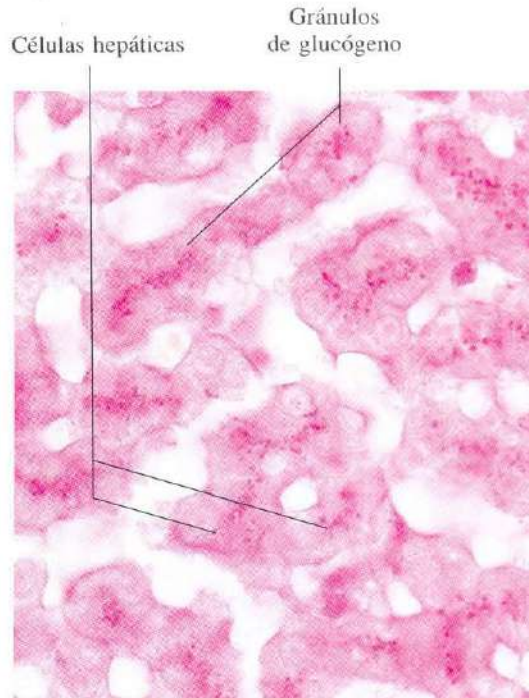


Fig. 1-16. Usando la reacción PAS (ácido periódico de Schiff), los gránulos de glucógeno en las células hepáticas aparecen teñidos de color magenta. x660.

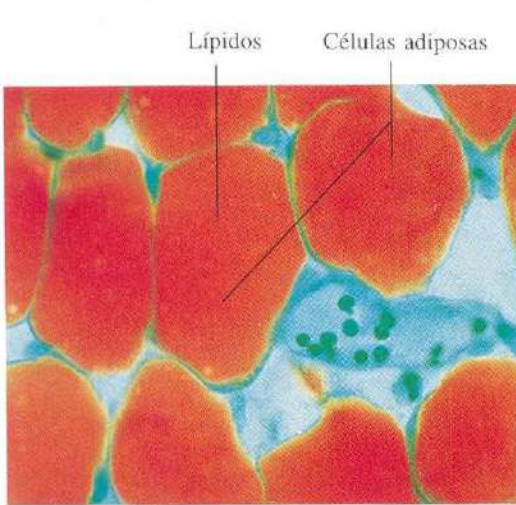


Fig. 1-17. Acúmulo de células adiposas de configuración unilocular. El contenido en lípidos de estas células ha sido bien preservado mediante la realización de cortes en el microtomo de congelación. El contenido lipídico se ha puesto de manifiesto mediante la tinción con rojo sudán y el contraste con verde luz. x440.

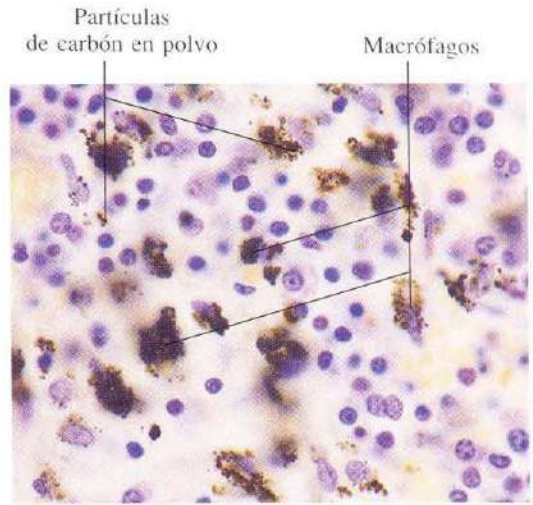


Fig. 1-18. Macrófagos en un ganglio linfático bronquial. Los macrófagos han fagocitado polvo de carbón. Estas partículas en el citoplasma de los macrófagos constituyen un ejemplo de inclusiones citoplásmicas formadas por pigmento exógeno. H & E. x540.

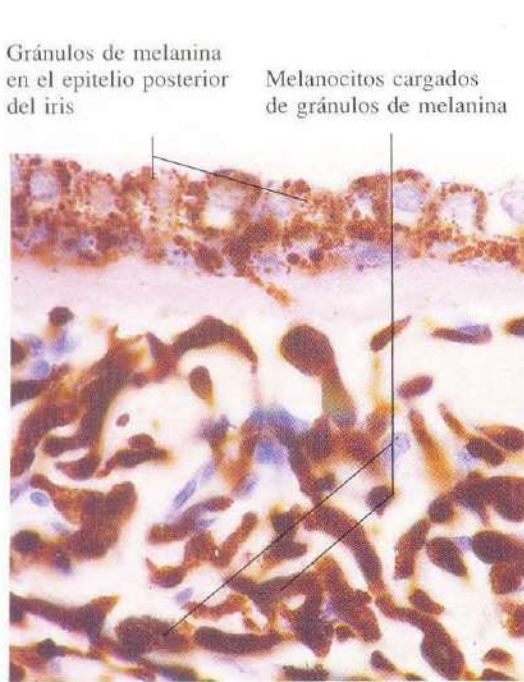


Fig. 1-19. Gránulos de melanina en el epitelio posterior del iris y en melanocitos del conjuntivo subyacente. H & E. x660.

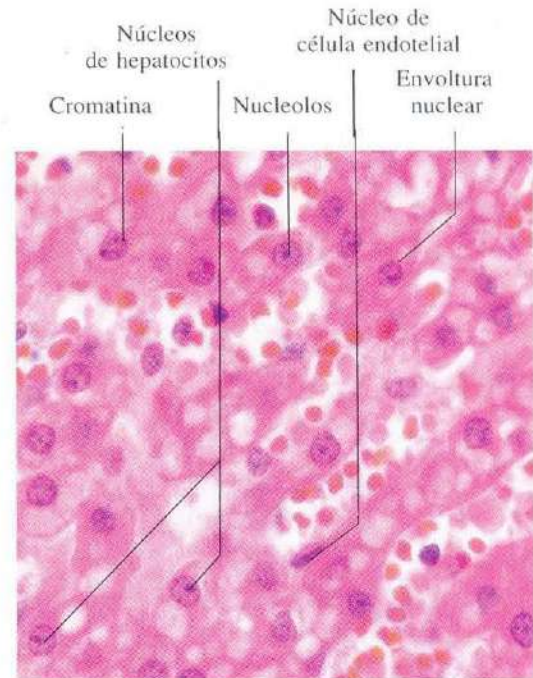


Fig. 1-20. Pequeña porción del hígado mostrando cordones de células hepáticas. Los núcleos de los hepatocitos presentan el aspecto histológico característico de los constituyentes nucleares (cromatina, nucleolo, nucleoplasma y envoltura nuclear). La forma redondeada de estos núcleos contrasta con la forma aplanada de los núcleos del endotelio de los sinusoides hepáticos. H & E. x660.

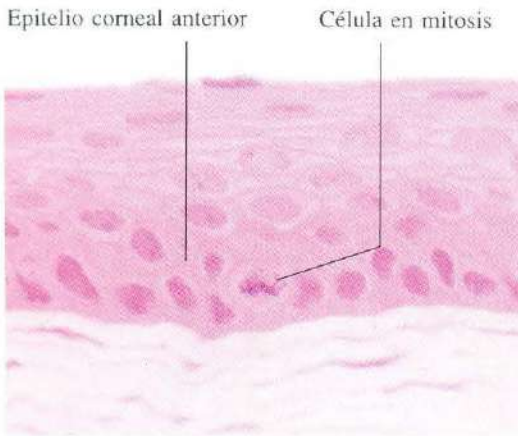


Fig. 1-21. Epitelio anterior de la córnea. En el estrato basal se observa el aspecto característico de células en división mitótica. H & E. x660.

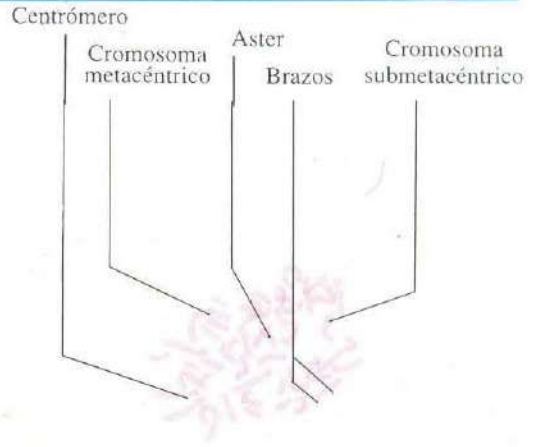


Fig. 1-22. Cromosomas metafásicos humanos en la metafase mitótica. La división celular se detuvo en la metafase al añadir colchicina a células que llevaban tres días en cultivo. Tinción orceína. x660.

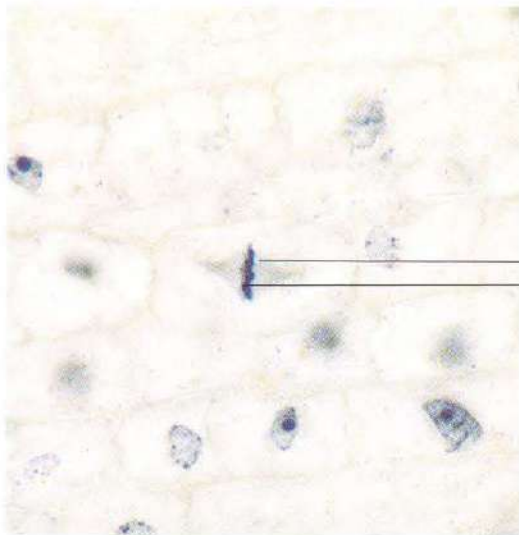


Fig. 1-23. Células de la punta de la raíz de una semilla de guisante en germinación. La célula situada en el centro de la imagen muestra un **típico huso mitótico en metafase** con su característica placa ecuatorial. Hematoxilina férrica. x660.

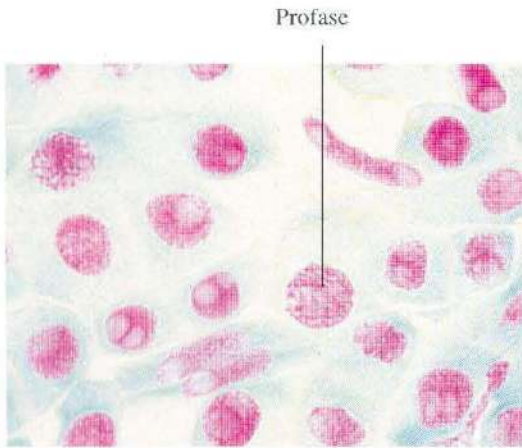


Fig. 1-24. Células de punta de raíz de cebolla mostrando una célula en la **profase de la mitosis**. Los cromosomas aparecen teñidos de rojo con el método de Feulgen, que es específico para DNA. El citoplasma se ha contrastado con verde luz. x660.

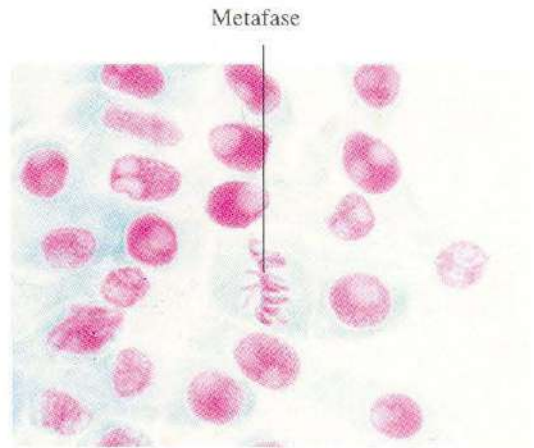


Fig. 1-25. Células de punta de raíz de cebolla mostrando una célula en **metafase**. Tinción Feulgen + verde luz. x660.

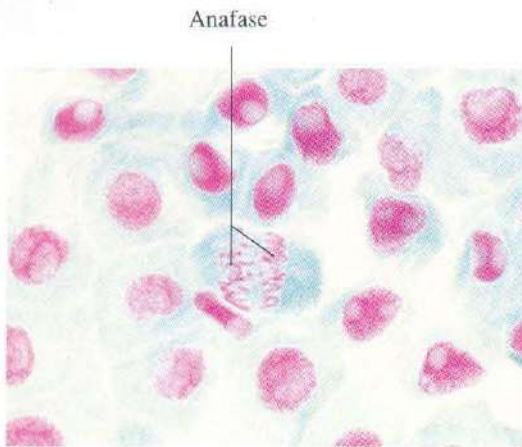


Fig. 1-26. Células de punta de raíz de cebolla mostrando una célula en **anafase**. Feulgen + verde luz. x660.

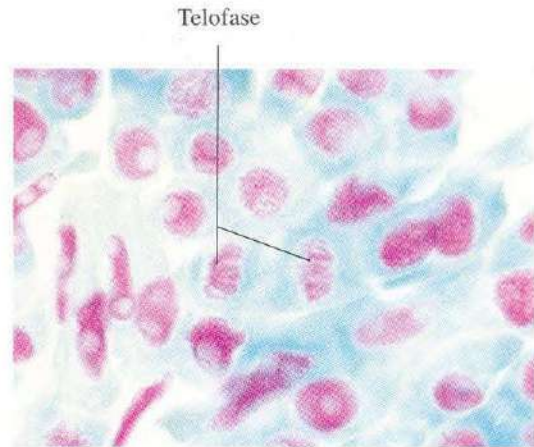


Fig. 1-27. Células de punta de raíz de cebolla mostrando una célula en **telofase**. Feulgen + verde luz. x660.

CAPITULO 2

Epitelio

Las células se asocian morfológica y funcionalmente para formar los tejidos del organismo. El tejido que forma el revestimiento externo del cuerpo, recubre internamente las diferentes cavidades y conductos del organismo, y constituye las glándulas, se denomina tejido epitelial. En los epitelios, las células se sitúan muy próximas entre sí, quedando separadas por un escaso espacio intercelular. La cohesión está facilitada

por diferentes especializaciones de la membrana plasmática. Las células epiteliales muestran una arquitectura interna, en íntima conexión con la función que desempeñan. El polo apical puede dar lugar a diferenciaciones de la membrana plasmática, como microvellosidades, cilios y estereocilios. El polo basal relaciona la célula con el tejido conjuntivo subyacente. A este nivel se desarrolla la membrana basal.

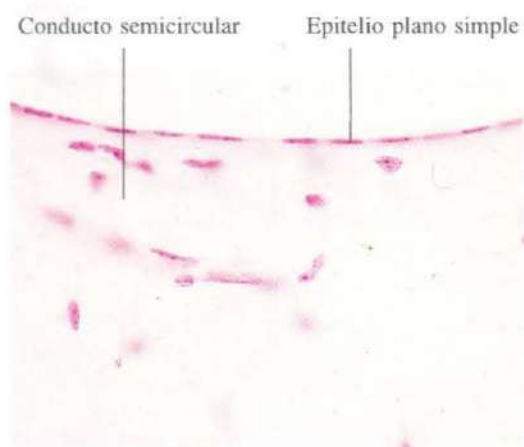


Fig. 2-1. Epitelio plano simple del revestimiento de un conducto semicircular del oído interno. H & E. x440.

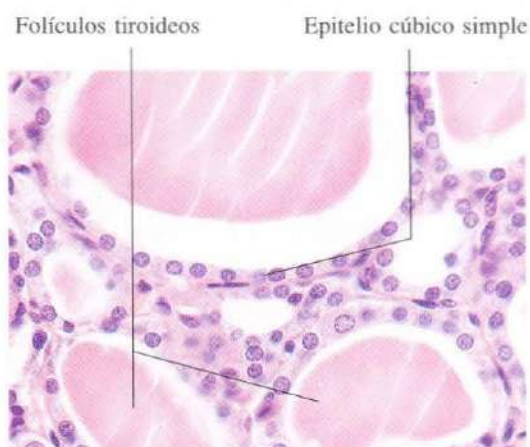


Fig. 2-2. Epitelio cúbico simple de los folículos del tiroides. H & E. x440.

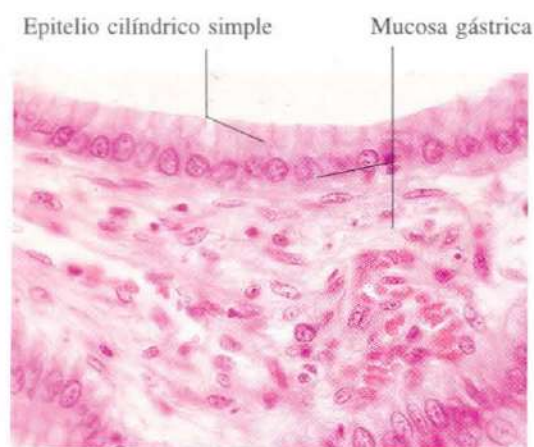


Fig. 2-3. Epitelio cilíndrico o prismático simple de la mucosa del estómago. H & E. x440.

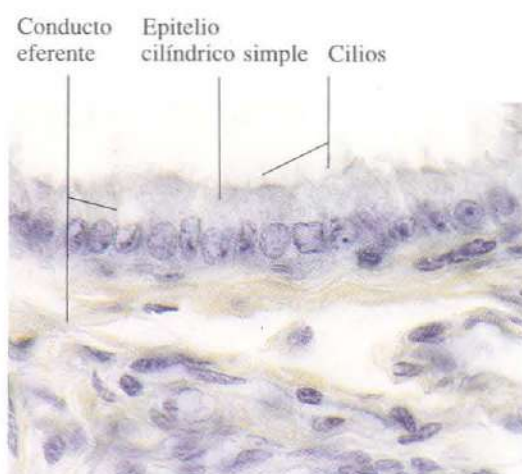


Fig. 2-4. Epitelio cilíndrico simple de los conductos eferentes del epidídimo. La mayoría de las células epiteliales muestran cilios en la superficie en contacto con la luz. Hematoxilina férrica. x540.

Mucosa del
intestino delgado Epitelio cilíndrico
simple Borde en cepillo

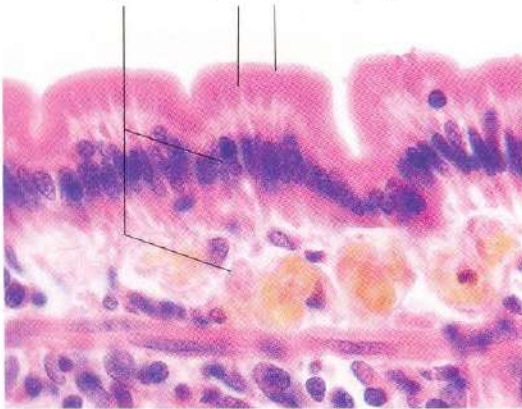

Fig. 2-5. Epitelio cilíndrico simple de la **mucosa del intestino delgado**. Este epitelio posee un "borde en cepillo" muy prominente en contacto con la luz. H & E. x660.

Mucosa Epitelio cilíndrico
pseudoestratificado Cilios

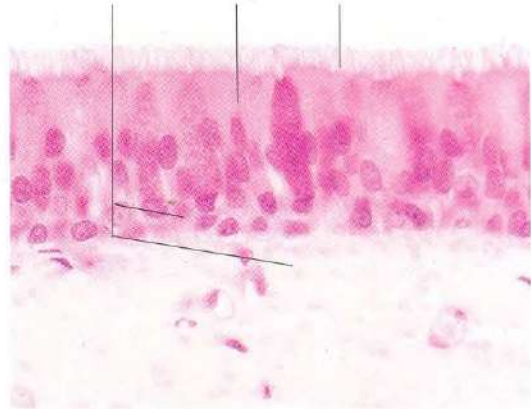


Fig. 2-6. Epitelio cilíndrico pseudoestratificado ciliado de la **mucosa traqueal**. H & E. x540.

Barras
terminales Epitelio cilíndrico
pseudoestratificado Conducto
del epidídimo

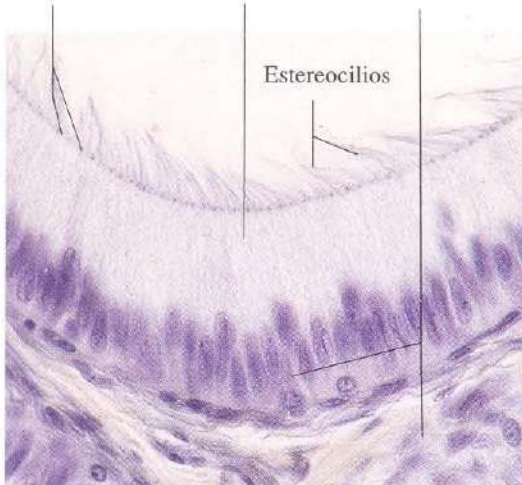


Fig. 2-7. Epitelio cilíndrico pseudoestratificado del **conducto del epidídimo**. La superficie celular en contacto con la luz muestra largos estereocilios que se han agrupado formando penachos. Se aprecian las "barras terminales" cerca de la luz. Hematoxilina férrica. x440.

Epitelio plano
estratificado Estroma
(conjuntivo)
de la córnea

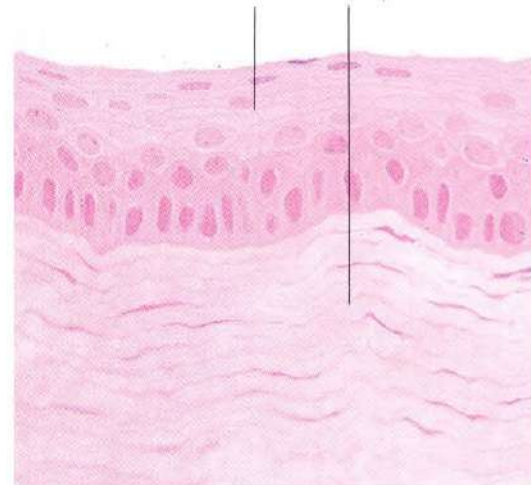


Fig. 2-8. Epitelio plano estratificado no queratinizado de la **córnea** (epitelio corneal anterior). H & E. x440.

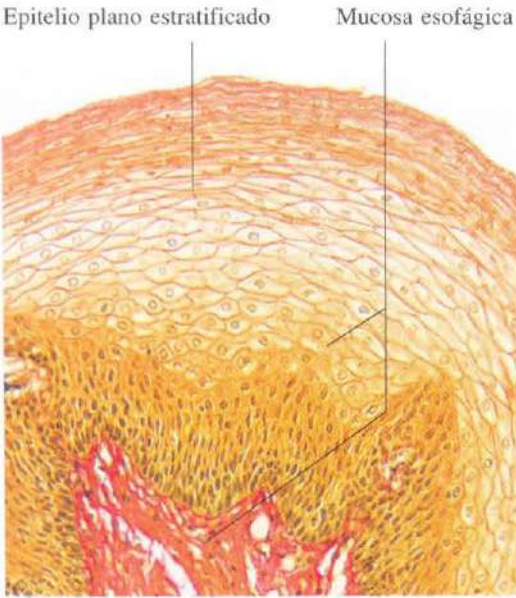


Fig. 2-9. Epitelio plano estratificado no queratinizado del **esófago**. Este epitelio muestra un espesor mucho mayor que el epitelio corneal anterior (figura 2-8). Van Gieson. x165.

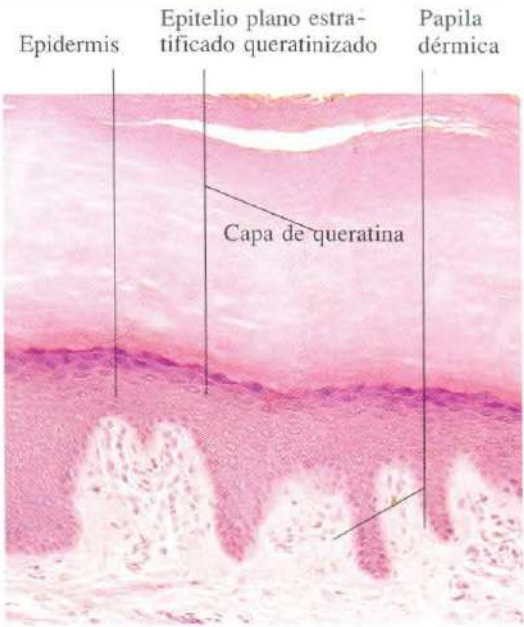


Fig. 2-10. Epitelio plano estratificado queratinizado (**epidermis**) de la piel. El espesor de la capa de queratina es notable. H & E. x135.

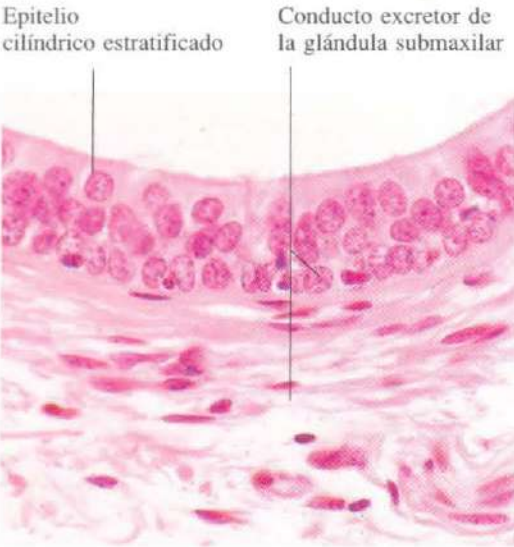

Fig. 2-11. Epitelio cilíndrico estratificado de un conducto excretor interlobulillar de la glándula submaxilar. H & E. x540.

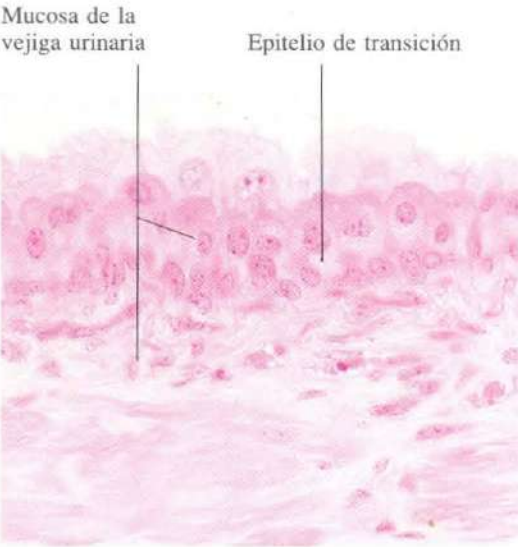

Fig. 2-12. Epitelio de transición de la mucosa de la vejiga urinaria. H & E. x440.

CAPITULO 3

Glándulas

Las glándulas son grupos de células epiteliales que realizan un mismo tipo de secreción y se encuentran rodeadas de tejido conjuntivo.

Hay dos tipos de glándulas: exocrinas y endocrinas. Las glándulas exocrinas están provistas de un conducto y vierten hacia el exterior, en la superficie de los epitelios de los que se originan. Las glándulas endocrinas carecen de conducto excretor y vierten directamente sus productos en los vasos sanguíneos. Tanto las glándulas exocrinas como endocrinas pueden estar divididas en lóbulos por medio de ta-

biques de tejido conjuntivo. Los lóbulos, a su vez, pueden estar segmentados por pequeños tabiques de tejido conjuntivo en lobulillos. El tejido conjuntivo de los lóbulos y lobulillos no sólo lleva los vasos y los nervios a las células epiteliales, sino que en el caso de las glándulas exocrinas transporta los conductos excretores.

El término glándula anficrina se refiere a glándulas como el páncreas o el hígado que contienen a la vez elementos exocrinos y endocrinos.

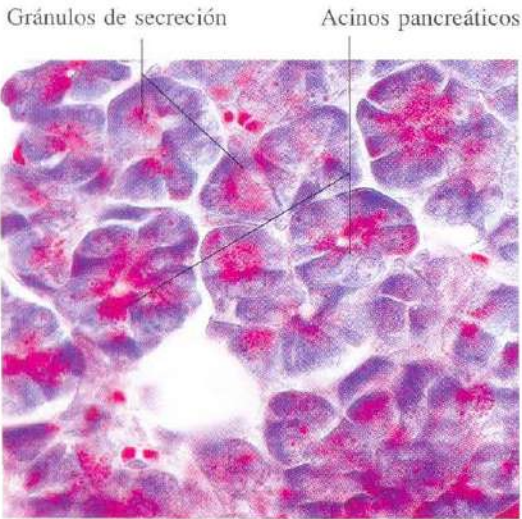


Fig. 3-1. Acinos de páncreas exocrino. Las células acinares contienen gránulos de secreción teñidos de rojo con el método de Liisberg. Este tipo de secreción se denomina merocrina o ecrina. x440.

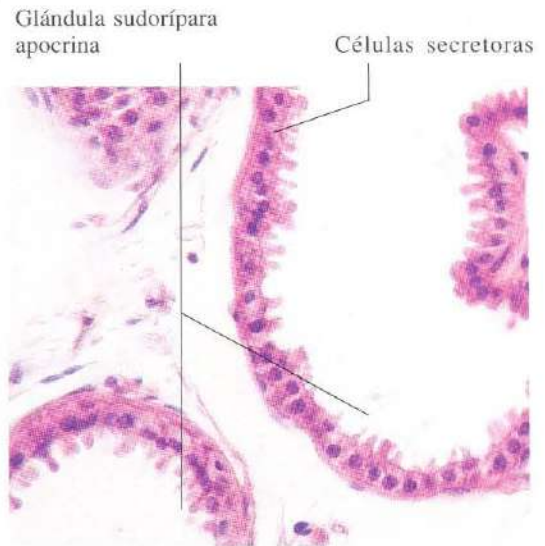


Fig. 3-2. Parte de porciones secretoras de una glándula sudorípara apocrina de la axila. Las protrusiones celulares que son expulsadas hacia la luz glandular, fácilmente observadas en la microscopía óptica, hacen que a este tipo de secreción se le denomine apocrina, por considerar que hay aparentemente una pérdida parcial del citoplasma celular. H & E. x275.

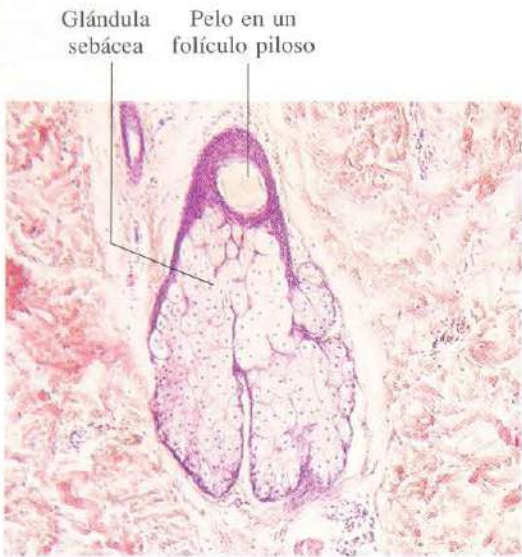


Fig. 3-3. Glándula sebácea de la piel. Junto con las glándulas de Meibomius, constituye el único ejemplo conocido en el cuerpo humano de una glándula secretora holocrina; esto es, con pérdida total de la célula que se transforma en secreción. H & E. x65.

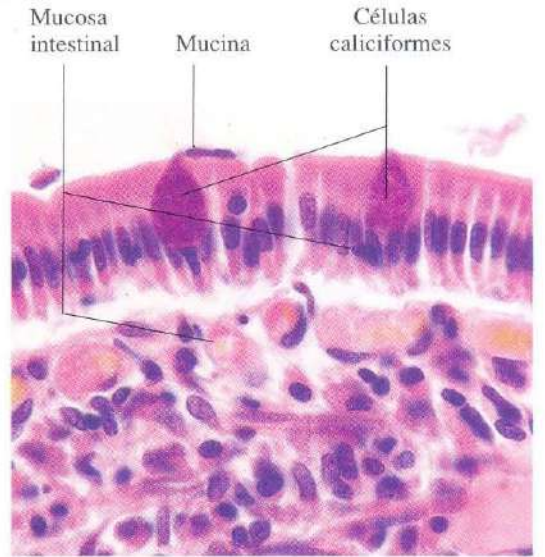


Fig. 3-4. Células caliciformes de la mucosa del intestino delgado. La célula caliciforme de la izquierda se encuentra en el momento de vaciado de su contenido de mucina, que se extiende a lo largo de la superficie luminal del epitelio. H & E. x660.

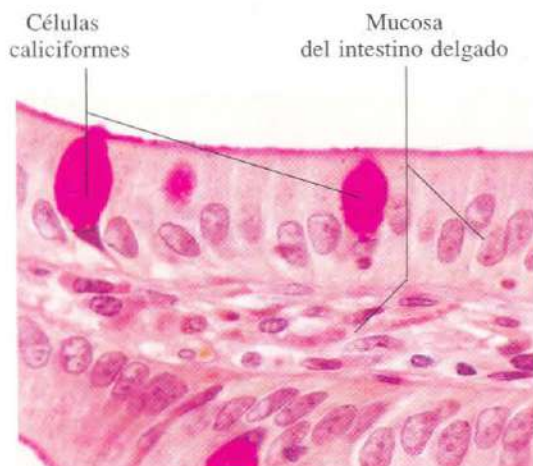


Fig. 3-5. Células caliciformes de la **mucosa del intestino delgado**. La mucina es una glicoproteína y ha sido específicamente teñida mediante la reacción de PAS. PAS + H & E. x660.

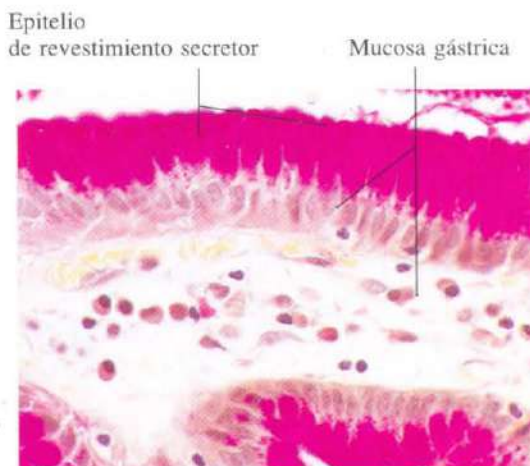


Fig. 3-6. Epitelio de revestimiento de la **mucosa gástrica**. El corte histológico ha sido teñido con la técnica de PAS, observándose que todo el epitelio es secretor de mucina. Junto con el epitelio de revestimiento del exocervix, constituye el único ejemplo en el cuerpo humano de un epitelio de revestimiento formado exclusivamente por células secretoras. PAS + Van Gieson. x440.

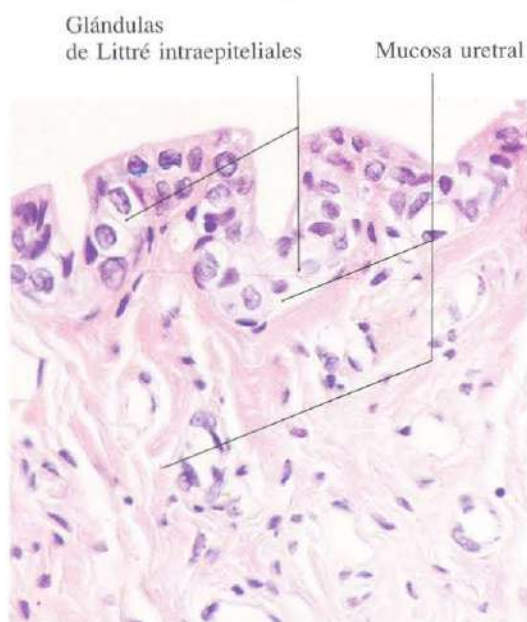


Fig. 3-7. Mucosa de la **uretra femenina**. El epitelio contiene glándulas intraepiteliales (glándulas de Littre). H & E. x440.

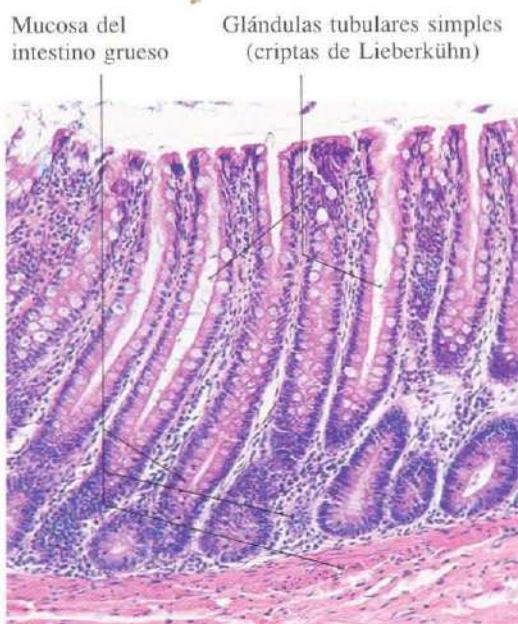

Fig. 3-8. Glándulas tubulares simples (criptas de Lieberkühn) de la **mucosa del intestino grueso**. H & E. x110.

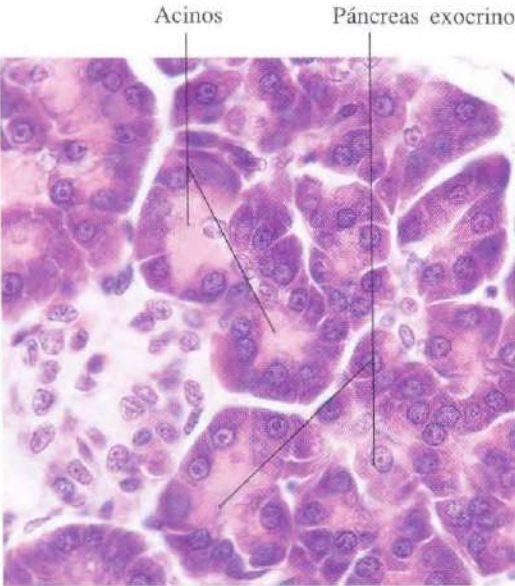


Fig. 3-9. Acinos del **páncreas exocrino** mostrando el aspecto de esta modalidad de glándula secretora. H & E. x540.

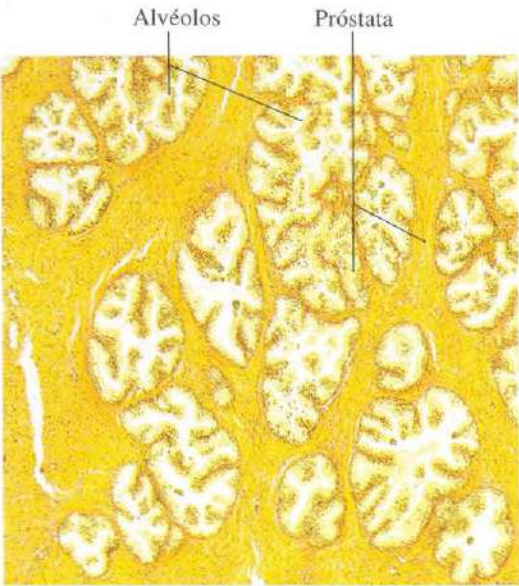


Fig. 3-10. Alvéolos de la **glándula prostática** mostrando el aspecto de las glándulas alveolares. Van Gieson. x45.

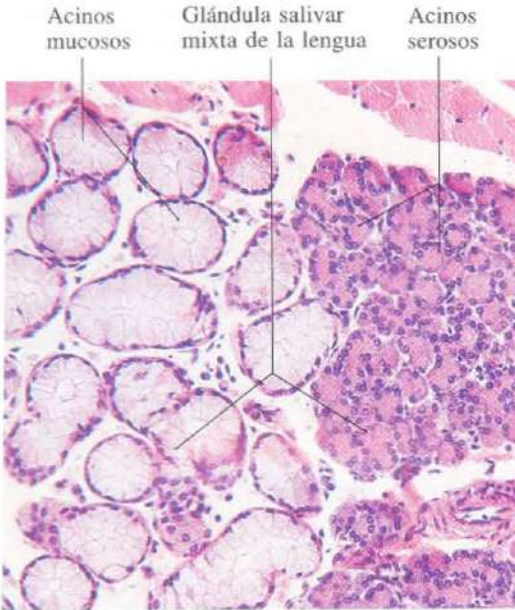


Fig. 3-11. Acinos de secreción mucosa y acinos de secreción serosa de las **glándulas salivares de la lengua**. H & E. x165.

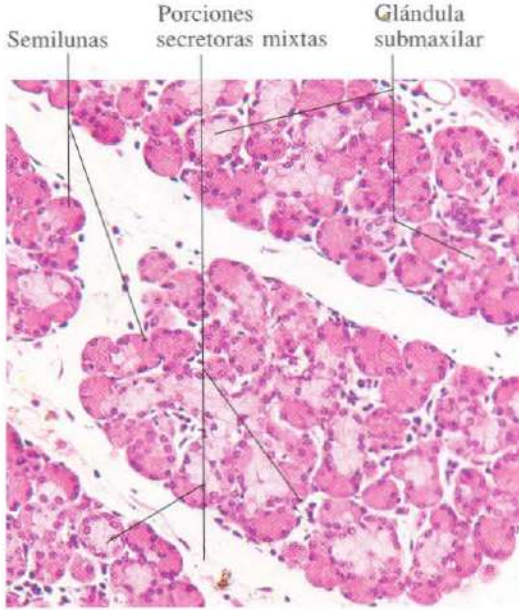


Fig. 3-12. **Glándula submaxilar** mostrando numerosos acinos mixtos (seromucosos). Las células serosas forman semilunas alrededor de los acinos mucosos (medias lunas de Von Ebner). H & E. x165.

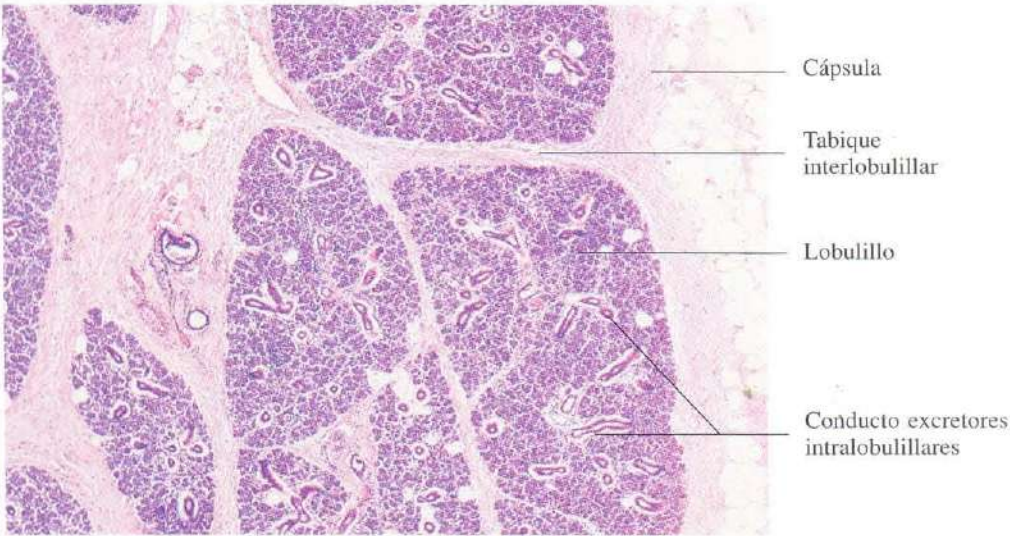


Fig. 3-13. Glándula submaxilar vista a pocos aumentos para mostrar la estructura general de una glándula exocrina. La imagen corresponde a parte de un lóbulo y la cápsula de conjuntivo que lo envuelve. El lóbulo está subdividido en lobulillos mediante septos de tejido conjuntivo. H & E. x40.

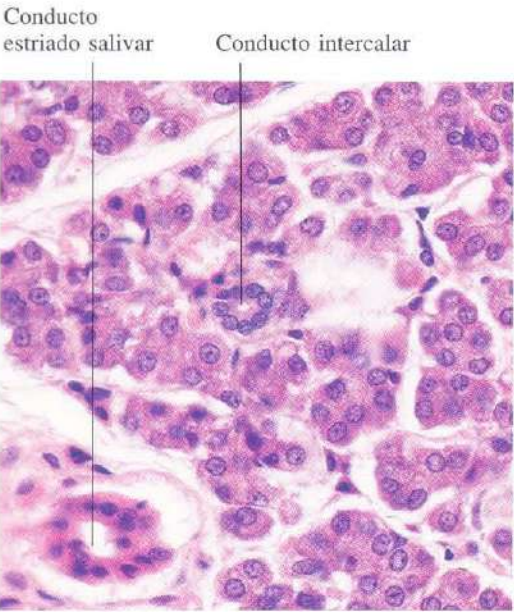


Fig. 3-14. Glándula parótida mostrando dos tipos de conductos intralobulillares: el conducto intercalar y el conducto estriado. H & E. x440.

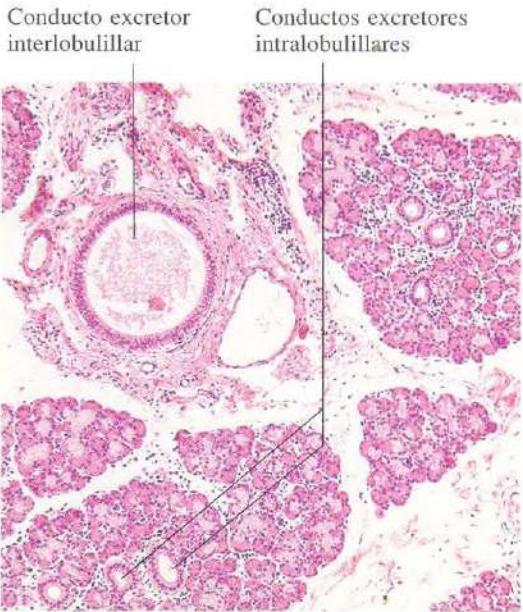


Fig. 3-15. Glándula submaxilar mostrando un conducto excretor interlobulillar en un tabique interlobulillar, y numerosos conductos intralobulillares. H & E.

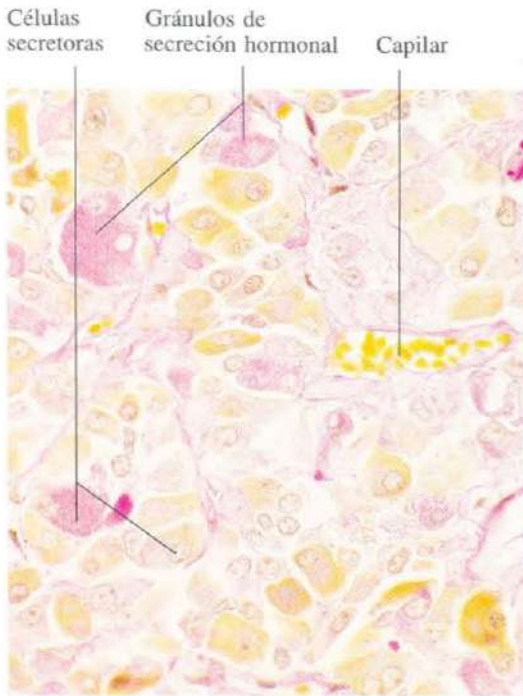


Fig. 3-16. La parte inicial de la hipófisis constituye un ejemplo característico de glándula endocrina. El producto de secreción (hormonas) se almacena en gránulos de secreción intracelulares. Las células secretoras se disponen formando cordones o acúmulos. PAS + naranja G. x440.

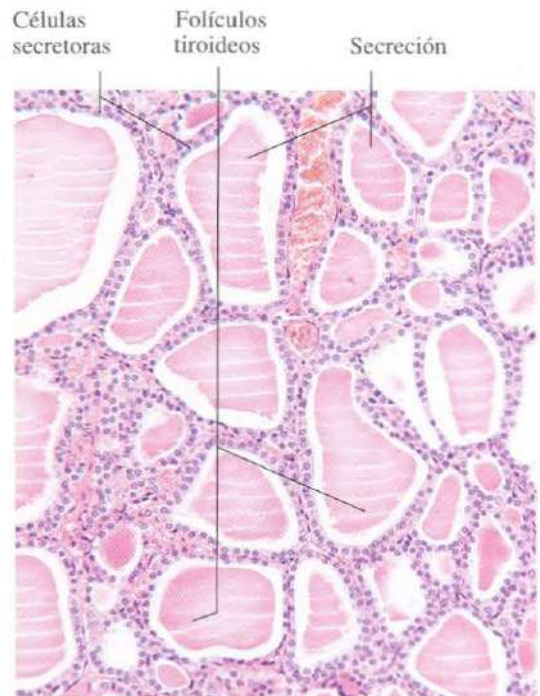


Fig. 3-17. La glándula tiroides es el único ejemplo en el cuerpo humano de una glándula endocrina que almacena su producto de secreción extracelularmente, en la luz de los folículos tiroideos. Para ello las células glandulares se disponen formando folículos. H & E. x165.

Tejido conjuntivo propiamamente dicho

El tejido conjuntivo forma el almacén de todos los órganos del cuerpo transportando los vasos y facilitando el intercambio de gases y metabolitos. Está constituido por células, fibras y sustancia fundamental amorfa.

Los fibroblastos son las células características del tejido conjuntivo. Su forma alargada o estrellada se adapta muy bien a las funciones de conexión y tracción que este tejido tiene que desarrollar. Los fibroblastos sintetizan los demás elementos del tejido conjuntivo como son las fibras colágenas, elásticas y de reticulina y la sustancia fundamental, entre estas células se distinguen células adiposas y mastocitos.

Dependiendo de la riqueza en fibras y sustancia fundamental, el tejido conjuntivo puede ser laxo o denso. Los tejidos conjuntivos laxos tienen una proporción adecuada de los diferentes elementos y se toman habitualmente como ejemplo para la explicación de este tema. Los tejidos conjuntivos densos son ricos en fibras colágenas. La disposición espacial de los

haces de fibras colágenas puede ser muy variada. Unas veces están en todas direcciones del espacio como en la dermis, otras veces en una sola dirección como en los ligamentos y tendones, y otras veces se entrecruzan de una forma más o menos perpendicular como en las aponeurosis o la córnea.

Algunos tejidos conjuntivos son extraordinariamente ricos en fibras elásticas como los que forman la pared de las grandes arterias, otros tienen una gran cantidad de fibras reticulares como los que forman el almacén de los órganos linfoides.

Hay una variedad de tejido conjuntivo en la que predomina la sustancia fundamental, el tejido mucoide, está localizado en el cordón umbilical y la pulpa del diente.

Aunque incluido habitualmente dentro del tejido conjuntivo, como una variante más, el tejido adiposo, tienen una personalidad propia tanto por su estructura como por la variabilidad de funciones en las que está involucrado.

Haces de fibras colágenas

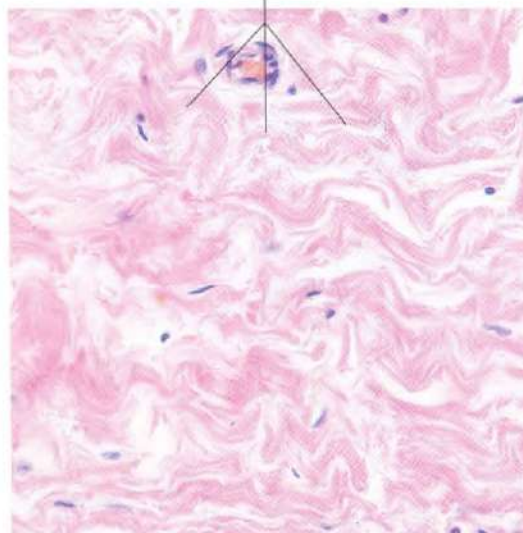


Fig. 4-1. Tejido conjuntivo denso no ordenado de la glándula mamaria. Se observa el aspecto característico ondulante de los haces de fibras colágenas. H & E. x275.

Fibras colágenas




Fig. 4-2. Tejido conjuntivo denso no ordenado de la túnica albuginea del ovario. Las fibras colágenas aparecen teñidas intensamente en azul con el azul de anilina usado en esta tinción tricrómica de Azán. x275.

Fibras colágenas

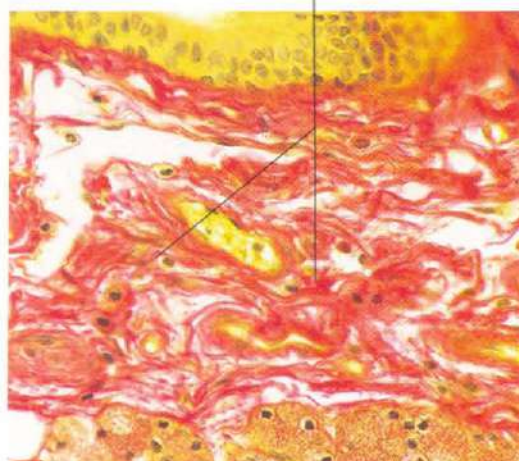


Fig. 4-3. Tabique de tejido conjuntivo en la glándula parótida mostrando las fibras colágenas teñidas en rojo con el tricrómico de Van Gieson. x275.

Fibras reticulares

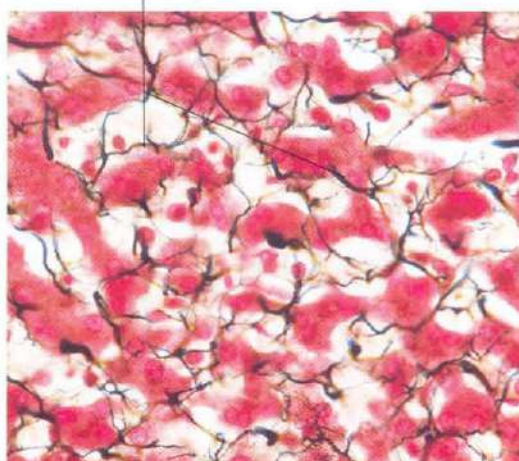


Fig. 4-4. Cordones de hepatocitos en un lobulillo hepático teñidos mediante la impregnación argéntica de Bielschowsky, que pone de manifiesto las fibras de reticulina. Estas se ramifican y anastomosan formando un retículo (de ahí su nombre) alrededor de los cordones de hepatocitos. x275.

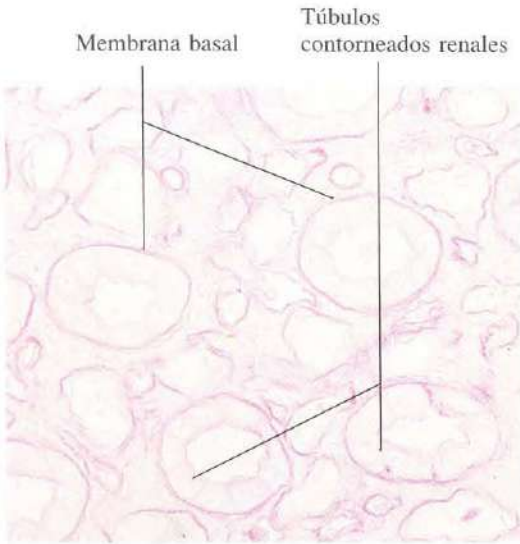


Fig. 4-5. Membrana basal de **túbulos contorneados del riñón**, teñida mediante la reacción de PAS. x340.

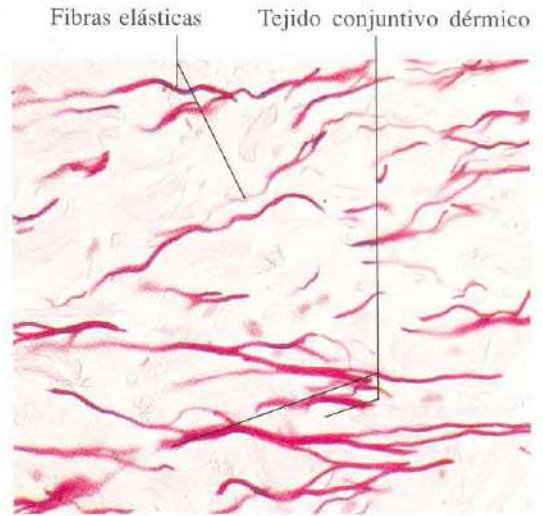


Fig. 4-6. Fibras elásticas de la **dermis de la piel**, teñidas selectivamente con orceína. x275.

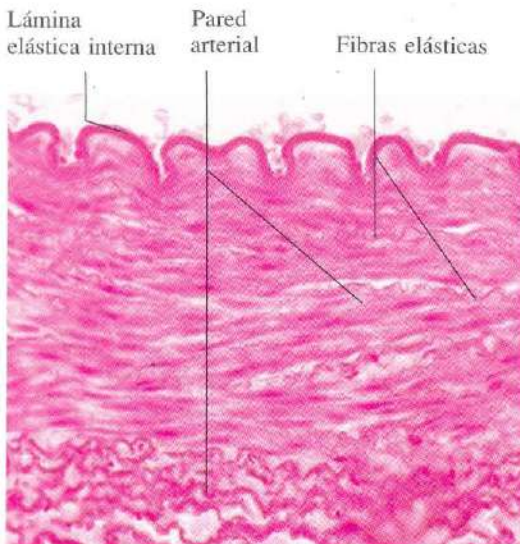


Fig. 4-7. Pared de una **arteria muscular**. Se observan la lámina elástica interna (que es una membrana elástica) y las fibras elásticas de las tunicas muscular y adventicia mediante la tinción con orceína. x275.

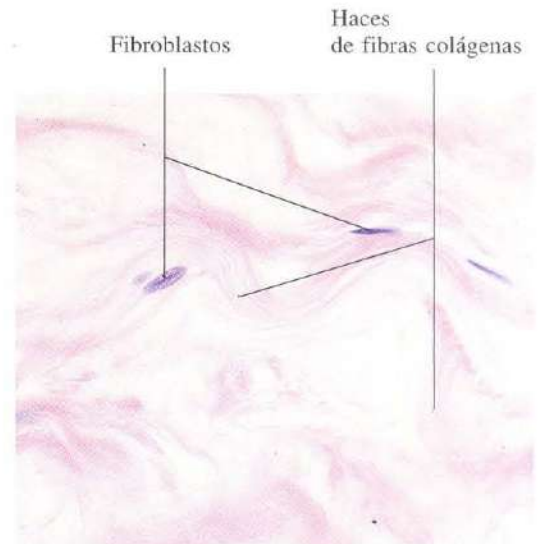


Fig. 4-8. Fibroblastos del tejido conjuntivo de la **glándula mamaria**. Con esta tinción, sólo se aprecian claramente los núcleos de los fibroblastos. H & E. x440.

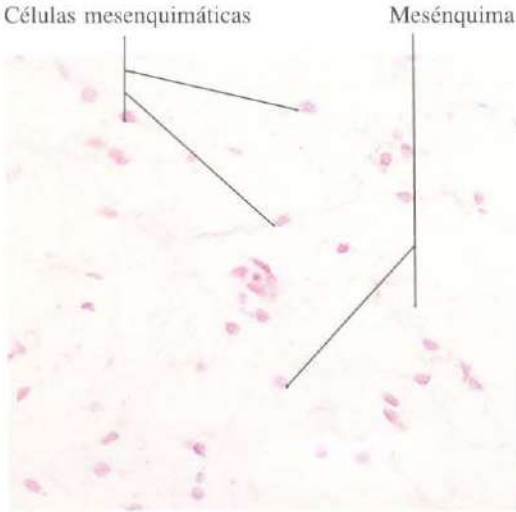


Fig. 4-9. Tejido conjuntivo primitivo, **mesénquima**, en un feto. Se aprecian el aspecto estrellado de las células mesenquimatosas y la distribución laxa del tejido. H & E. x275.

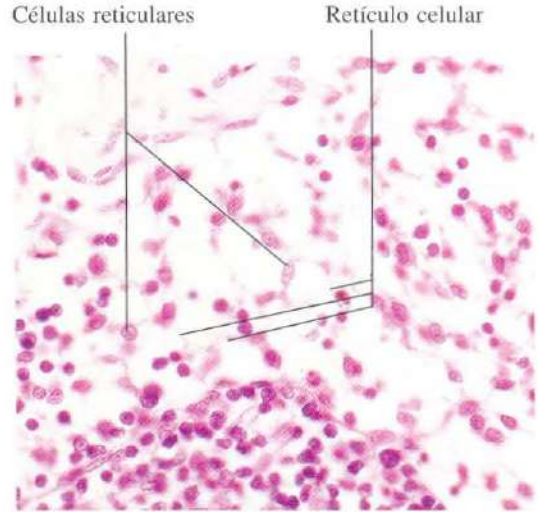


Fig. 4-10. Tejido conjuntivo reticular en los **senos medulares de un ganglio linfático**. Las fibras reticulares no quedan teñidas con esta tinción, y sólo se aprecian las células reticulares que forman un retículo. H & E. x440.

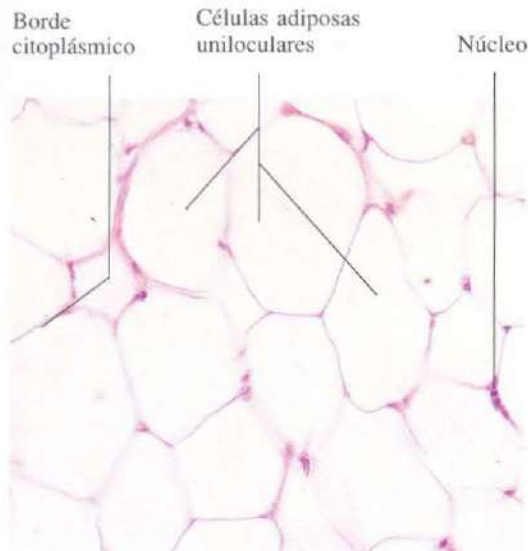


Fig. 4-11. El **tejido adiposo ordinario (blanco)** está formado por células adiposas uniloculares sostenidas por fibras reticulares. El lípido ha desaparecido durante la preparación del material y los adipocitos aparecen vacíos, con tan sólo un fino borde citoplásmico. H & E. x275.

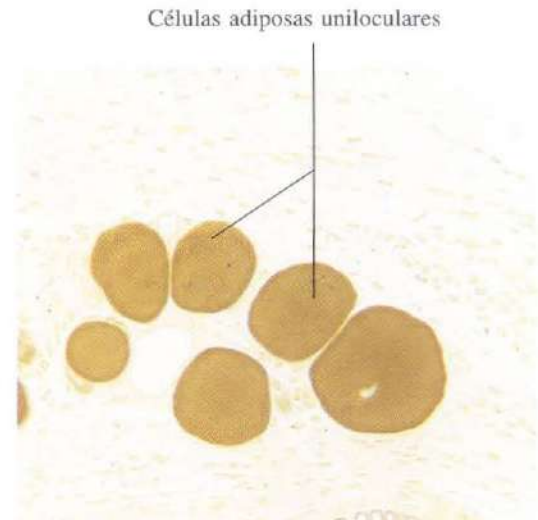


Fig. 4-12. Pequeño grupo de **células adiposas uniloculares**, cuyos lípidos han sido bien preservados mediante fijación y tinción con osmio. x165.

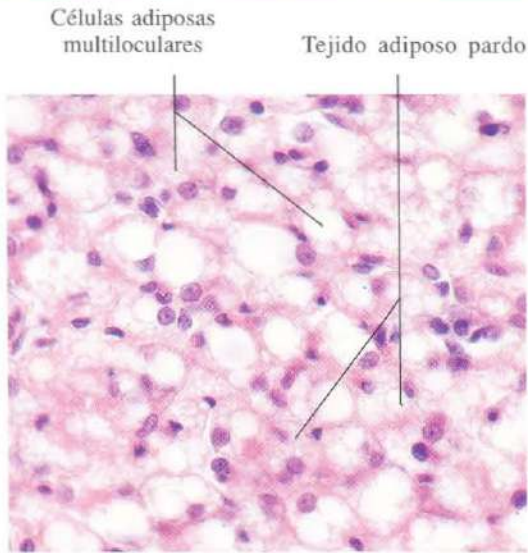


Fig. 4-13. Tejido adiposo pardo de la región interescapular de la rata. Las células adiposas son multiloculares. H & E. x440.

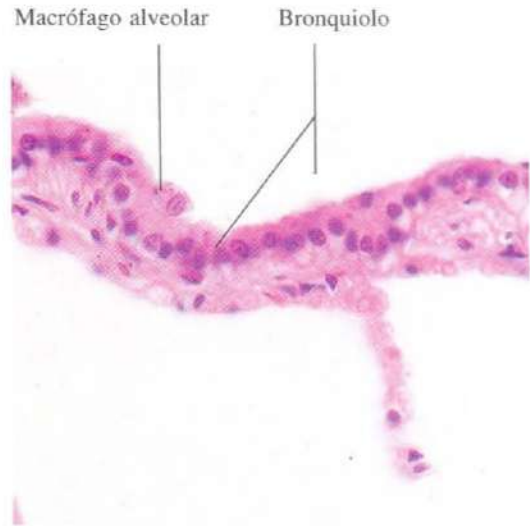


Fig. 4-14. Macrófago alveolar dispuesto sobre la superficie del epitelio de un bronquiolo. El macrófago contiene partículas de carbón en polvo que ha fagocitado, y es también llamado "célula del polvo". H & E. x440.

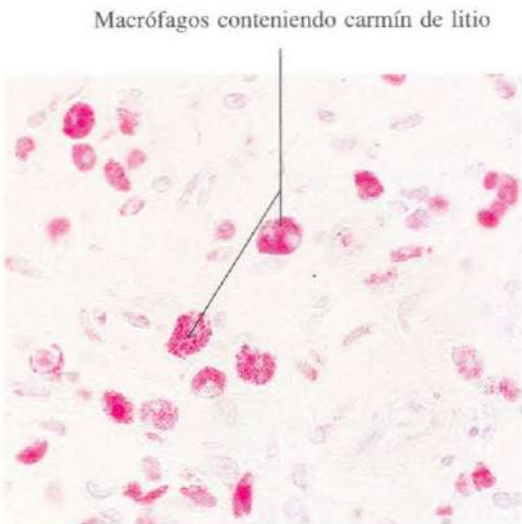

Fig. 4-15. Macrófagos de un tejido conjuntivo laxo, que ha sido teñido supravitalmente mediante la adición de carmín de litio a una preparación de tejido vivo. Las partículas rojas de carmín de litio han sido fagocitadas por los macrófagos, poniéndose así de manifiesto en su citoplasma. x440.

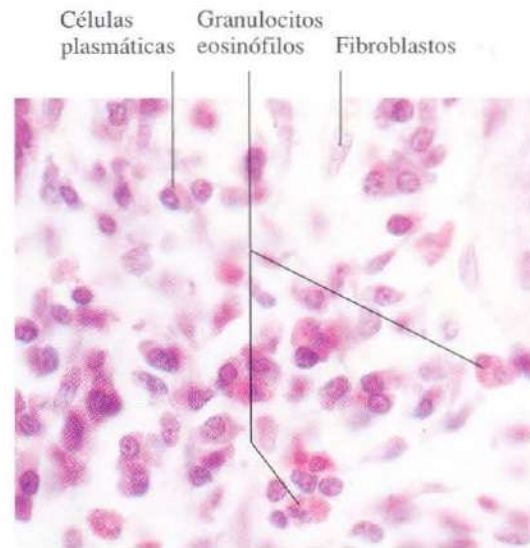


Fig. 4-16. Tejido conjuntivo laxo de la lámina propia del intestino delgado. Este tejido contiene abundantes células de tipos variados. H & E. x660.

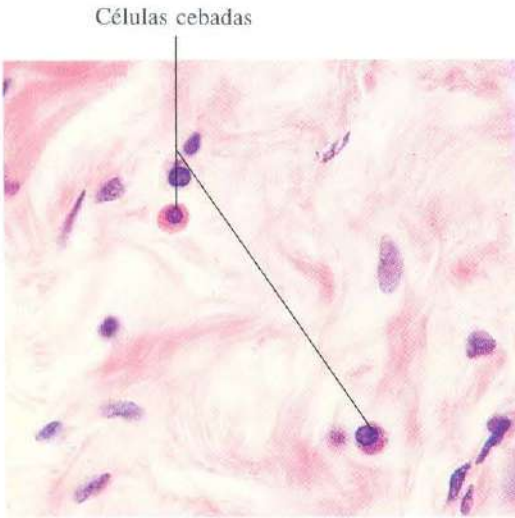


Fig. 4-17. Células cebadas en el tejido conjuntivo denso de la glándula mamaria. H & E. x540.

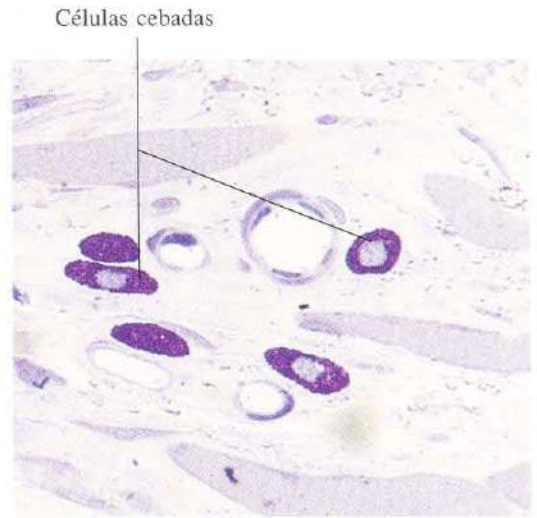


Fig. 4-18. Células cebadas en el tejido conjuntivo de la lengua. Los glucosaminoglucanos contenidos en sus gránulos, como la heparina, se tiñen meta-cromáticamente con el azul de toluidina. x660.

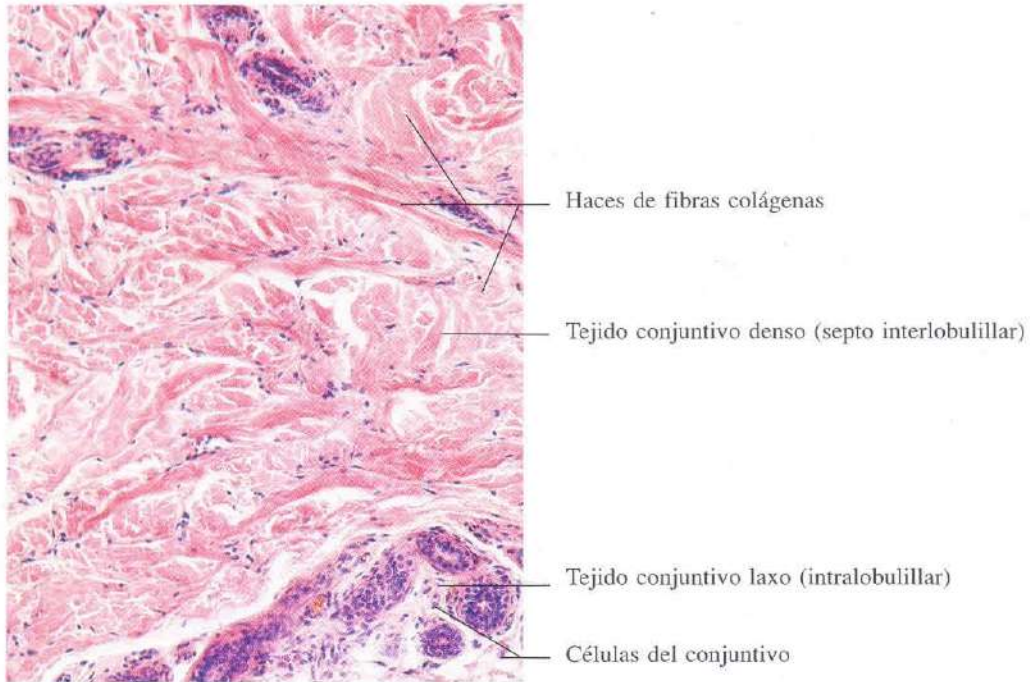


Fig. 4-19. Glándula mamaria mostrando un tabique interlobulillar, constituido por tejido conjuntivo denso, y un lobulillo en el que los alvéolos quedan rodeados por un tejido conjuntivo laxo. H & E. x110.




Fig. 4-20. Sección longitudinal de un **tendón**, ejemplo de tejido conjuntivo denso ordenado. H & E. x110.

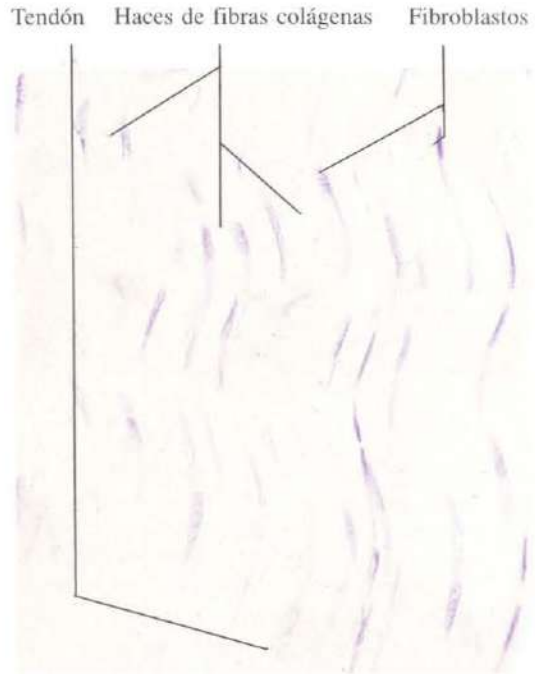


Fig. 4-21. Sección longitudinal de un **tendón** vista a mayor aumento. Los fibroblastos aparecen como células casi rectangulares con núcleos aplanados, dispuestos entre los haces de fibras colágenas. H & E. x440.

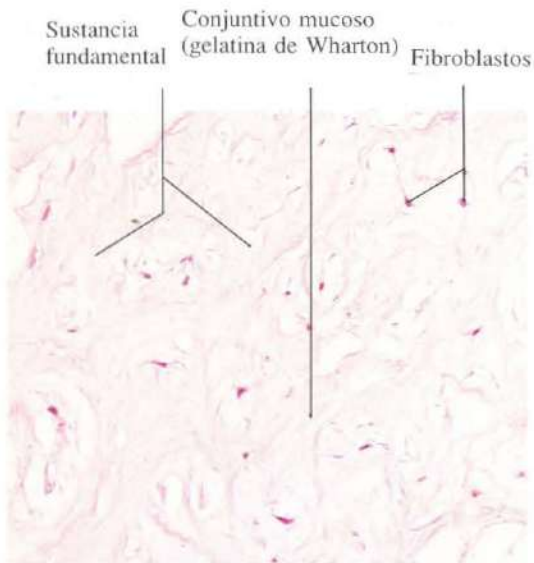


Fig. 4-22. Tejido conjuntivo mucoso (gelatina de Wharton) del **cordón umbilical**. La sustancia fundamental es muy abundante. Los fibroblastos presentan aspecto estrellado. H & E. x135.

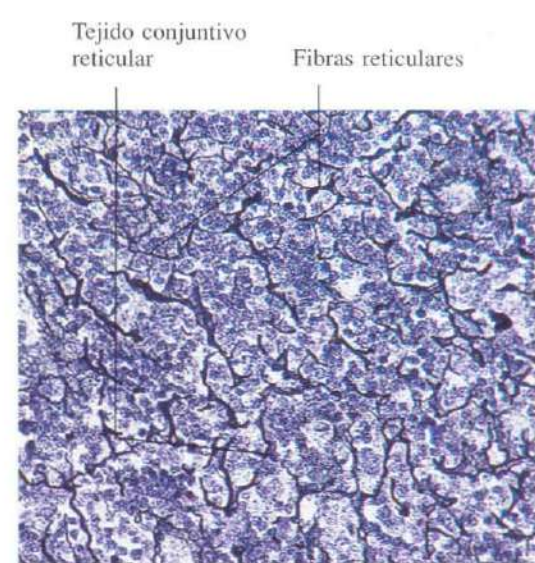


Fig. 4-23. Tejido conjuntivo reticular de un **ganglio linfático**. Las fibras reticulares han sido teñidas mediante una impregnación argéntica. Bielschowsky. x275.

Sangre y médula ósea

La sangre es una variedad de tejido conjuntivo constituido por células (glóbulos o elementos formes) suspendidos en un líquido, el plasma. Está contenida en los vasos sanguíneos y circula por ellos gracias a la contracción del corazón y a la elasticidad de las paredes vasculares. Un adulto tiene aproximadamente cinco litros.

La sangre es uno de los tejidos con funciones más variadas: transporta los gases sanguíneos, los alimentos y los catabolitos; contiene agentes celulares y humorales que controlan las infecciones; irriga a tejidos y células que, a su vez, dejan ejercer su efecto sobre la sangre y así se controla el pH, la temperatura, los niveles hormonales, la tensión osmótica, etc.

La sangre fresca es roja; su densidad es de 1052 a 1064 g/l y coagula rápidamente. Si se coloca en un tubo de ensayo y se impide la coagulación, se produce la sedimentación de

las células sanguíneas. Se constituyen así tres capas. La inferior, roja, está formada por hematíes o glóbulos rojos y representa el 45 por 100 del volumen total. A este volumen se le conoce con el nombre de hematocrito. La capa media es fina, de color blanco, contiene glóbulos blancos y plaquetas, apenas representa el 1 por 100 del total sanguíneo. La capa superior está formada por un líquido rojizo, el plasma, que es el representante, en cierto modo, de la sustancia intercelular del tejido conjuntivo.

Para estudiar la sangre no se recurre a secciones más o menos finas, como en el caso de los restantes tejidos del organismo, sino a la extensión de una gota sobre un portaobjetos que se colorea debidamente. Se utilizan habitualmente colorantes tipo Romanowski, como el Giemsa o el May-Grünwald, que son mezclas de eosina, azul de metileno y azules (productos de oxidación del azul de metileno).

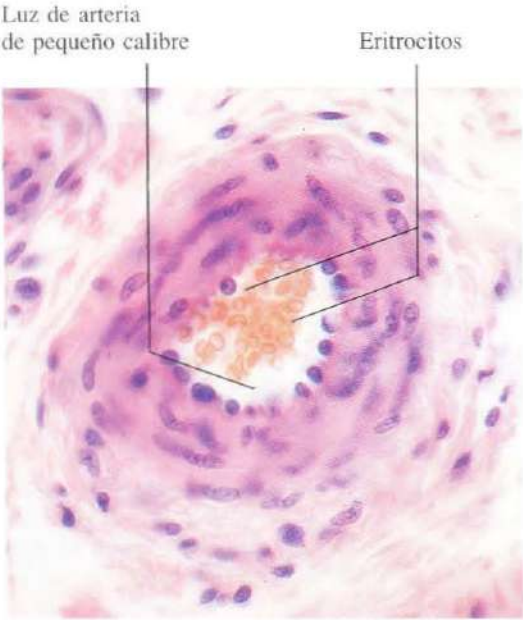


Fig. 5-1. Sección transversal de una arteria de pequeño calibre para mostrar el aspecto general de los eritrocitos en los cortes histológicos. H & E. x440.

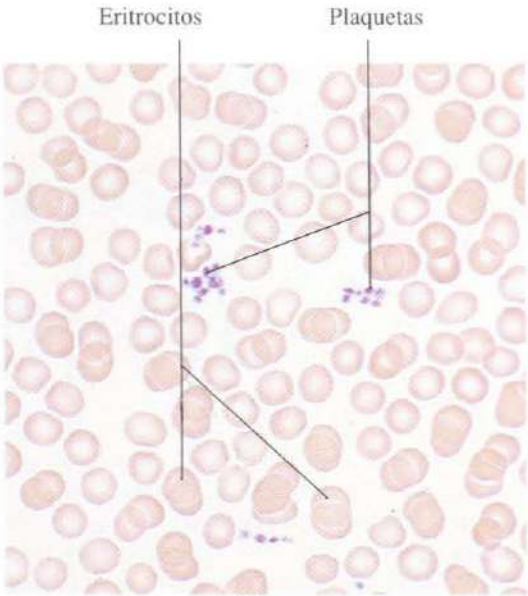


Fig. 5-2. Frotis de sangre teñido con la técnica May-Gründwald-Giemsa. Se observan eritrocitos y acúmulos de plaquetas. x660.

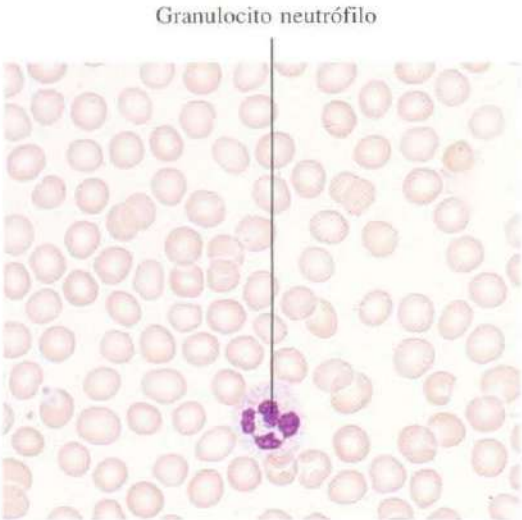


Fig. 5-3. Frotis de sangre mostrando un granulocito neutrófilo. May-Gründwald-Giemsa. x660.

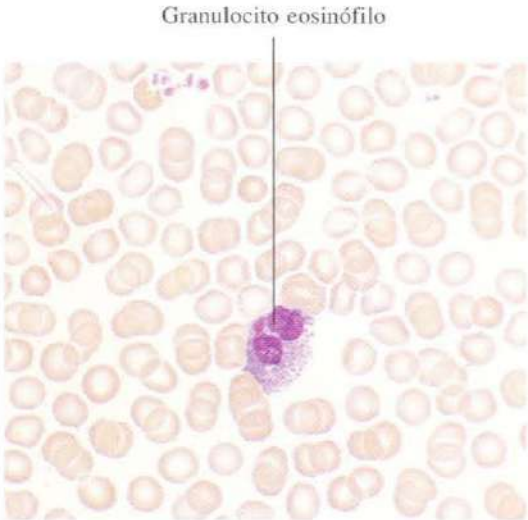


Fig. 5-4. Frotis sanguíneo mostrando un granulocito eosinófilo. El aspecto del núcleo —dos lóbulos unidos por un delgado puente— es característico. May-Gründwald-Giemsa. x660.

Granulocito basófilo

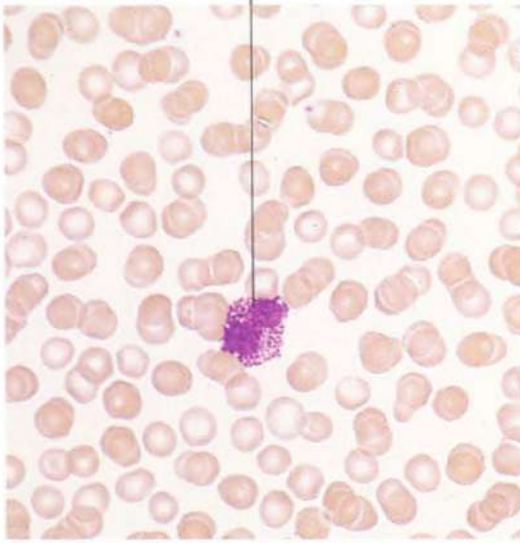


Fig. 5-5. Frotis sanguíneo mostrando un **granulocito basófilo**. May-Gründwald-Giemsa, x660.

Linfocitos

Granulocito neutrófilo

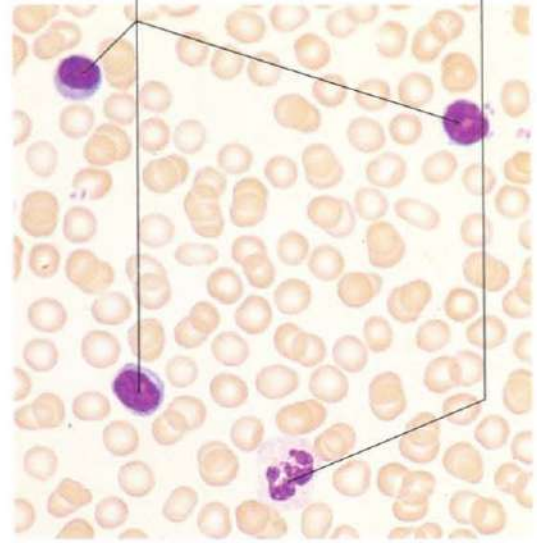


Fig. 5-6. Frotis sanguíneo mostrando tres **linfocitos** y un **granulocito neutrófilo**. May-Gründwald-Giemsa, x660.

Monocito

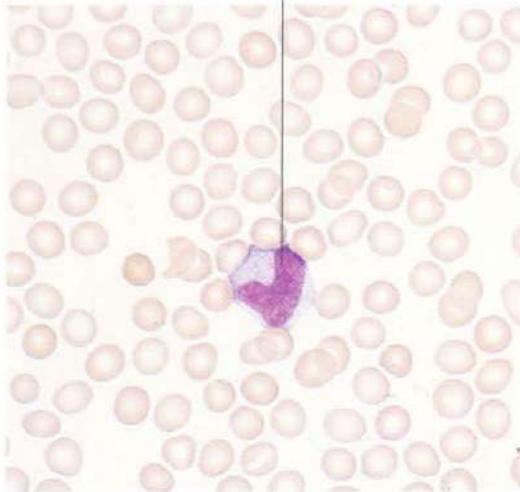


Fig. 5-7. Frotis sanguíneo mostrando un **monocito**. El aspecto arañonado del núcleo es característico. May-Gründwald-Giemsa, x660.

Granulocito neutrófilo

Granulocito eosinófilo

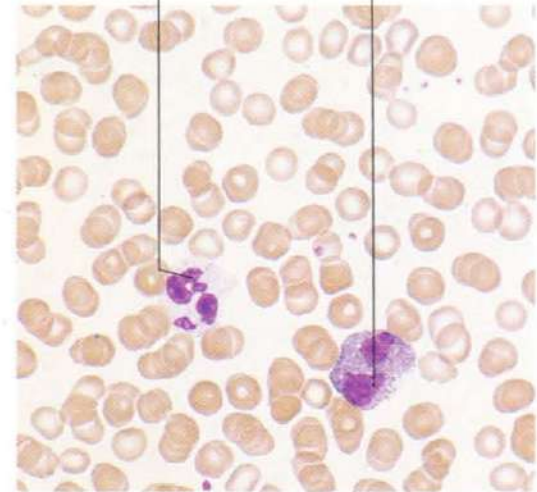


Fig. 5-8. Frotis sanguíneo mostrando un **granulocito neutrófilo** y un **granulocito eosinófilo**. El primero muestra el aspecto nuclear multilobulado característico de los granulocitos neutrófilos o polimorfonucleares. May-Gründwald-Giemsa, x660.

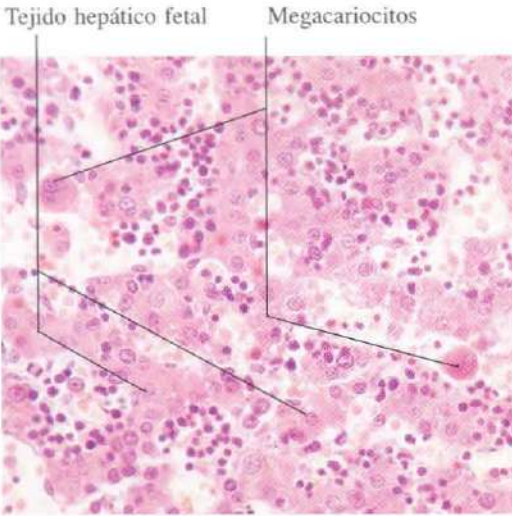


Fig. 5-9. Hígado hematopoyético de un feto de tres meses mostrando la formación de células sanguíneas entre los tabiques de hepatocitos. H & E. x275.

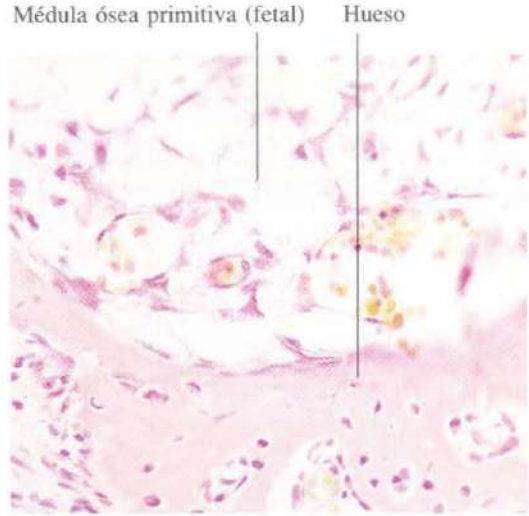


Fig. 5-10. Médula ósea primitiva de un feto humano en el tercer mes de vida intrauterina. En los vasos sanguíneos recientemente formados se observan eritrocitos nucleados. H & E. x275.

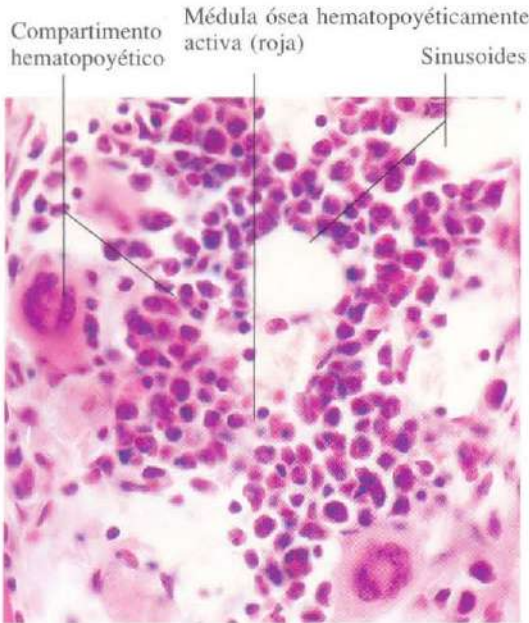


Fig. 5-11. Médula ósea roja hematopoyéticamente activa. Entre las células sanguíneas en formación se aprecian con claridad dos megacariocitos. H & E. x440.

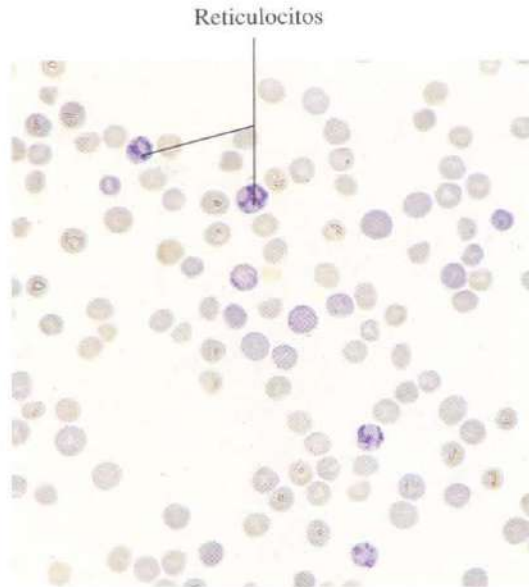


Fig. 5-12. Frotis de sangre teñido supravitalmente con azul cresil brillante para demostrar la presencia de reticulocitos. La sangre se obtuvo de un paciente con un elevado número de reticulocitos en sangre. x660.

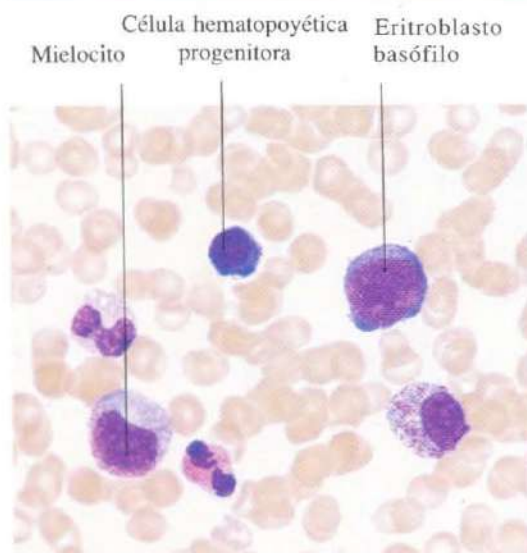


Fig. 5-13. Frotis de médula ósea. Esta imagen y las siguientes ilustran diversos estadios de la hematopoyesis y han sido obtenidas mediante aspiraciones de médula ósea. May-Gründwald-Giemsa. x660.

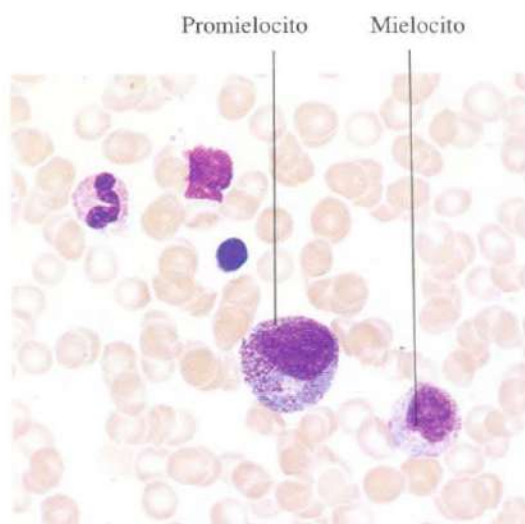


Fig. 5-14. Frotis de médula ósea. May-Gründwald-Giemsa. x660.

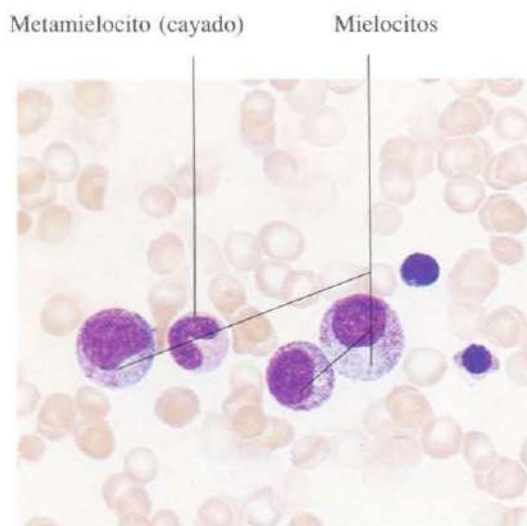


Fig. 5-15. Frotis de médula ósea. May-Gründwald-Giemsa. x660.

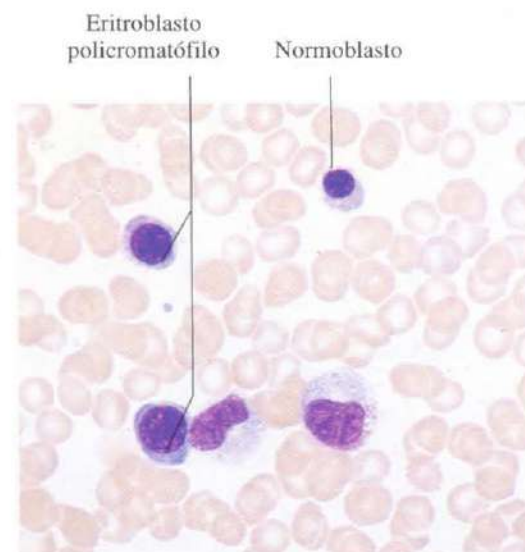


Fig. 5-16. Frotis de médula ósea. May-Gründwald-Giemsa. x660.

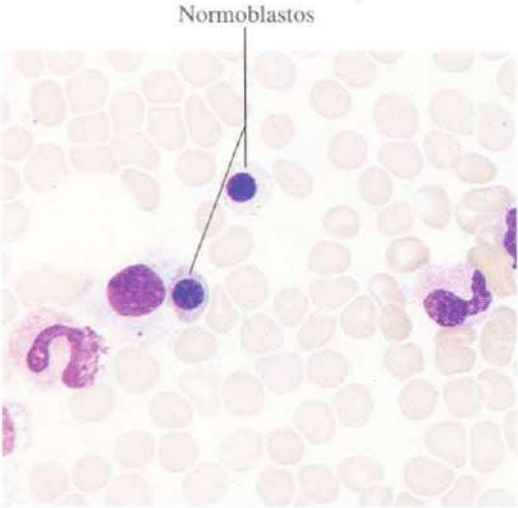


Fig. 5-17. Frotis de médula ósea. May-Gründwald-Giemsa. x660.

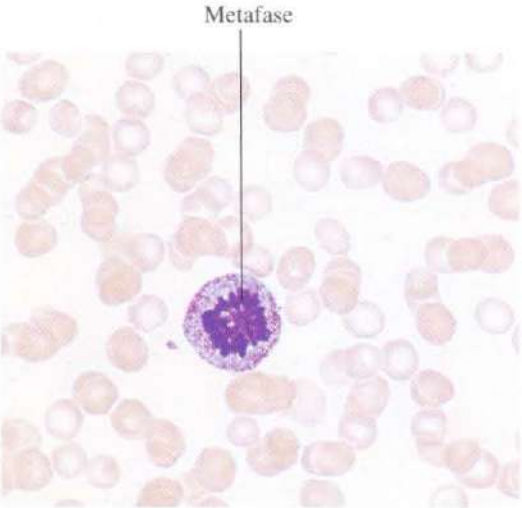


Fig. 5-18. Frotis de médula ósea mostrando una célula en **metafase** de la mitosis. May-Gründwald-Giemsa. x660.

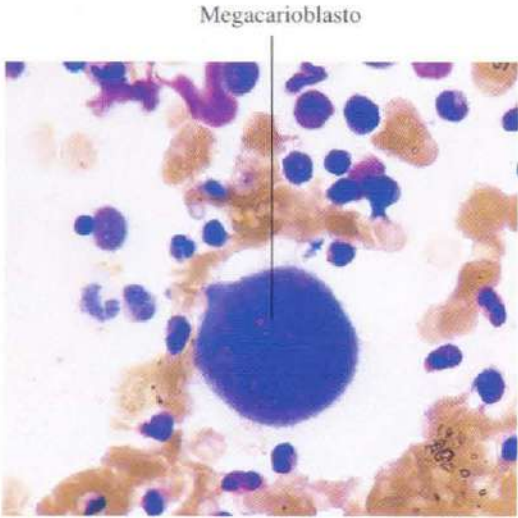


Fig. 5-19. Frotis de médula ósea mostrando un **megacarioblasto**. May-Gründwald-Giemsa. x660.

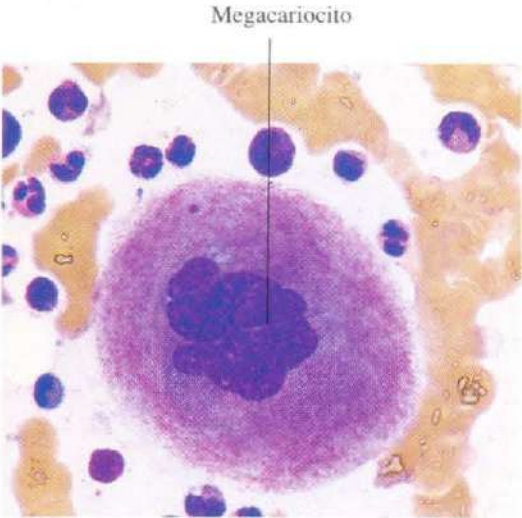


Fig. 5-20. Frotis de médula ósea mostrando un **megacariocito**. La lobulación del núcleo poliploide es característica. May-Gründwald-Giemsa. x660.

Tejidos esqueléticos

El hueso y el cartílago constituyen los ejemplos más genuinos de tejidos esqueléticos o tejidos conjuntivos de sostén. Para poder soportar el peso y no deformarse, contienen no sólo fibras como el tejido conjuntivo, sino una sustancia fundamental, sólida en el cartílago y calcificada en el hueso.

Hay tres variedades de tejido cartilaginoso en el cuerpo humano: cartílago hialino, elástico y fibroso. La variedad más abundante en el cuerpo es el cartílago hialino, de aspecto semitransparente y flexible, que contiene de forma equilibrada células, sustancia fundamental y fibras colágenas. En la etapa fetal constituye la mayor parte de los huesos del esqueleto. En el adulto reviste las superficies articulares, forma el cartílago de la nariz, las paredes de la laringe, cartílagos de la tráquea y bronquios y los cartílagos costales.

El tejido óseo es una variedad de tejido conjuntivo en el que la matriz aparece impregnada en sales cálcicas. Está constituido por células, fibras, sustancia fundamental y sales minerales.

Los osteoblastos son las células encargadas de la formación del hueso. Son células basófilas, poliédricas, con varias prolongaciones citoplasmáticas. Se disponen en empalizada al lado del hueso que están formando.

Los osteocitos son células derivadas de los osteoblastos que están alojados en unas cavidades del hueso conocidas como lagunas óseas o osteoplasmas. Los osteocitos son células especializadas en la renovación de la matriz ósea y en el mantenimiento del intercambio del calcio.

Los osteoclastos son células óseas esféricas encargadas de la resorción del tejido óseo.

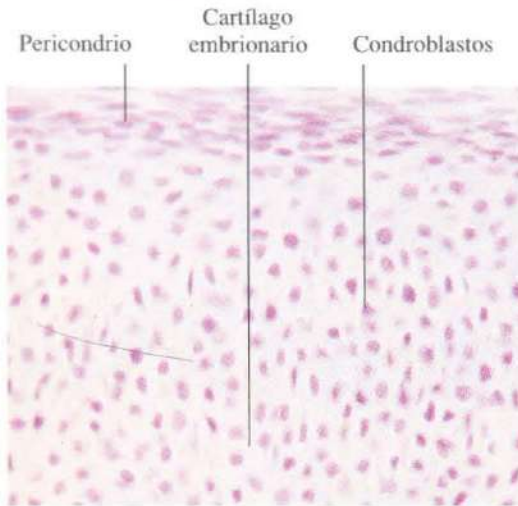


Fig. 6-1. Cartilago embrionario de un feto de tres meses. Los condroblastos están muy agrupados y apenas se observa matriz cartilaginosa. H & E. x660.

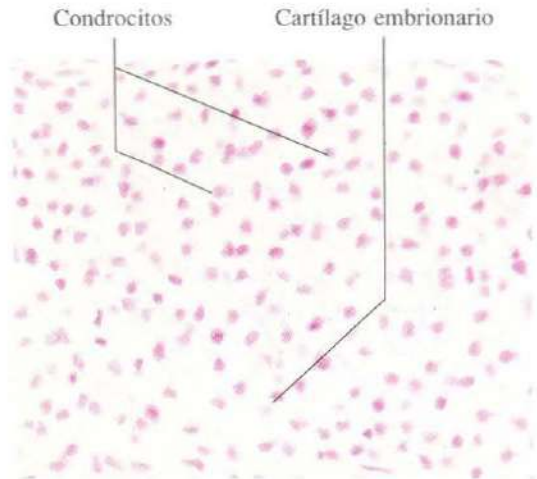


Fig. 6-2. Cartilago embrionario del mismo feto de la figura 6-1, pero en un estadio algo posterior del desarrollo del cartilago. Los condroblastos se han transformado en condrocitos que aparecen menos densamente agrupados que los condroblastos, debido a la presencia de una matriz cartilaginosa más abundante, secretada por los condroblastos. H & E. x340.

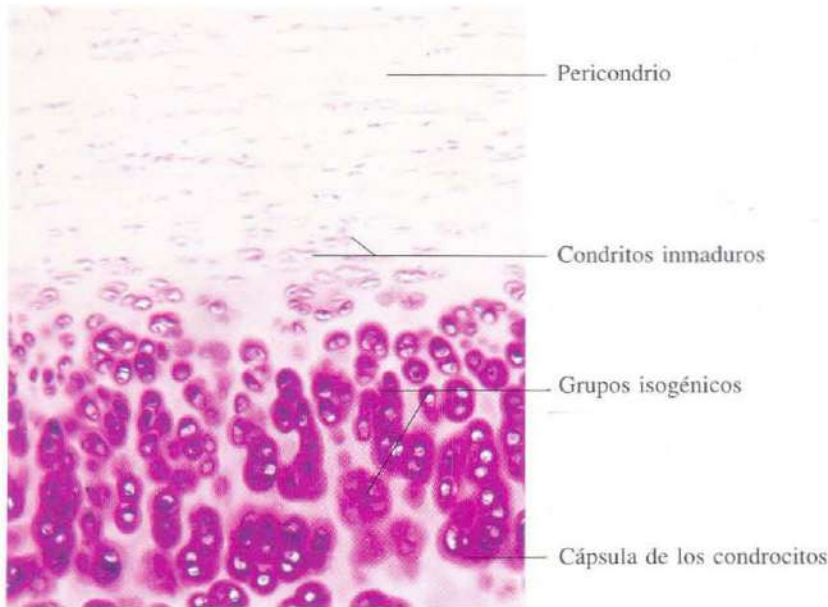


Fig. 6-3. Porción superficial del cartilago traqueal mostrando la presencia de un cartilago hialino maduro. H & E. x135.

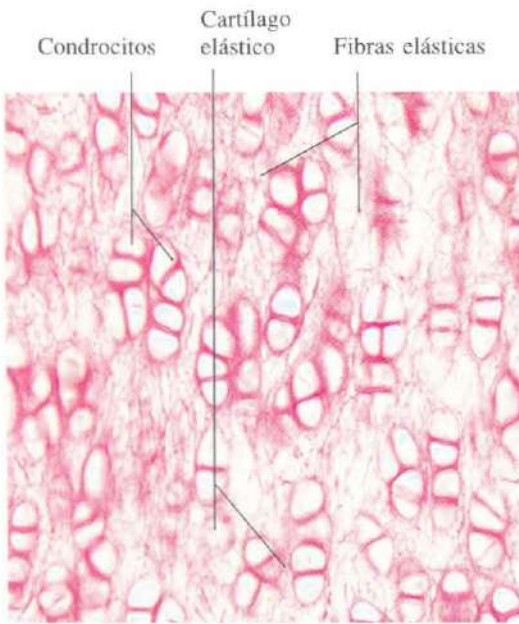


Fig. 6-4. Cartilago epiglótico. Es un ejemplo de cartilago elástico. Orceína. x165.

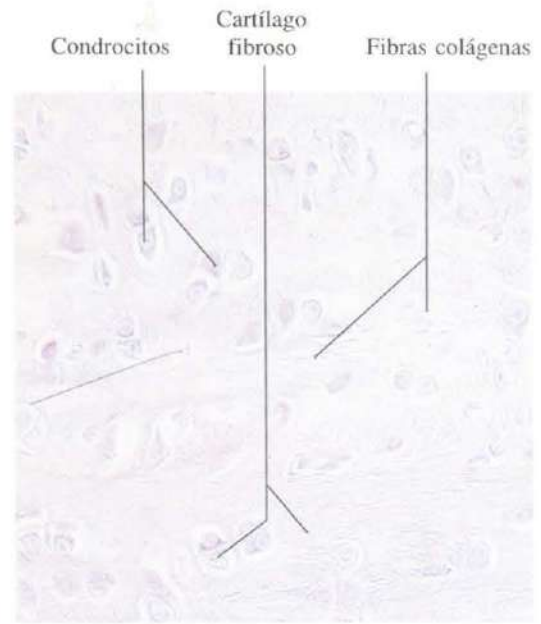


Fig. 6-5. Cartilago fibroso de la superficie articular de una vértebra. H & E. x275.

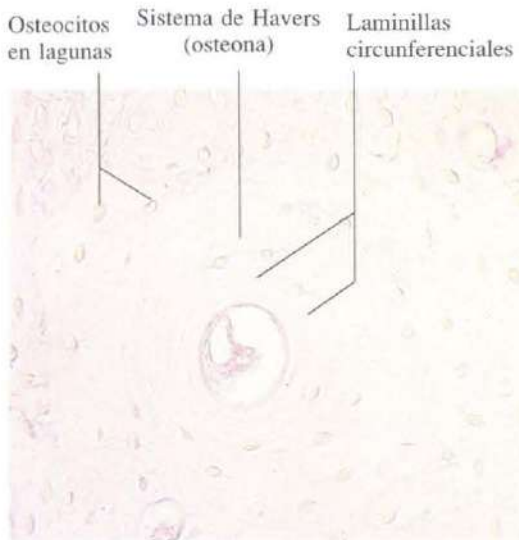


Fig. 6-6. Hueso compacto descalcificado mostrando un sistema de Havers (osteona). Tinción con eosina. x275.

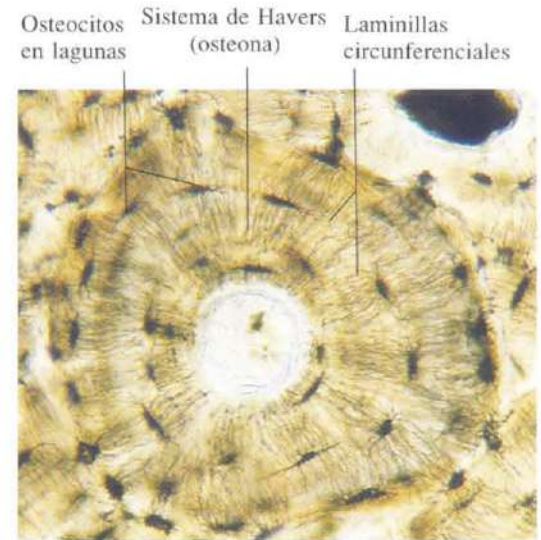


Fig. 6-7. Sistema de Havers de un hueso compacto visto a mayor aumento. x235.

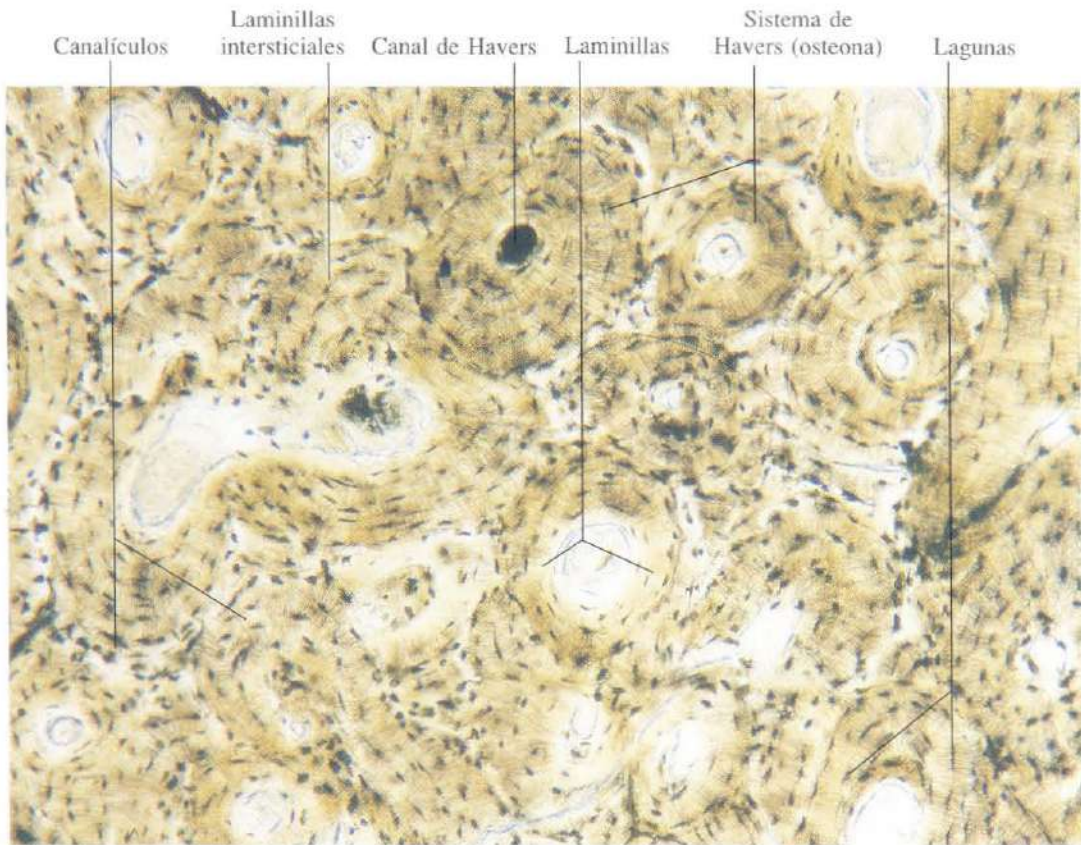


Fig. 6-8. Hueso compacto mostrando numerosos sistemas de Havers y laminillas intersticiales, x110.

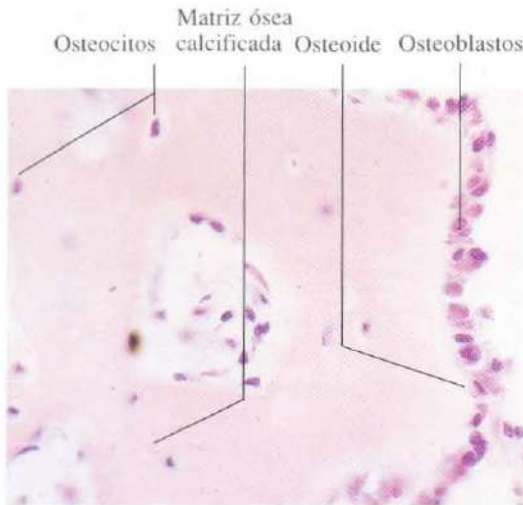


Fig. 6-9. Centro primario de osificación en el primordio de un hueso plano de la bóveda craneal de un feto humano de tres meses. H & E. x440.

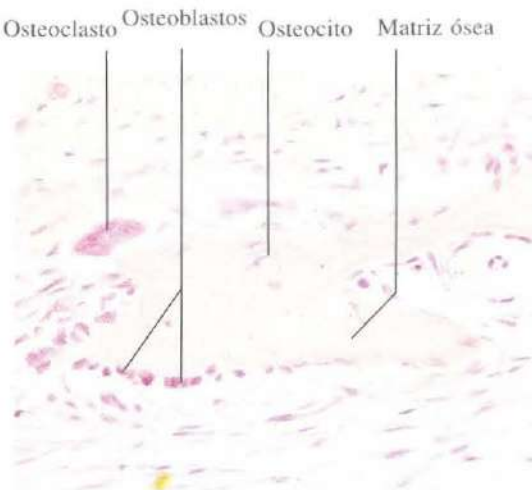


Fig. 6-10. Centro primario de osificación en el primordio de un hueso plano de la bóveda craneal de un feto humano de tres meses. Se observa ya una trabécula ósea en el hueso en formación. H & E. x275.

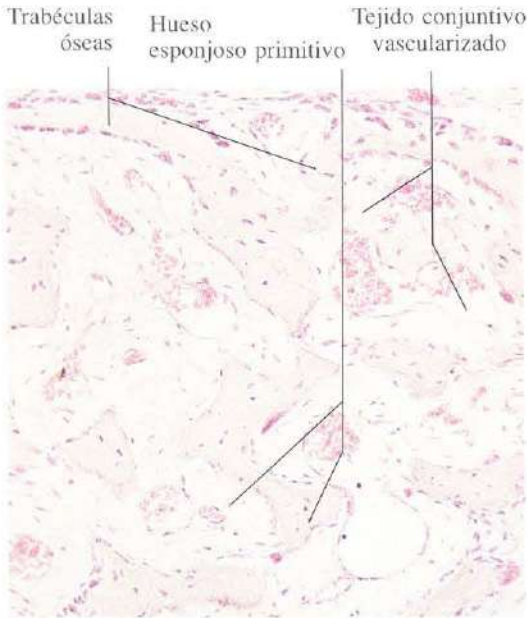


Fig. 6-11. Hueso esponjoso primitivo del primordio de un hueso plano de la bóveda craneal de un feto humano de tres meses. H & E. x135.

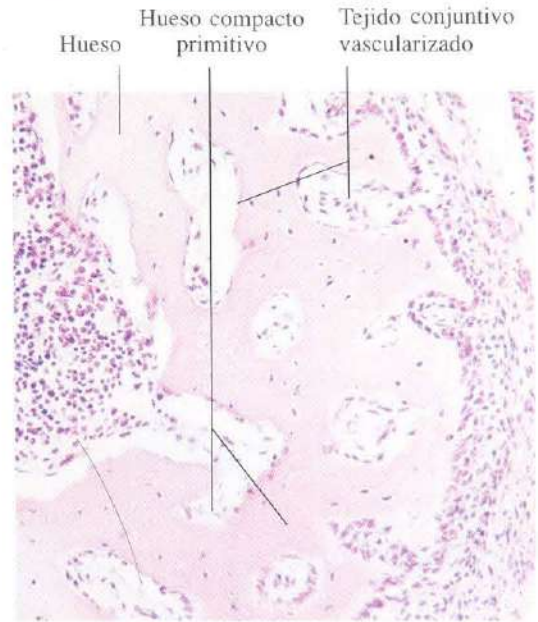


Fig. 6-12. Hueso compacto primitivo del primordio de un hueso plano de la bóveda craneal de un feto humano de tres meses. H & E. x165.

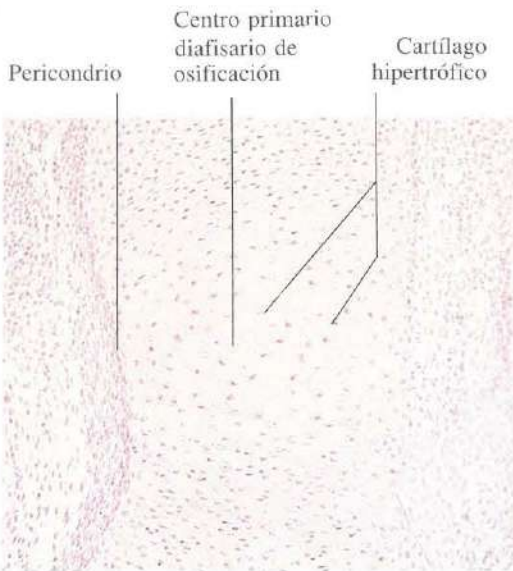


Fig. 6-13. Centro primario diafisario de osificación formado sobre el modelo de cartilago hialino de un hueso largo durante la osteogénesis endocondral. H & E. x110.

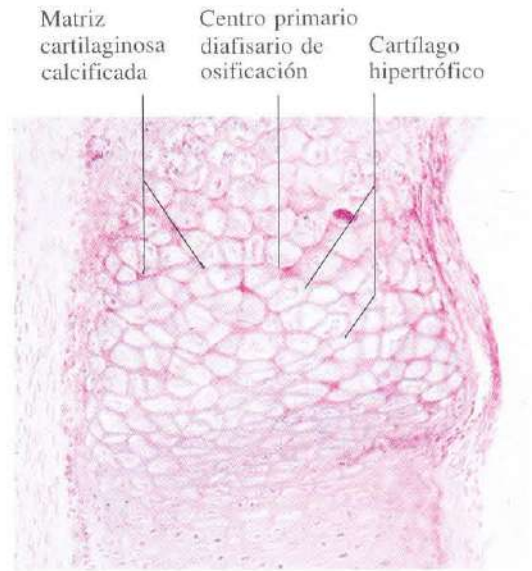


Fig. 6-14. Centro primario diafisario de osificación en un estadio algo posterior del desarrollo. Se observa la calcificación de la matriz cartilaginosa. H & E. x110.

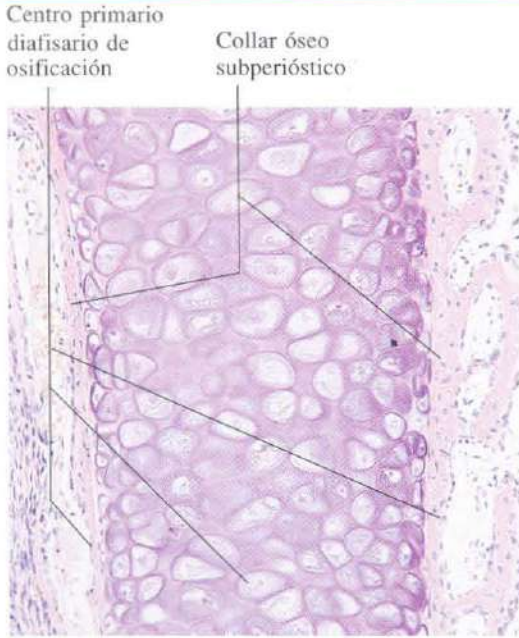


Fig. 6-15. Centro primario diafisario de osificación formado sobre el modelo de cartilago hialino de un hueso largo durante la osteogénesis endocondral en un feto humano de tres meses. El modelo cartilaginoso queda rodeado ahora por un collar de hueso subperióstico. H & E. x110.

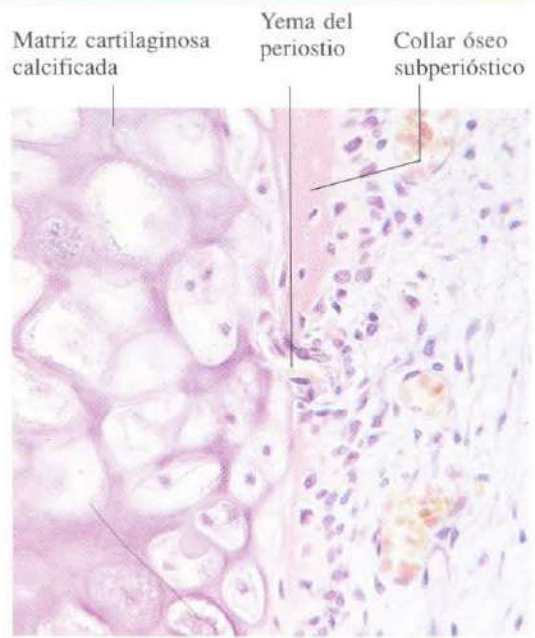


Fig. 6-16. Detalle del centro primario de osificación del mismo feto de la figura 6-15. El collar óseo subperióstico es atravesado por una yema del periostio que continúa formando hueso. H & E. x275.

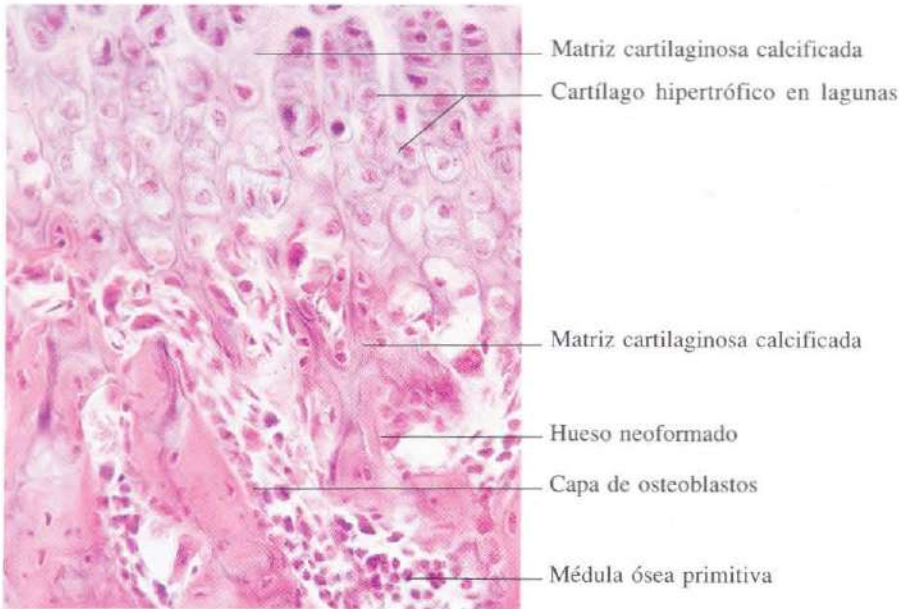
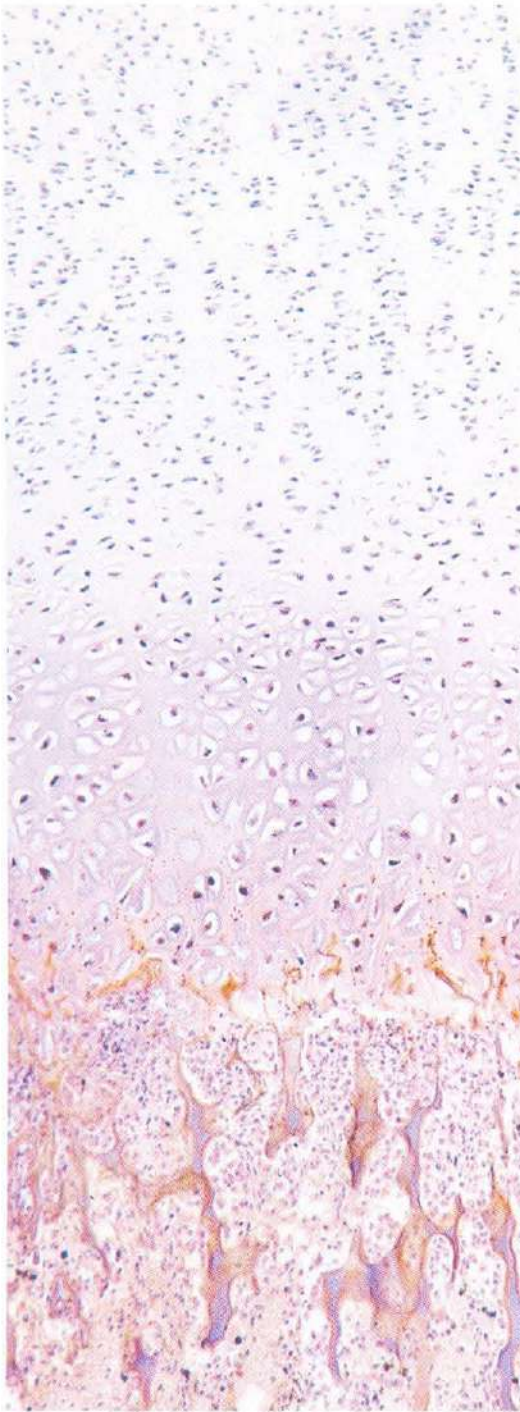


Fig. 6-17. Osificación endocondral en el mismo hueso. El cartilago hipertrófico es sustituido por trabéculas de matriz cartilaginosa calcificada, que van siendo rodeadas por una capa de hueso neoformado de aspecto eosinófilo. H & E. x275.



Zona de cartílago en reposo

Zona de cartílago en proliferación

Zona de cartílago hipertrófico

Zona de cartílago calcificado

Zona de desaparición del cartílago y sustitución por hueso depositado

Fig. 6-18. Sección longitudinal de la transición entre epífisis y diáfisis en un hueso largo, cuyo crecimiento en longitud tiene lugar mediante osificación endocondral. H & E. x110.

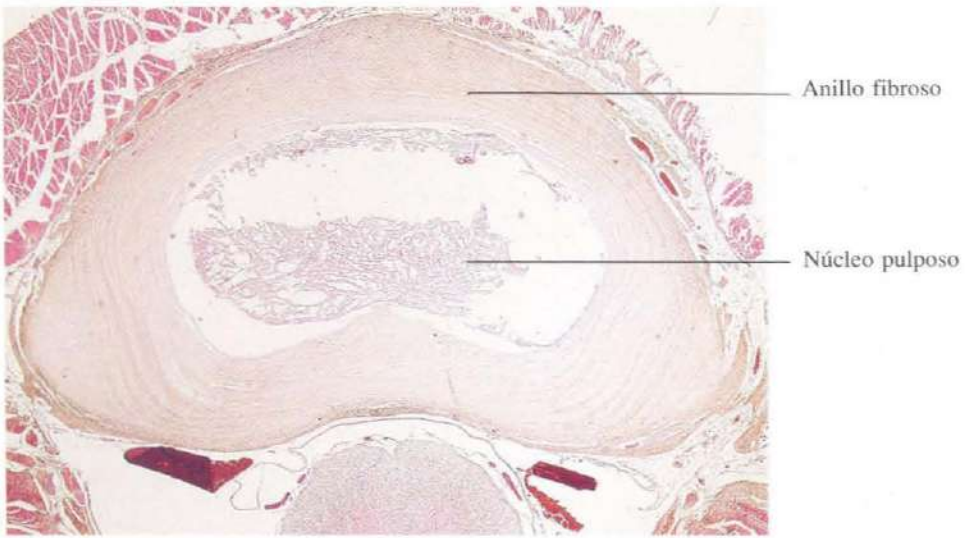


Fig. 6-19. Sección horizontal de un disco intervertebral. H & E. x10.

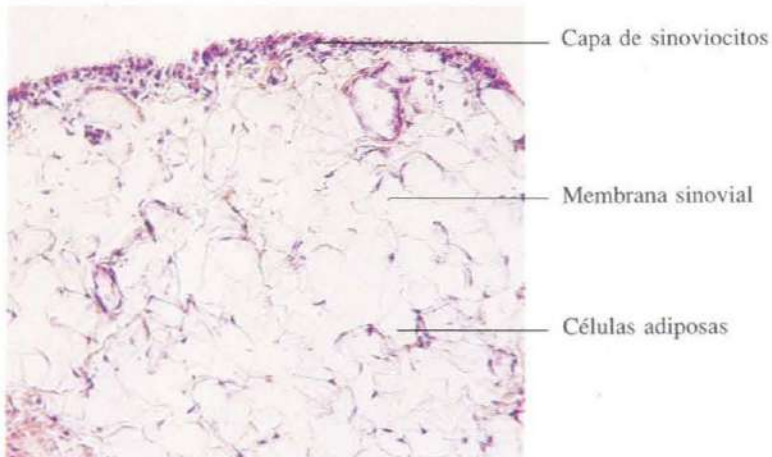


Fig. 6-20. Membrana sinovial del tipo adiposo. La capa superficial de sinoviocitos queda separada de la cápsula fibrosa por una capa de células adiposas. H & E. x135.

Tejido muscular

El tejido muscular está constituido por células alargadas altamente especializadas en la contracción. Para ello, su citoplasma contiene proteínas contráctiles, como la actina y la miosina, dispuestas en forma fibrilar, y transforman la energía química en energía mecánica mediante la degradación del ATP. Desde el punto de vista morfológico se distinguen tres tipos de músculo: liso, estriado y cardíaco.

Las células musculares lisas son fusiformes. El núcleo es alargado, tiene los extremos redondeados y presentan uno o dos núcleos. El citoplasma es fuertemente eosinófilo y fibrilar. Su contracción es involuntaria.

Las células musculares estriadas que forman el músculo esquelético son de contracción voluntaria y pueden medir varios centímetros de longitud. Son multinucleadas, con los núcleos dispuestos en la periferia, y muestran estriación tanto longitudinal como transversal. La mayor parte del citoplasma está ocupado por miofibrillas, de aproximadamente una micra de espesor, orientadas en el sentido del eje mayor de la célula, extendiéndose de extremo a ex-

tremo de la misma. Entre las miofibrillas, o entre ellas y el sarcolema, quedan espacios reducidos ocupados por los orgánulos citoplasmáticos, entre los que predominan las mitocondrias. En cada miofibrilla se distinguen bandas claras (I) y oscuras (A) alternantes. Las bandas I están divididas, en su parte media, por una línea densa (línea Z). Estas bandas se disponen en registro de todas las miofibrillas, resultando la estriación transversal característica.

El músculo cardíaco está formado por células musculares estriadas, de contracción involuntaria. Se diferencian de las células del músculo estriado esquelético en que son menos gruesas y más cortas, uninucleadas (con los núcleos dispuestos en el centro de las células), y se anastomosan entre sí formando una tupida red. Las células se conectan unas a otras mediante los llamados discos intercalares observados en las imágenes como líneas Z muy gruesas que, en realidad, corresponden a uniones especializadas entre células, semejantes a los complejos de unión, pero con contorno muy sinuoso.

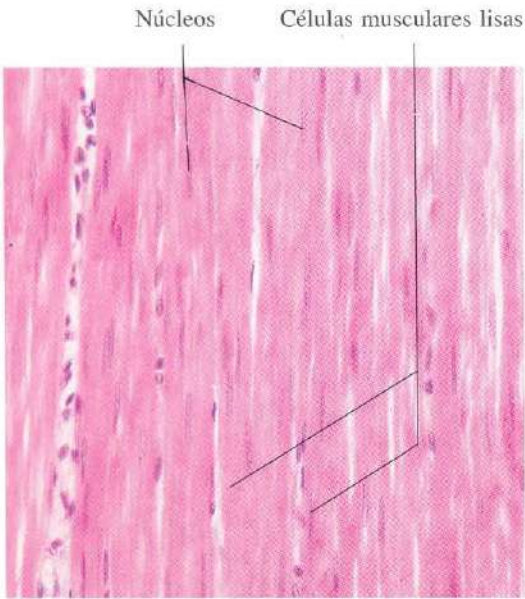


Fig. 7-1. Sección longitudinal de células musculares lisas de la pared del **intestino delgado**. Se pueden apreciar los característicos núcleos alargados en la parte central de las células musculares. H & E. x275.

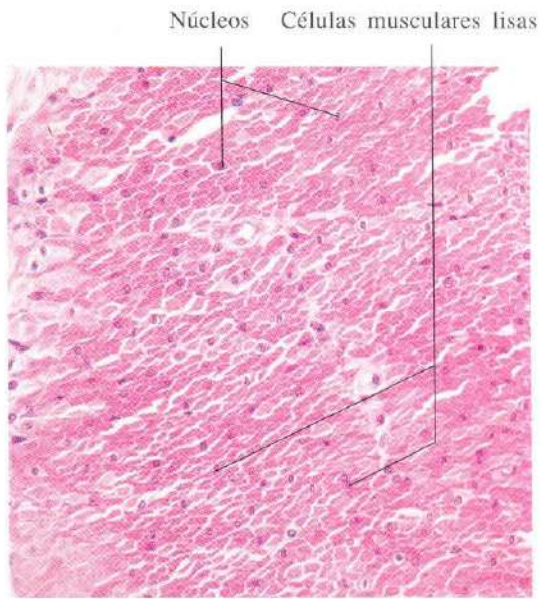


Fig. 7-2. Sección transversal de células musculares lisas en la pared del **intestino delgado**. Se observa el contorno redondeado de las células y de algunos núcleos que han quedado incluidos en el plano de la sección. H & E. x275.

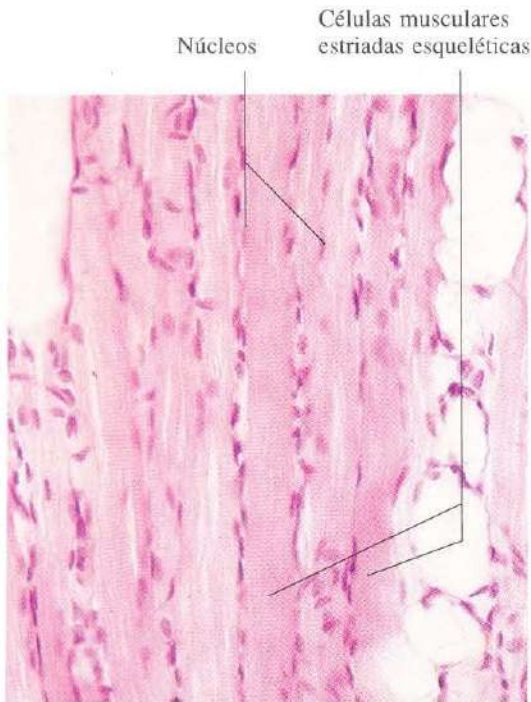


Fig. 7-3. Sección longitudinal de músculo estriado esquelético de la **lengua**. Se distinguen la estriación transversal y la disposición periférica de los núcleos. H & E. x275.

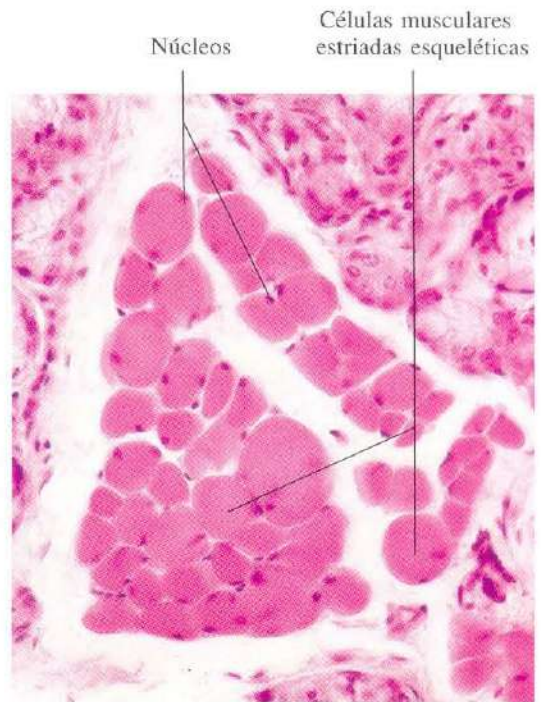


Fig. 7-4. Sección transversal de músculo estriado esquelético de la **lengua**. Se aprecian el contorno redondeado de las células y la disposición periférica de los núcleos. H & E. x275.

Células musculares cardíacas

Núcleos

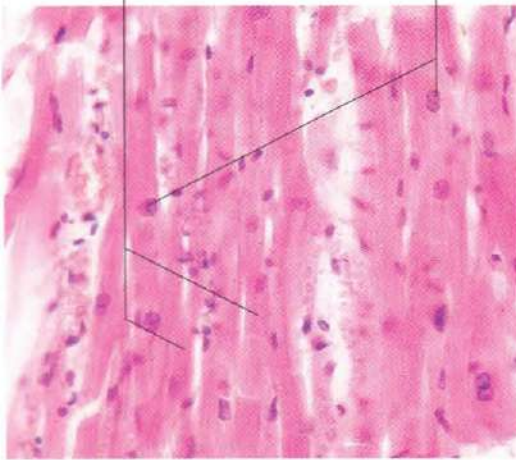


Fig. 7-5. Sección longitudinal de **músculo cardíaco**. La estriación transversal, aunque presente, es menos marcada que en el músculo esquelético, y los núcleos se disponen centralmente en las células. H & E. x275.

Células musculares cardíacas

Núcleos

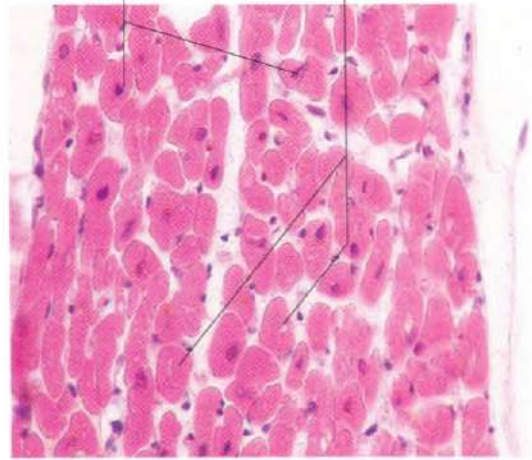


Fig. 7-6. Sección transversal de **músculo cardíaco**. El tamaño y contorno de las células musculares es más irregular que en el músculo esquelético. H & E. x275.

Células musculares lisas

Núcleos

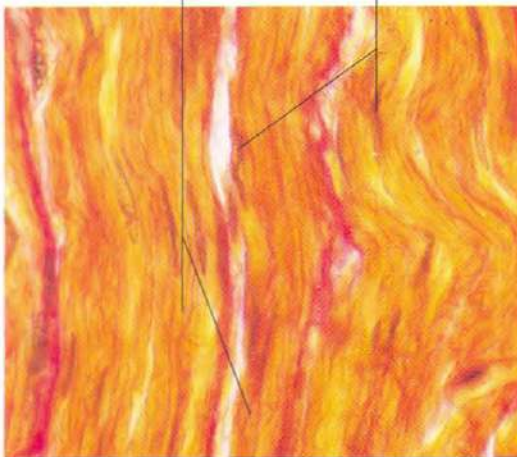


Fig. 7-7. Sección longitudinal de células musculares lisas en la pared del **esófago**. Van Gieson. x540.

Células musculares lisas

Núcleos

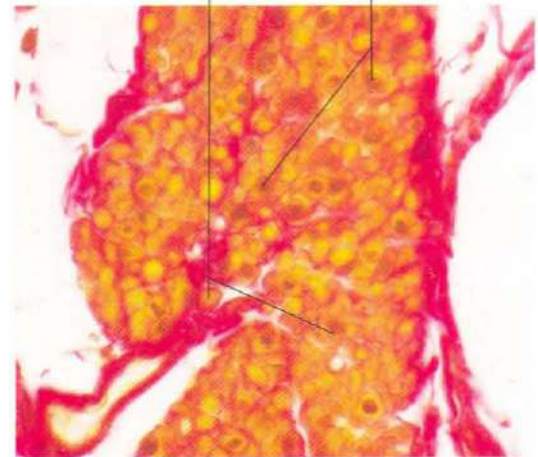


Fig. 7-8. Sección transversal de células musculares lisas de la pared del **esófago**. Van Gieson. x540.

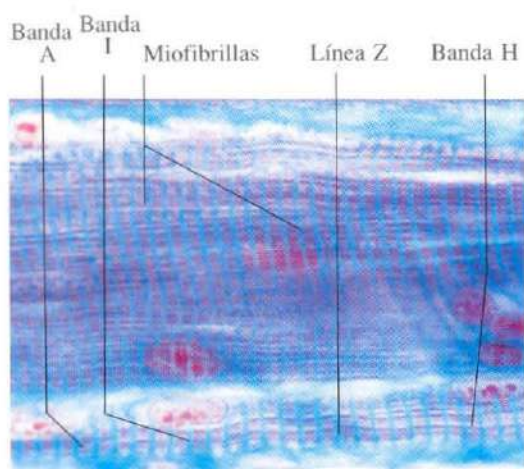


Fig. 7-9. Sección longitudinal de **músculo estriado esquelético**. La mayor parte de la imagen está ocupada por una sola célula muscular que presenta varias miofibrillas dispuestas paralelamente en sentido longitudinal. A este aumento se pueden apreciar las distintas bandas de la sarcómera. Azán. x880.

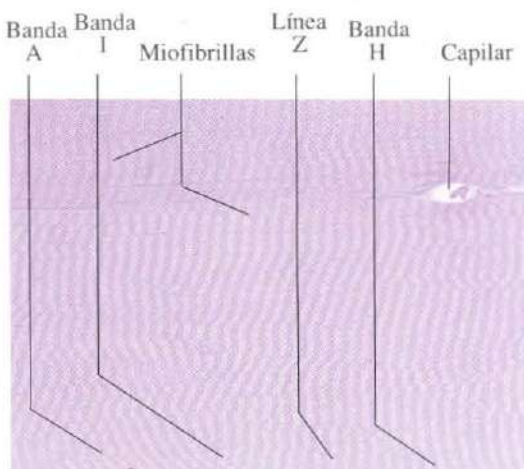


Fig. 7-10. Sección longitudinal de **músculo estriado esquelético**. Se observa parte de dos células musculares, separadas por un estrecho endomisio que contiene un capilar sanguíneo. Material incluido en Epon y teñido con azul de metileno. x640.

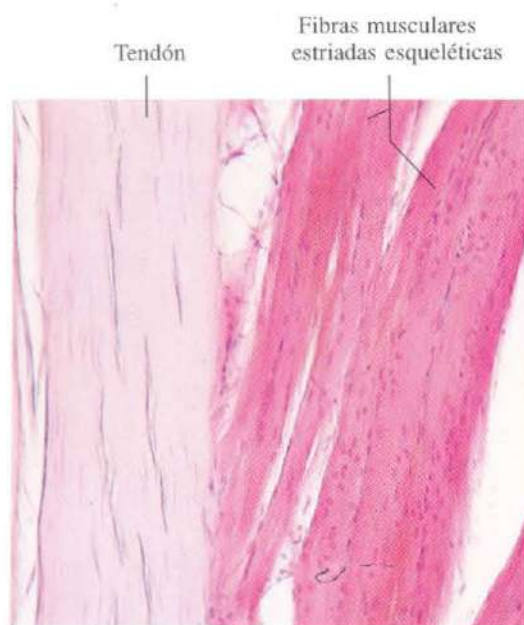


Fig. 7-11. Sección longitudinal a través de la **transición entre fibras musculares esqueléticas y su tendón de unión al hueso**. H & E. x135.

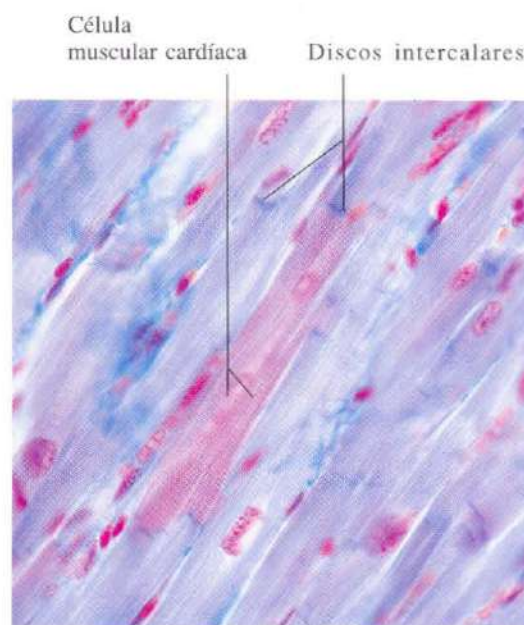


Fig. 7-12. Sección longitudinal de **músculo cardíaco** mostrando el aspecto escaleriforme de los discos intercalares. Azán. x440.

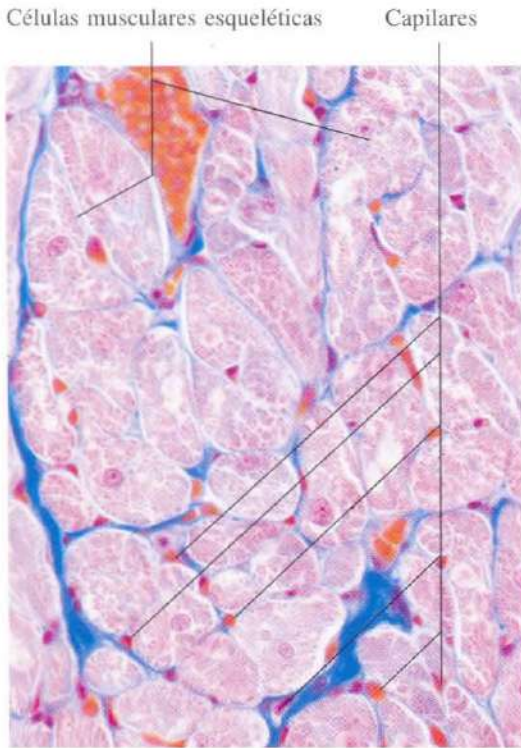


Fig. 7-13. Sección transversal de **músculo cardíaco** mostrando la abundancia de capilares sanguíneos entre las fibras musculares. Azán. x440.

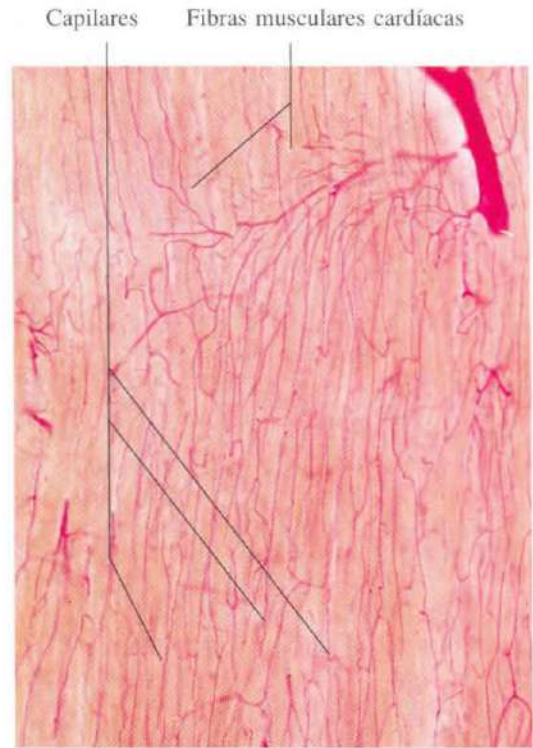


Fig. 7-14. Preparación de **músculo estriado esquelético** en la que la micro-arquitectura de la vascularización capilar ha sido demostrada utilizando una inyección de carmín de litio en la corriente arterial. x135.

Tejido nervioso

El tejido nervioso está distribuido en dos sistemas: el sistema nervioso central y el sistema nervioso periférico. El sistema nervioso central está constituido por el encéfalo y la médula espinal; el sistema nervioso periférico por los ganglios nerviosos periféricos, nervios y terminaciones nerviosas.

En el tejido nervioso hay dos tipos de células: células nerviosas o neuronas y células de la glía.

La neurona es una célula altamente especializada que no se divide después de la vida embrionaria. Es una célula capaz de recibir información, integrarla, seleccionarla e informar a otras células. Para cumplir tan variado programa de trabajo ha ido sufriendo durante su desarrollo cambios profundos en su volumen, cantidad y complejidad de organelas, prolongaciones, contactos funcionales, etc.

La neurona consta de un cuerpo celular o pericarión y varias prolongaciones citoplasmáticas. Unas prolongaciones son cortas, y se co-

nocen con el nombre de dendritas; conducen los estímulos nerviosos hacia el cuerpo celular. Otra prolongación es larga, el axón, conduce los estímulos de forma centrífuga. Las sinapsis son contactos especializados entre las células nerviosas, o entre las células nerviosas y otros tipos celulares.

La neurona está rodeada de una membrana plasmática de tipo unitario, que sólo se modifica a nivel de los contactos sinápticos. Esta membrana mantiene el potencial de reposo de la célula de noventa milivoltios, interior negativo, exterior positivo. La membrana plasmática recibe un elevado número de contactos sinápticos. A través de estos contactos la célula se despolariza o hiperpolariza engendrándose así las corrientes eléctricas.

El pericarión está encargado de la síntesis de grandes cantidades de proteínas, lípidos, etcétera, con lo que la célula obtiene los productos necesarios para su manutención, formación de organelas y elaboración de neurotransmisores.

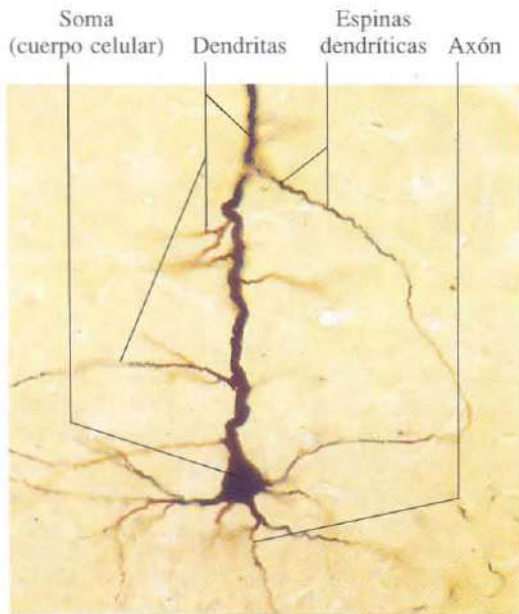


Fig. 8-1. Neurona de la corteza cerebral. Tinción método de Golgi. x275.

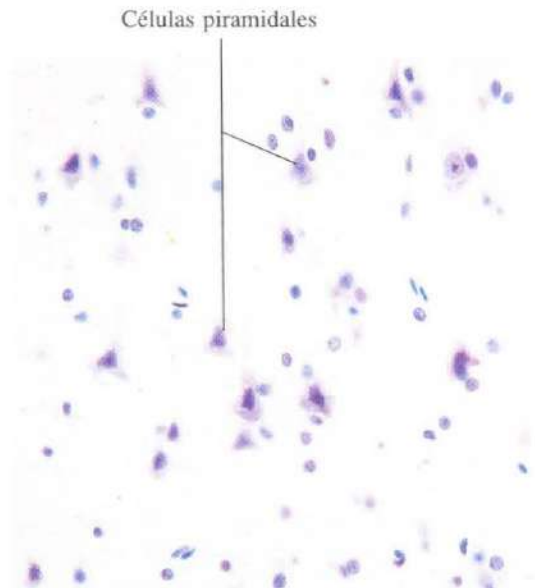


Fig. 8-2. Células piramidales de la corteza cerebral. Azul de toluidina. x275.



Fig. 8-3. Célula de Purkinje de la corteza del cerebelo, mostrando un árbol dendrítico extraordinariamente ramificado. Método de Golgi. x275.

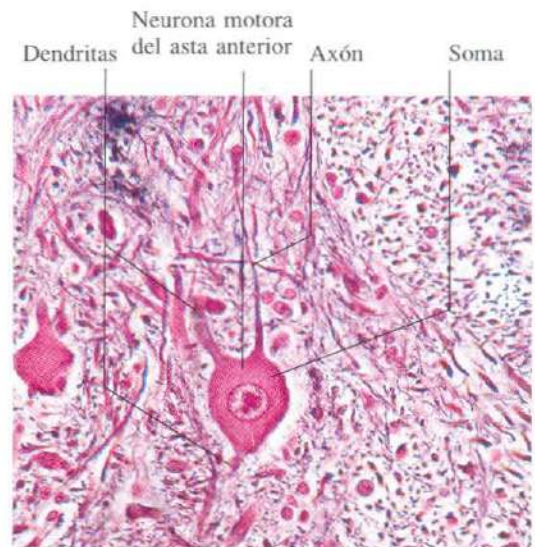


Fig. 8-4. Neurona motora del asta anterior de la médula espinal. Tinción de Bodian. x275.

Neurona motora
del asta anterior Cuerpos de Nissl

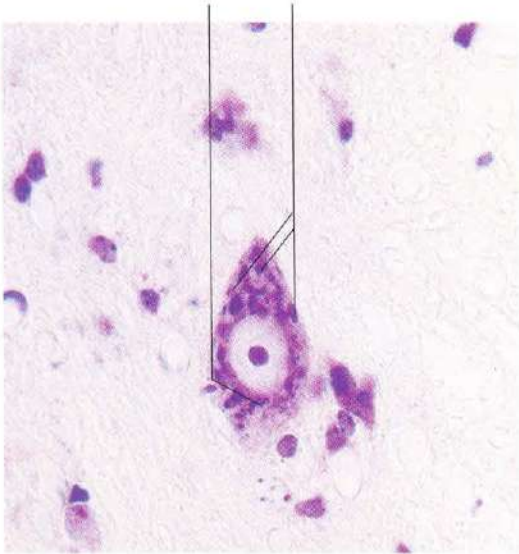

Fig. 8-5. Neurona motora del asta anterior de la médula espinal. El aspecto de los cuerpos de Nissl en estas neuronas es de gruesos gránulos. Tinción tionina. x540.

Neurona sensitiva de
ganglio espinal Cuerpos de Nissl

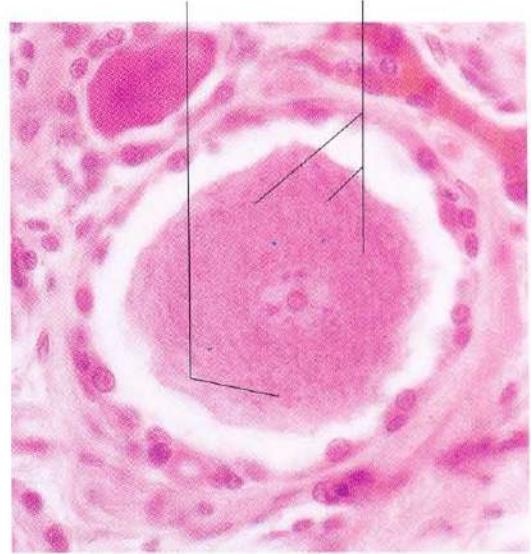


Fig. 8-6. Neurona sensitiva de un ganglio espinal mostrando un aspecto finamente granular de los cuerpos de Nissl. H & E. x440.

Neurofibrillas

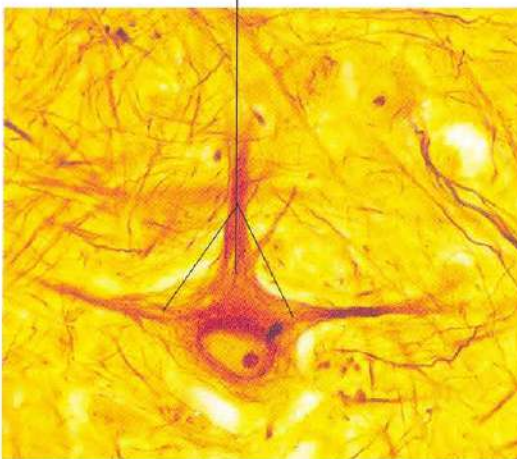


Fig. 8-7. Neurona multipolar de bulbo raquídeo. La tinción de Cajal permite la observación de numerosas neurofibrillas en el cuerpo celular y en las prolongaciones citoplásmicas. x760.

Botones sinápticos "en passage"




Fig. 8-8. Demostración inmunohistoquímica de encefalina en axones de la sustancia gris periacueductal del mesencéfalo. Los axones muestran sinapsis del tipo "en passage". x660.

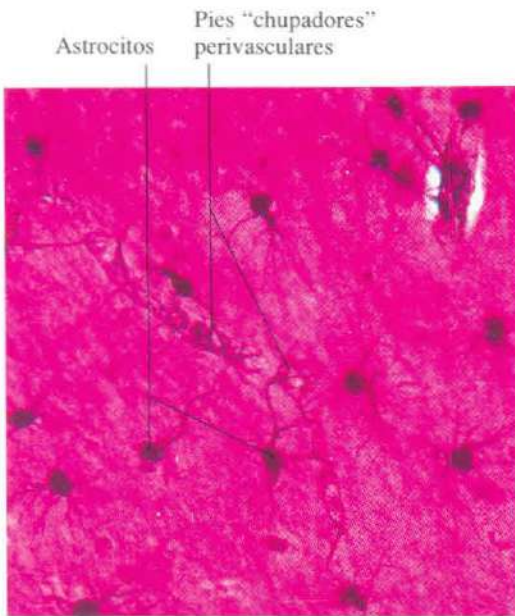


Fig. 8-9. Astrología en el sistema nervioso central. Se pueden observar los característicos pies "chupadores" perivascuales de los astrocitos. Sublimado de oro de Cajal. x375.




Fig. 8-10. Microglía en el sistema nervioso central. Tinción plata sulfurosa de Timm. x375.

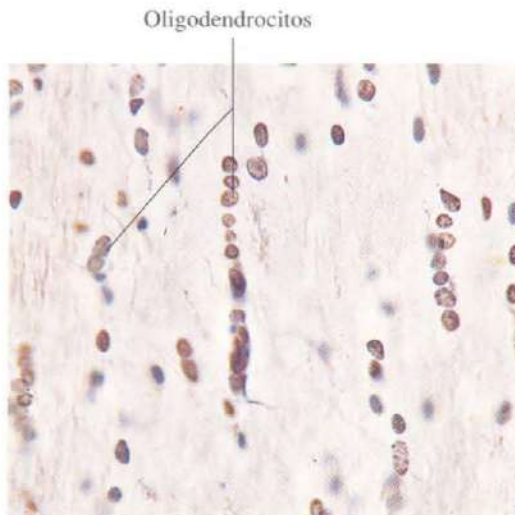


Fig. 8-11. Sustancia blanca del sistema nervioso central mostrando oligodendrocitos. Los oligodendrocitos se disponen en hileras entre las fibras nerviosas, constituyendo el tipo denominado "glía interfascicular". Tinción de Penfield. x375.

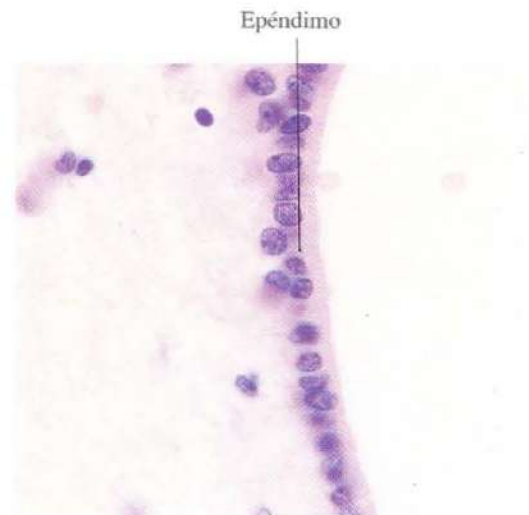


Fig. 8-12. Epéndimo tapizando el canal central del bulbo raquídeo. Azul de toluidina. x600.

Fibras nerviosas mielínicas Vainas de mielina

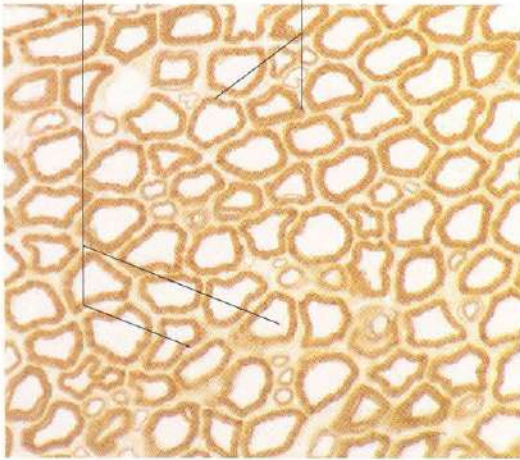


Fig. 8-13. Sección transversal de un **nervio periférico**. Las vainas de mielina de las fibras nerviosas mielínicas se han teñido con osmio, y aparecen como anillos negros rodeando los axones que quedan sin teñir. La variación del calibre de las fibras es notable. x540.

Axones Fibras nerviosas

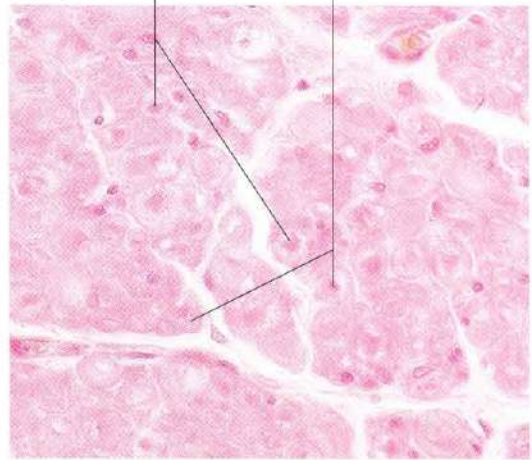
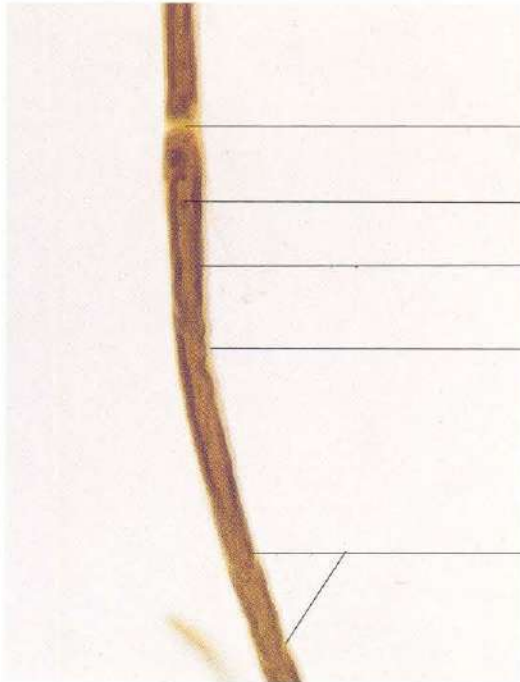


Fig. 8-14. Sección transversal de un **nervio periférico** teñido con hematoxilina y eosina. La mayor parte de la mielina ha desaparecido durante la preparación, y los restos que quedan aparecen como anillos ligeramente teñidos que rodean los axones más intensamente teñidos. x375.



Nódulo de Ranvier
Axón
Vaina de mielina
Citoplasma de la célula de Schwann
Cisura de Schmidt-Lantermann

Fig. 8-15. Fibra nerviosa mielínica que ha sido aislada de un nervio y tenida como osmio. Se observa un nódulo de Ranvier y cisuras de Schmidt-Lantermann. x440.

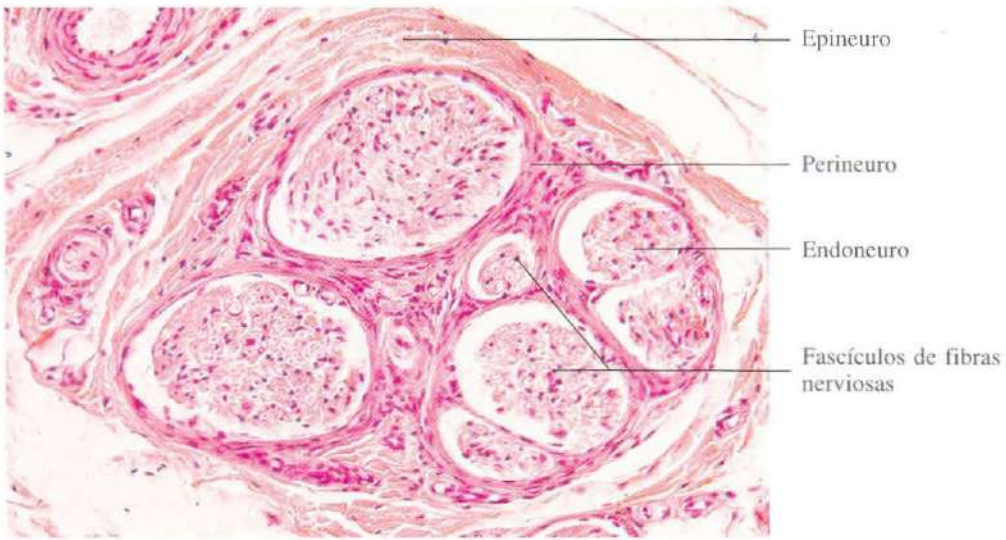


Fig. 8-16. Sección transversal de un **nervio periférico** fotografiada a bajo aumento. Se aprecia la organización histológica de los nervios periféricos. H & E. x165.

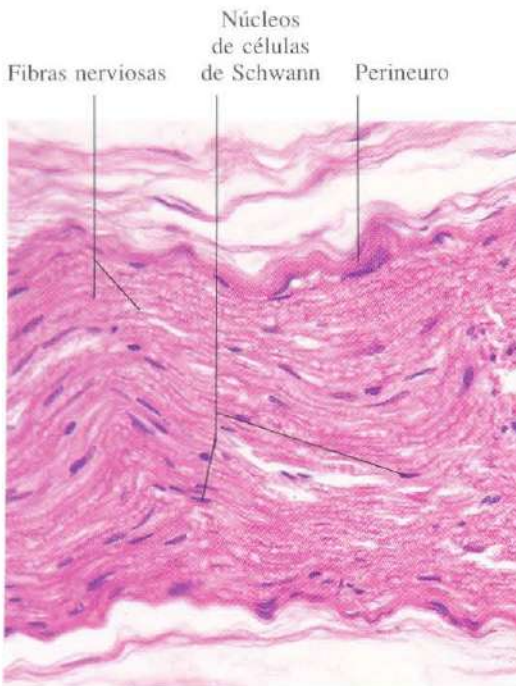


Fig. 8-17. Sección longitudinal de un **nervio periférico** de pequeño calibre mostrando la característica apariencia ondulada. H & E. x275.

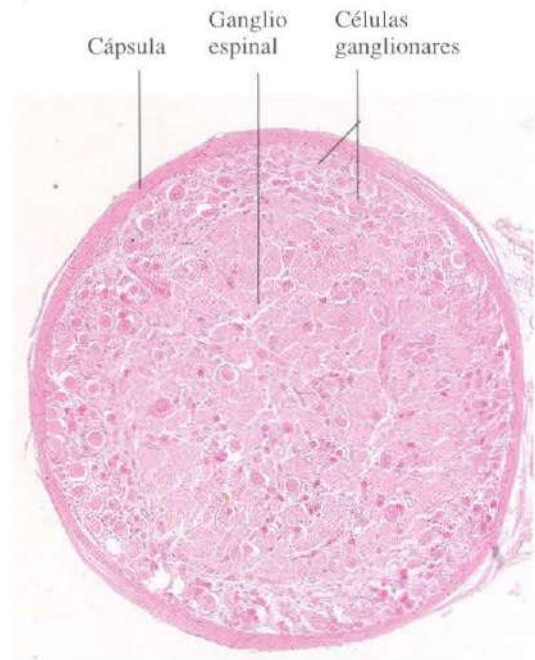


Fig. 8-18. Sección transversal de un **ganglio espinal**. H & E.

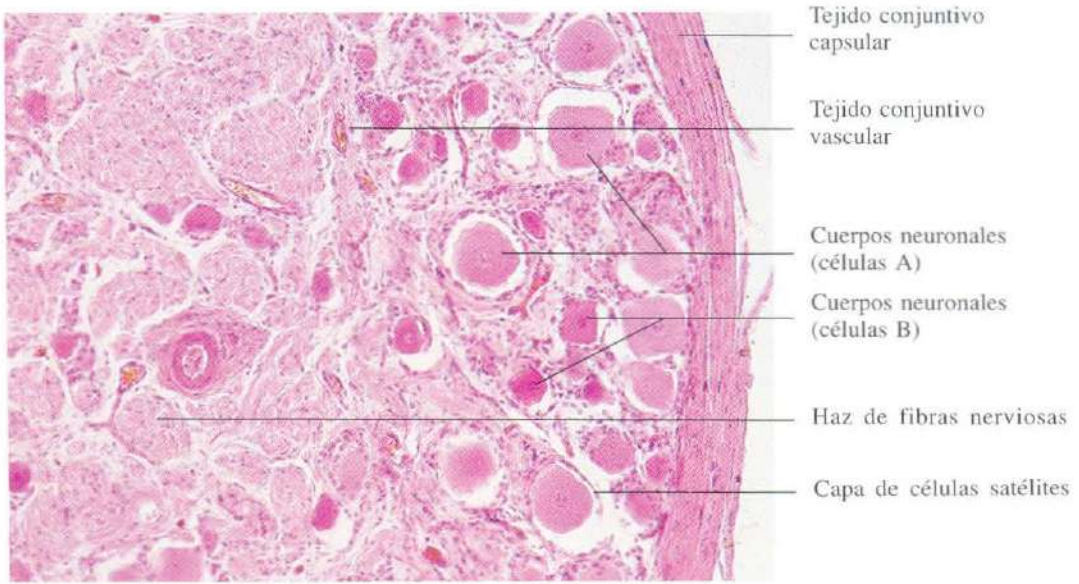


Fig. 8-19. Ganglio espinal a mayor aumento mostrando una gran variación en el tamaño de los cuerpos neuronales. H & E. x110.

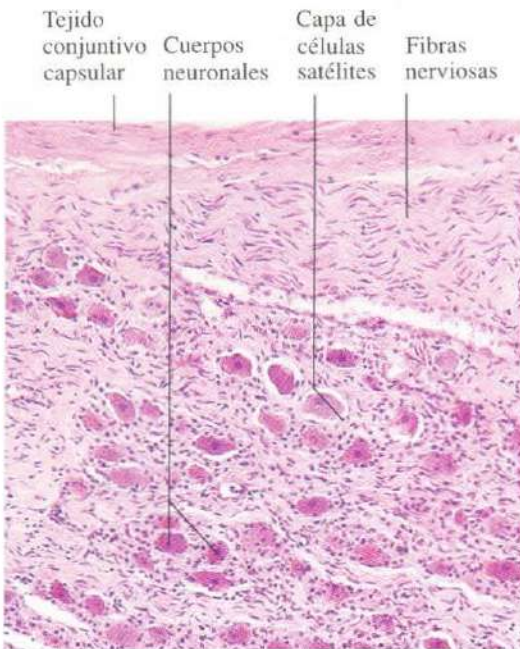


Fig. 8-20. Ganglio nervioso autónomo simpático. Los cuerpos neuronales son todos de un tamaño similar, generalmente menor que el de las neuronas del ganglio espinal mostrado en la figura 8-19. H & E. x110.

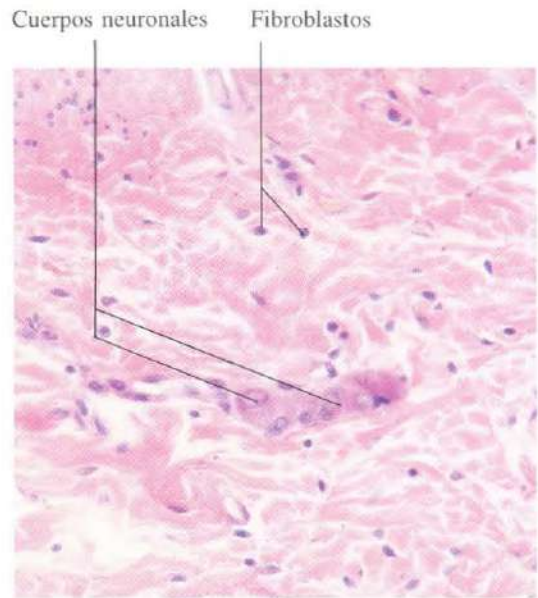


Fig. 8-21. Ganglio nervioso autónomo parasimpático localizado en la pared del intestino (plexo submucoso de Meissner). El tamaño de los cuerpos neuronales es considerablemente superior al de los fibroblastos que se observan en el tejido conjuntivo de la submucosa. H & E. x375.

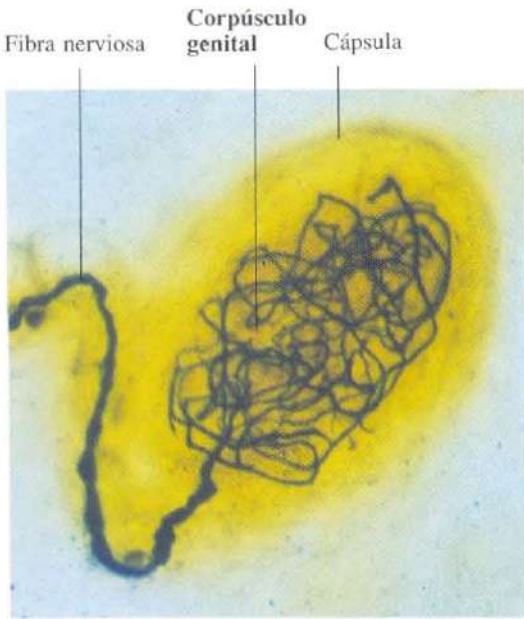


Fig. 8-22. Corpúsculo sensitivo genital localizado en la piel del labio menor. Tinción de Bielschowski, modificada por Lavrentiev. x345.

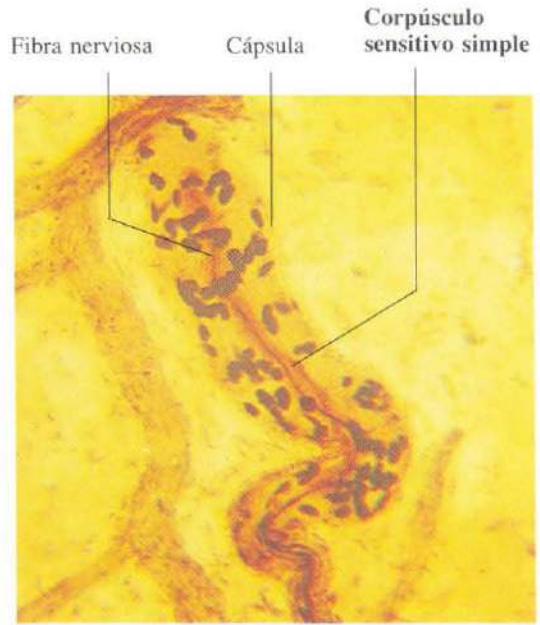


Fig. 8-23. Corpúsculo sensitivo simple del labio. Tinción de Bielschowski, modificada por Lavrentiev. x960.

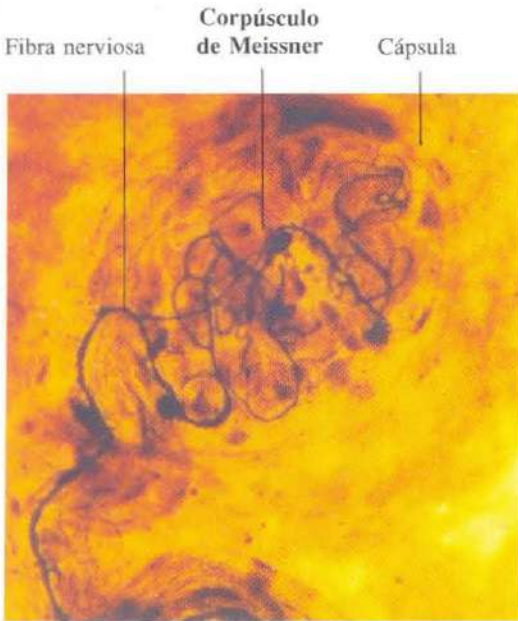


Fig. 8-24. Corpúsculo de Meissner de la piel del labio menor. Tinción de Bielschowski, modificada por Lavrentiev. x345.

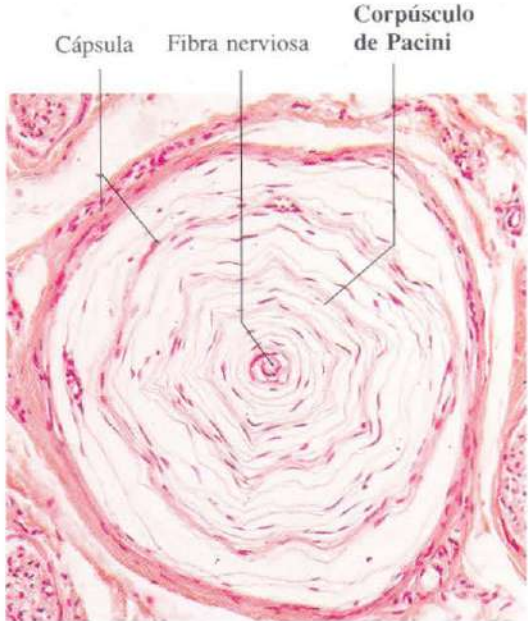


Fig. 8-25. Corpúsculo de Pacini de la piel de un dedo. H & E. x135.

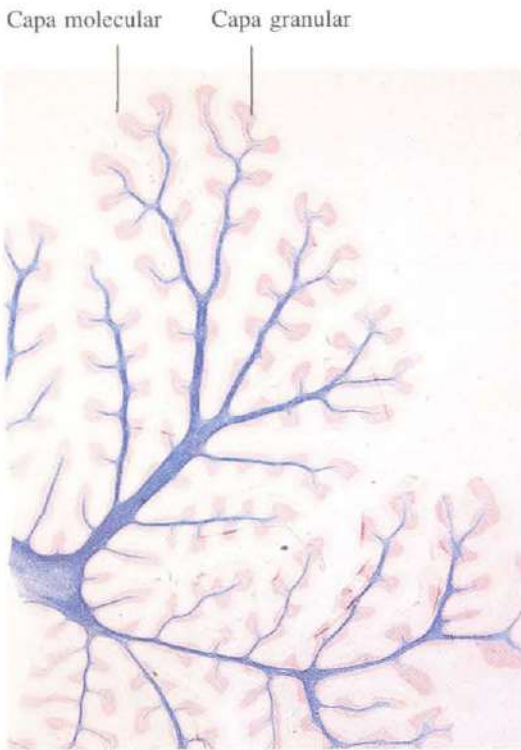

Fig. 8-26. Sección sagital del vermis del cerebelo mostrando los múltiples y profundos repliegues de la corteza cerebelar. Tinción de Holzer. x3.

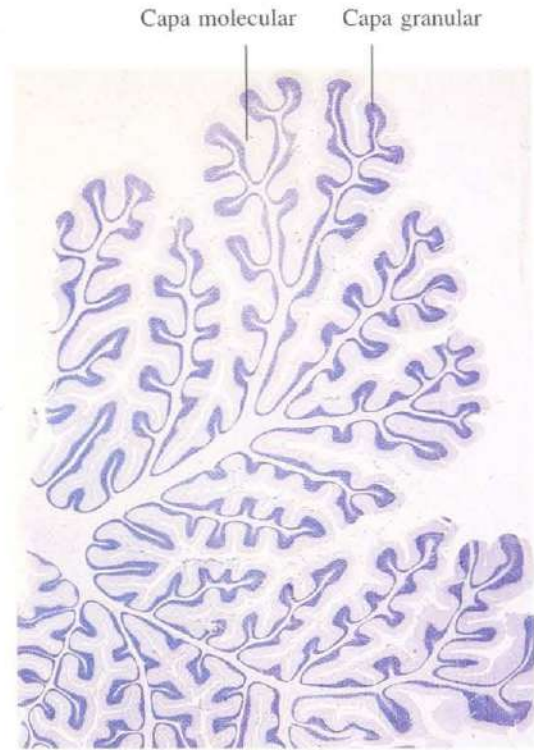


Fig. 8-27. Sección sagital del vermis del cerebelo. La tinción es semejante a un negativo de la tinción anterior. Azul de toluidina. x3.

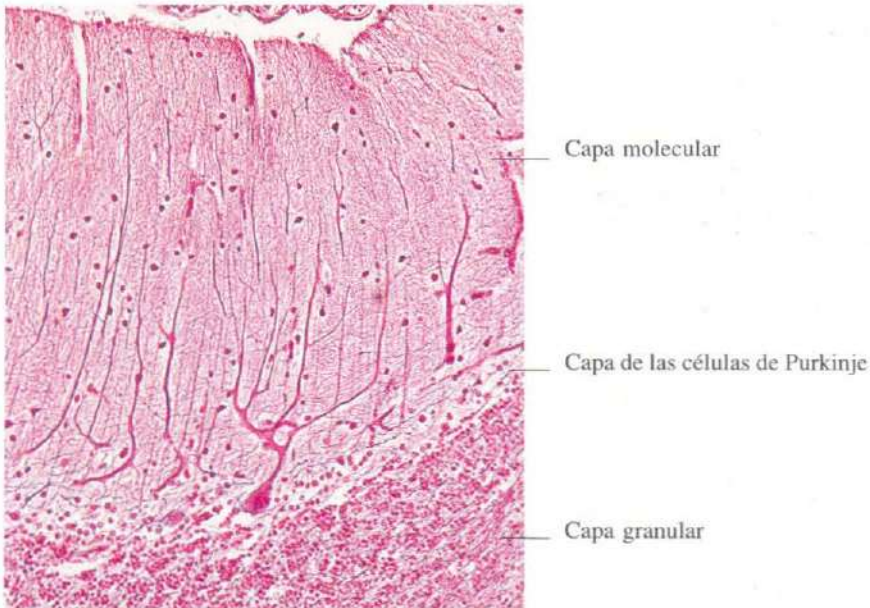


Fig. 8-28. Corteza del cerebelo mostrando la estructura característica en tres capas. Tinción de Cajal. x165.

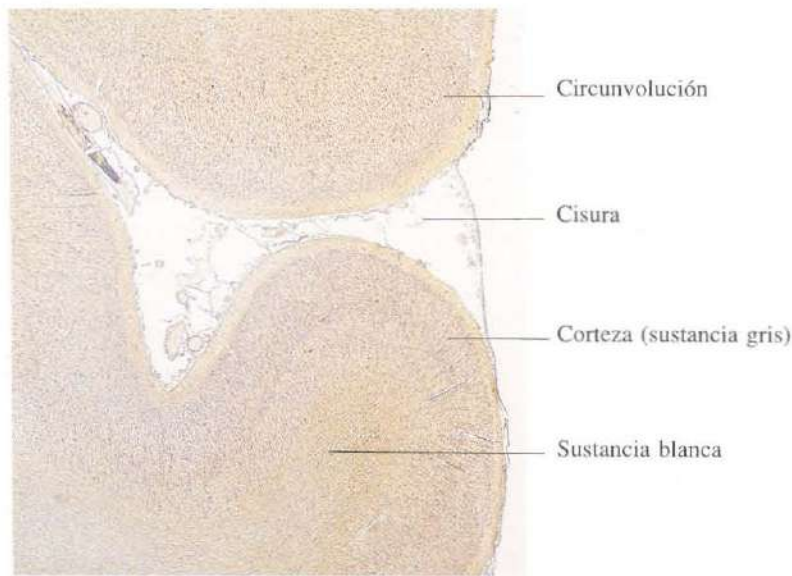


Fig. 8-29. Sección de la corteza de un hemisferio cerebral. Bajo la corteza de sustancia gris, se observa la sustancia blanca. Gallocianina-cromalo. x10.

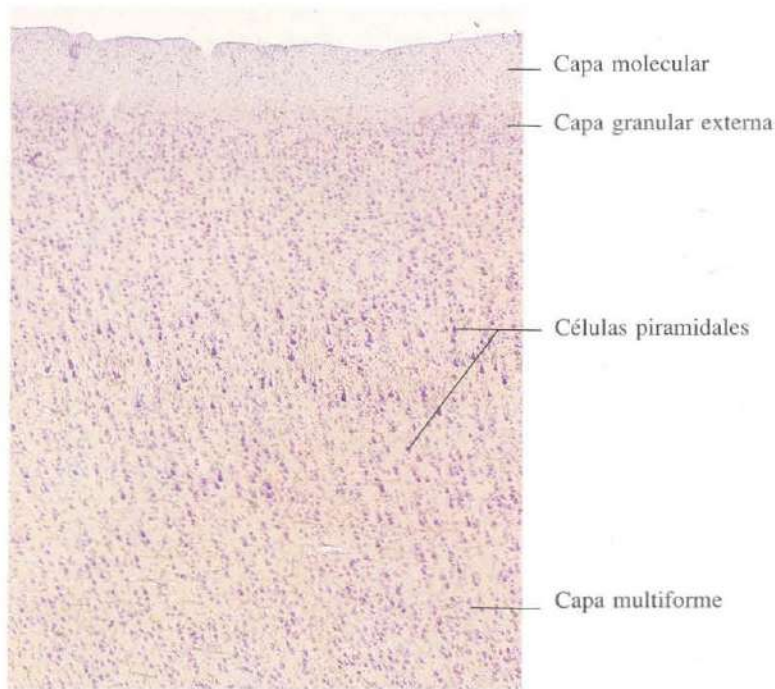


Fig. 8-30. Detalle de la corteza cerebral mostrando la arquitectura general de neocórtex (isocórtex). Pueden distinguirse seis capas, aunque, en esta zona, los límites entre las capas tercera, cuarta y quinta no son netos. Azul de toluidina. x40.

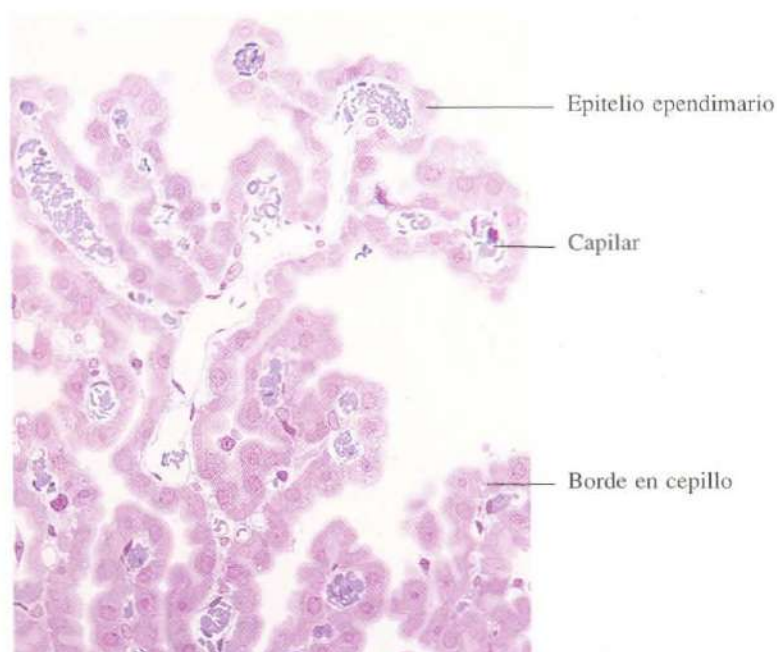


Fig. 8-31. Plexo coroideo. A este aumento se aprecia el "borde en cepillo" de las células ependimarias que forman el epitelio del plexo. Material incluido en Epon y teñido con azul de metileno. x275.

CAPITULO 9

El aparato circulatorio

El aparato circulatorio está constituido por diferentes partes: corazón, arterias, capilares y venas.

El corazón está encargado de bombear la sangre hacia el sistema arterial. Las arterias conducen y distribuyen la sangre a través de ramas cada vez más finas hasta formar la red de capilares. Los capilares son vasos de fino calibre que permiten el intercambio de gases, nutrientes y metabolitos entre la sangre y los tejidos. Las venas se originan en la red capilar y llevan la sangre de retorno al corazón.

La organización básica del aparato cardiovascular es en capas concéntricas que de dentro a fuera reciben los nombres de íntima, media y adventicia. La íntima está constituida por un endotelio apoyado en un tejido conjuntivo subendotelial. La media tiene abundantes células musculares y tejido elástico. La adventicia une los vasos a las estructuras por las que pasan. Esta organización básica presenta modificaciones focales dependiendo de la función de cada una de las partes del aparato cardiovascular.

El corazón bombea la sangre al árbol arterial de forma rítmica. El flujo sanguíneo que llega a la aorta (arteria elástica) es discontinuo. Una parte de la fuerza de eyección cardíaca se utiliza en la propulsión de la sangre a lo largo de las arterias, pero otra fracción es utilizada en la distensión de la pared vascular. Durante la diástole no penetra sangre en la aorta, la presión de la sangre en su interior disminuye y gracias a la gran elasticidad de su pared recupera el calibre previo. Esta especie de sístole arterial proporciona un flujo continuo.

Las arterias musculares tienen una misión diferente. Son capaces de variar la cantidad de flujo sanguíneo que ha de recibir un órgano de acuerdo con sus necesidades en determinados momentos. Esto se consigue por la abundante innervación de las células musculares lisas de la capa media.

La misión de las arteriolas consiste en regular la presión dentro del sistema arterial. Gracias al tono de las células musculares de la media se cierra en mayor o menor grado la luz, lo que determina un incremento o disminución de la tensión arterial.

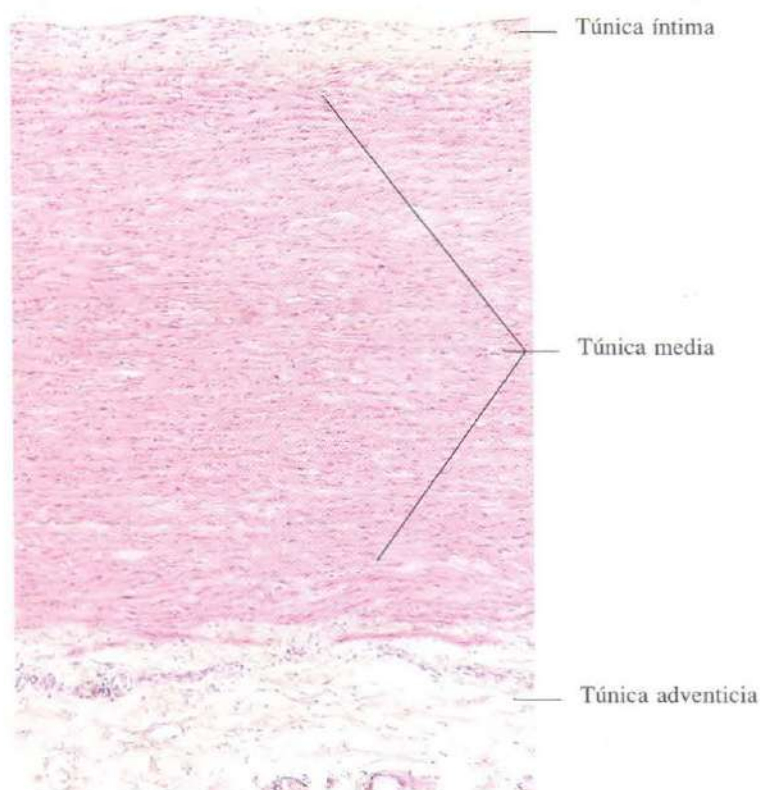


Fig. 9-1. Sección longitudinal de la pared de la **aorta** mostrando el aspecto característico de una arteria elástica. H & E. x65.

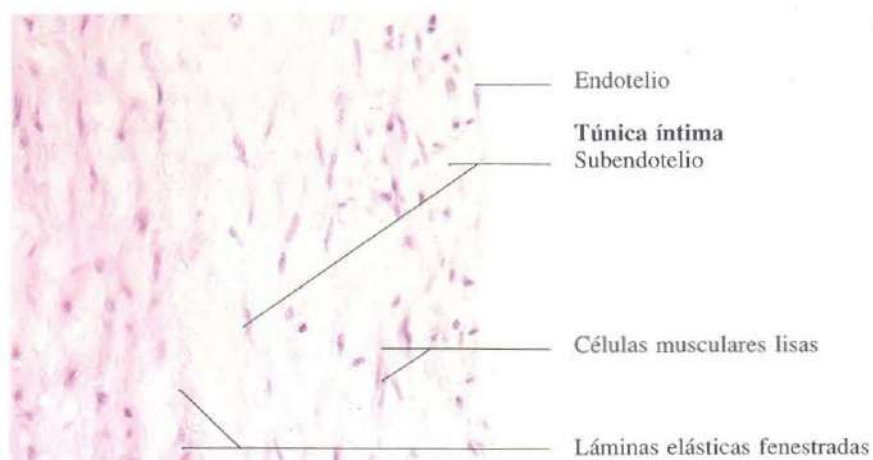


Fig. 9-2. Sección longitudinal de la pared de la **aorta** mostrando la túnica íntima y la parte más interna de la túnica media. La capa de conjuntivo subendotelial es gruesa. H & E. x275.

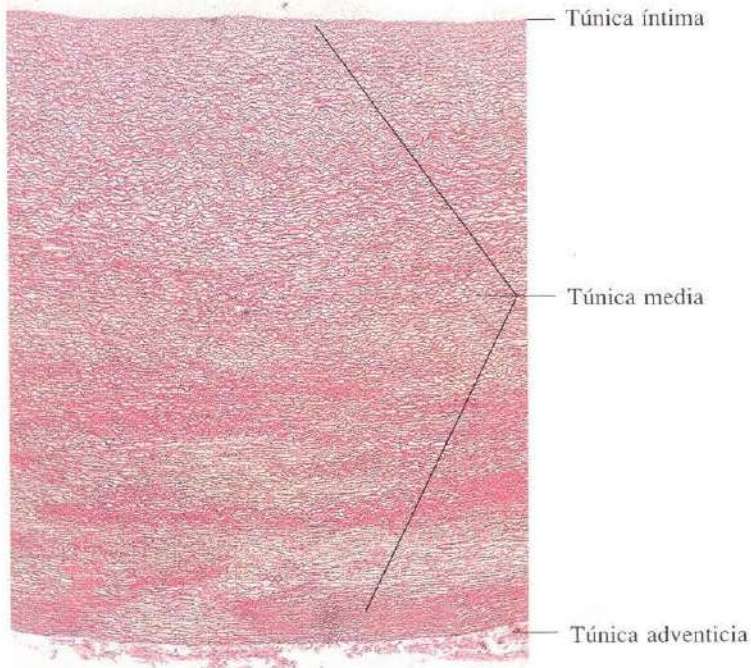


Fig. 9-3. Sección transversal de la pared de la **aorta**. Las láminas elásticas fenestradas se han teñido selectivamente con orceína. x35.

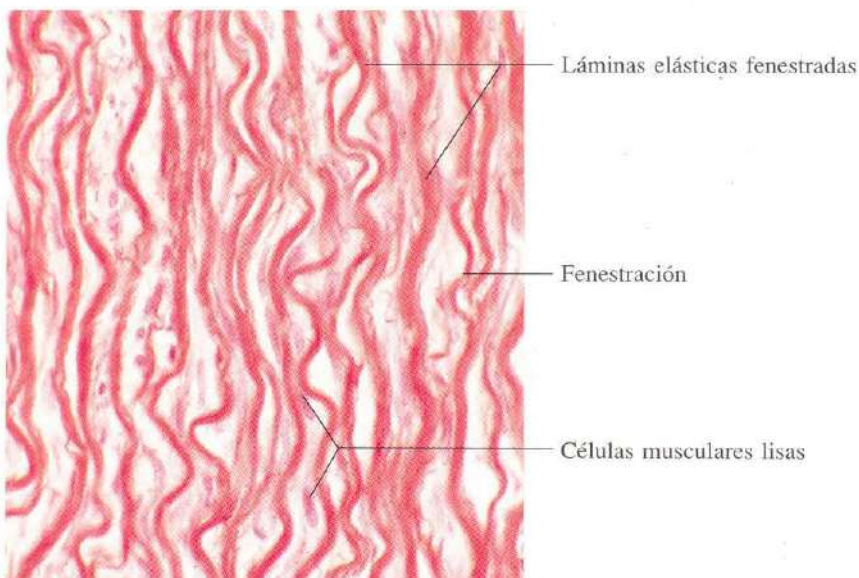


Fig. 9-4. Detalle de la **túnica media de la aorta** mostrando la gran densidad de láminas elásticas fenestradas. Orceína. x440.

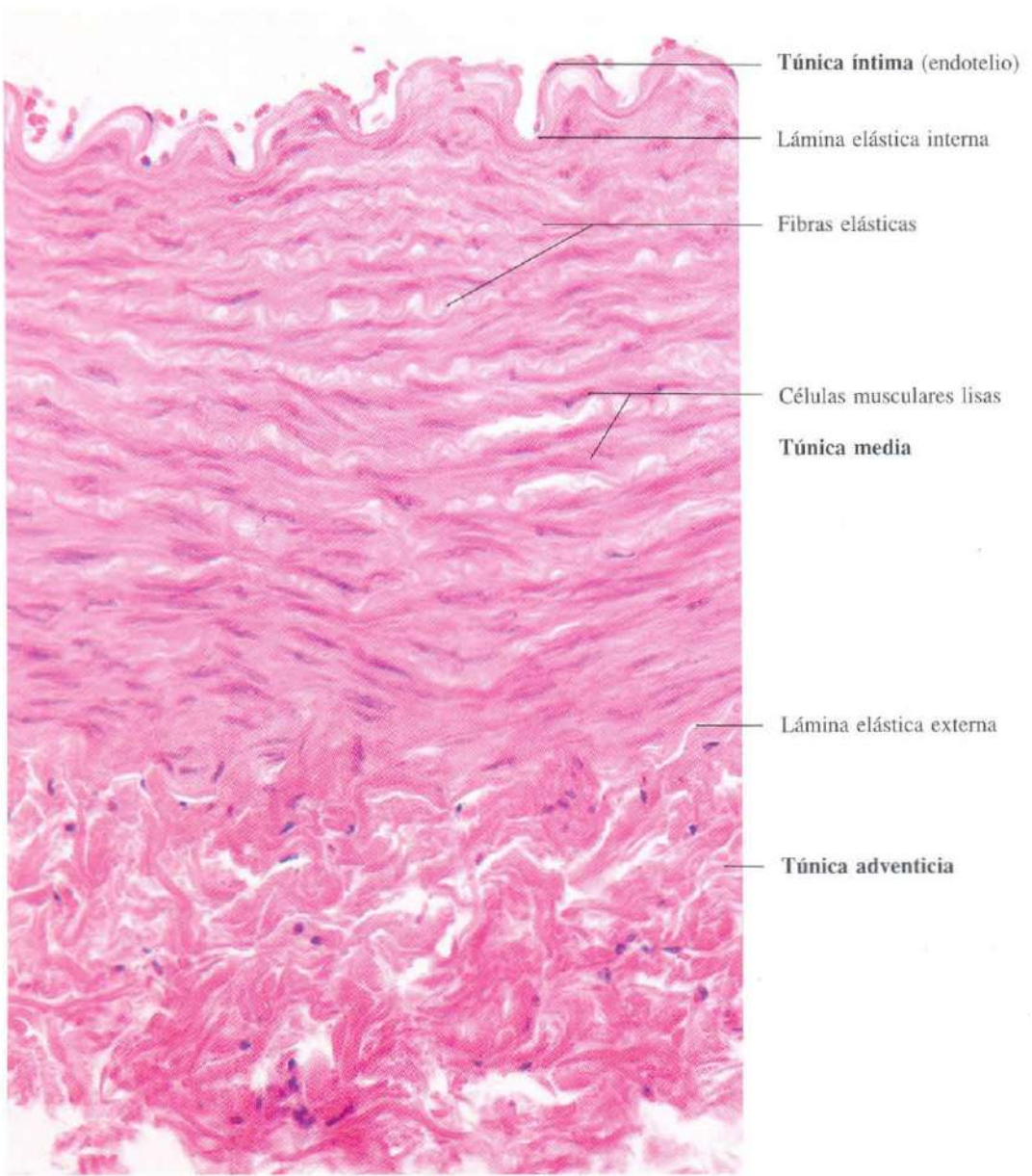


Fig. 9-5. Sección transversal de la pared de una **arteria muscular** mostrando la distribución característica de las tres capas. H & E. x350.

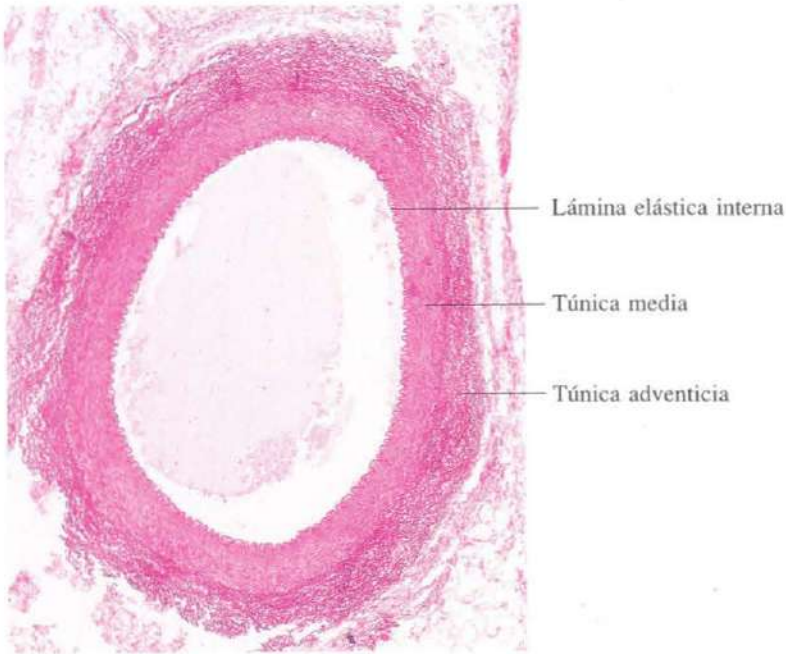


Fig. 9-6. Sección transversal a poco aumento de una arteria muscular. Orceína. x35.

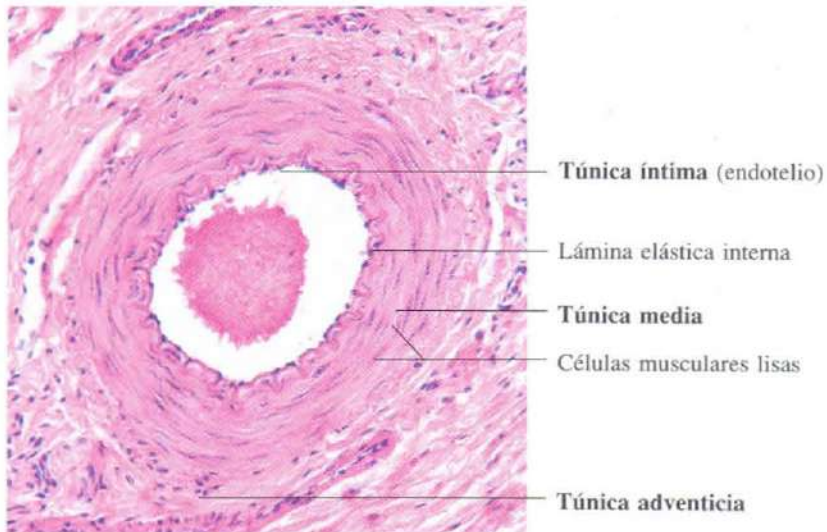


Fig. 9-7. Sección transversal a poco aumento de una arteria muscular de pequeño calibre. H & E. x165.

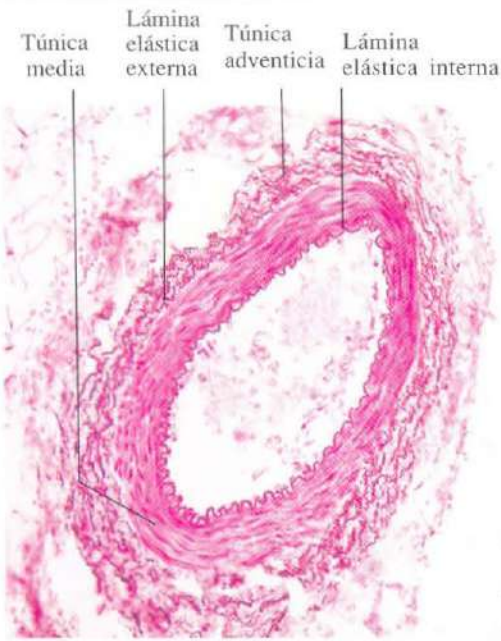


Fig. 9-8. Sección transversal a poco aumento de una **arteria muscular** de pequeño calibre, teñida con orceína para poner de manifiesto las fibras elásticas. x165.

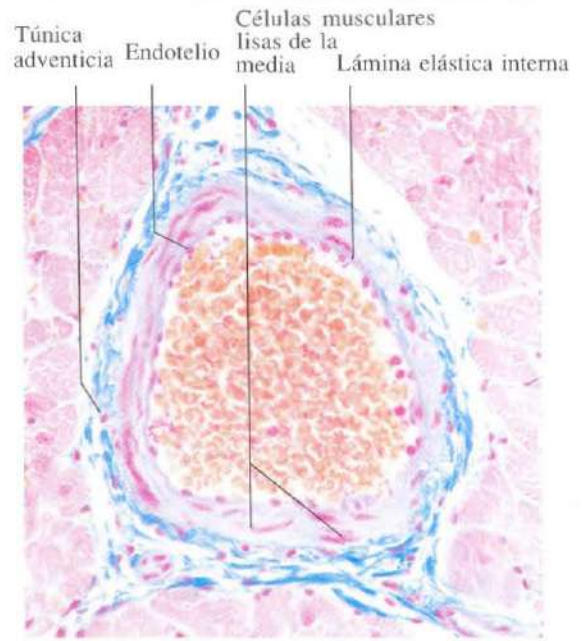


Fig. 9-9. Sección transversal a poco aumento de una **arteria muscular** de calibre muy pequeño. Ázán. x275.

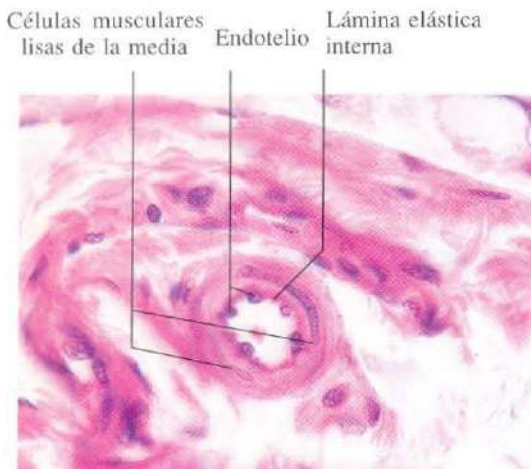


Fig. 9-10. Sección transversal de una **arteriola** que muestra dos capas de células musculares lisas en la túnica media. A pesar del reducido tamaño de este vaso arterial, se puede observar con nitidez la lámina elástica interna. H & E. x540.

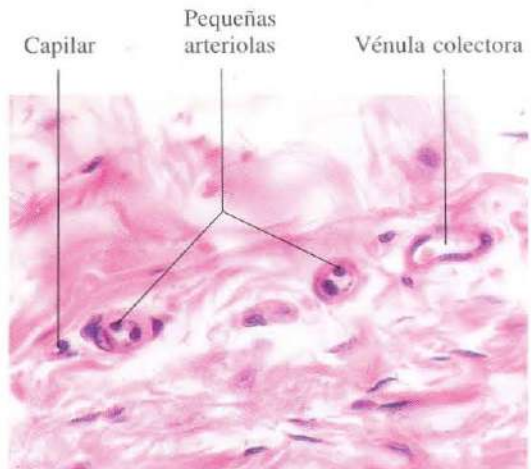


Fig. 9-11. En esta sección histológica se **comparan** varios **vasos sanguíneos** de escaso calibre para ilustrar las diferencias entre ellos. En conjunto estos vasos forman la red microvascular. H & E. x440.

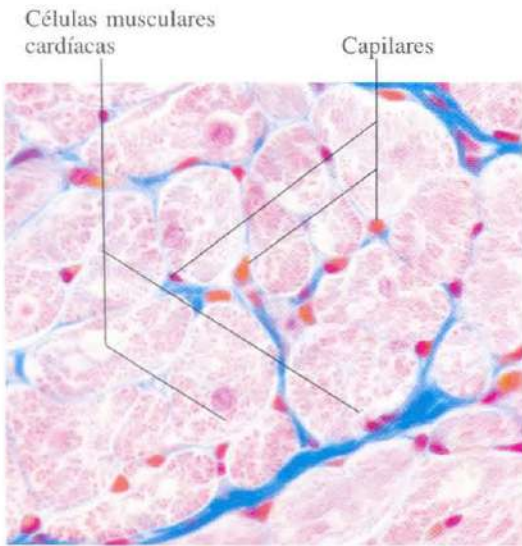


Fig. 9-12. Sección transversal del **miocardio** mostrando una densa red capilar entre las células musculares cardíacas. Azán, x540.

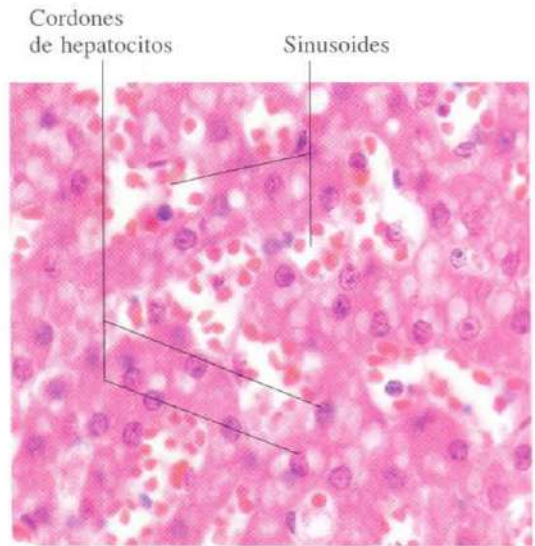


Fig. 9-13. Lobulillo hepático mostrando el aspecto de los sinusoides entre los cordones de hepatocitos. El tamaño de los sinusoides es mucho mayor que el de los capilares de la figura 9-12. H & E.

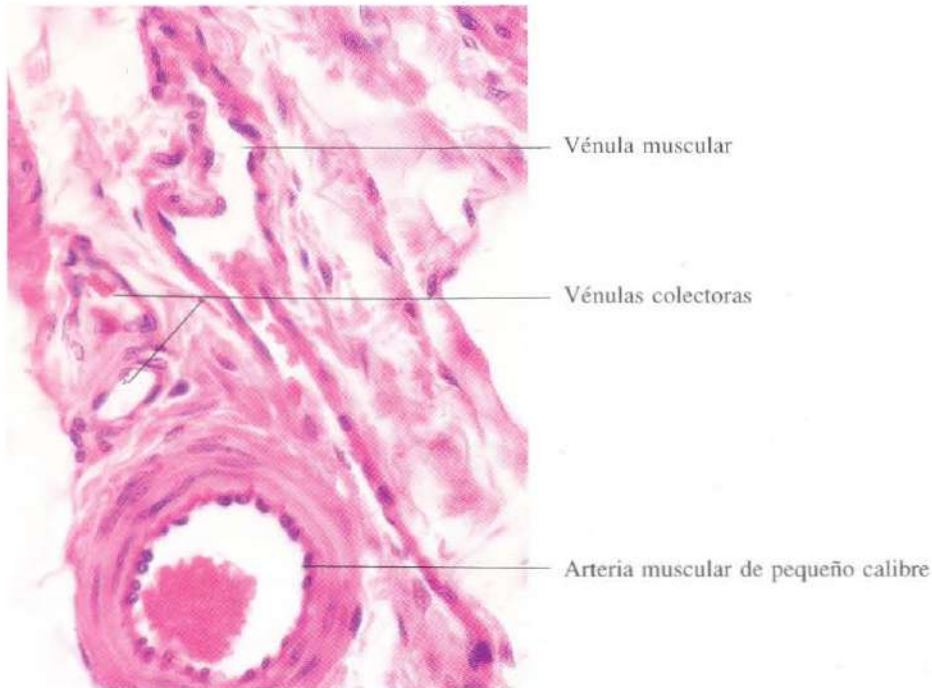


Fig. 9-14. Sección longitudinal de una **vénula** muscular, que puede ser comparada con las vénulas colectoras y con la arteria muscular de pequeño calibre adyacentes. H & E. x440.

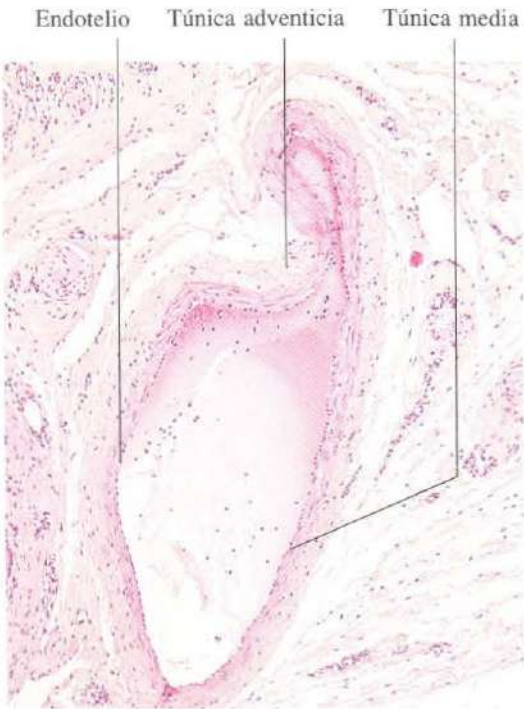


Fig. 9-15. Sección transversal de una **vena de pequeño calibre** mostrando un aspecto parcialmente colapsado. H & E. x65.

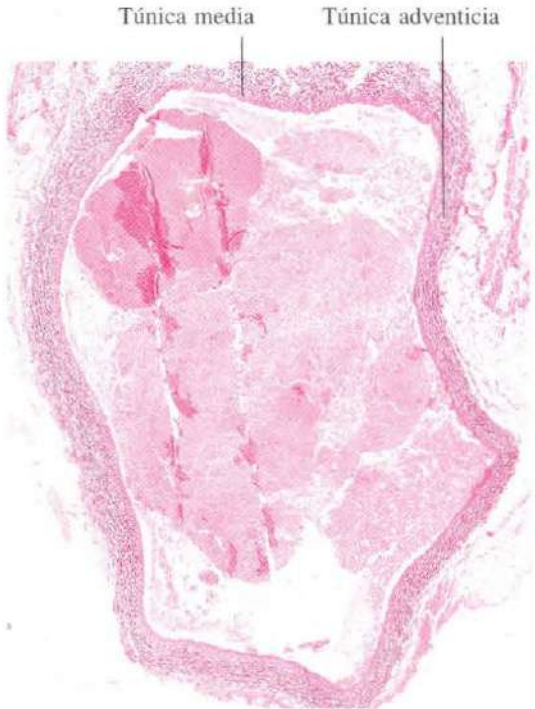

Fig. 9-16. Sección transversal a poco aumento de una **vena de mediano calibre**. Orceína. x25.

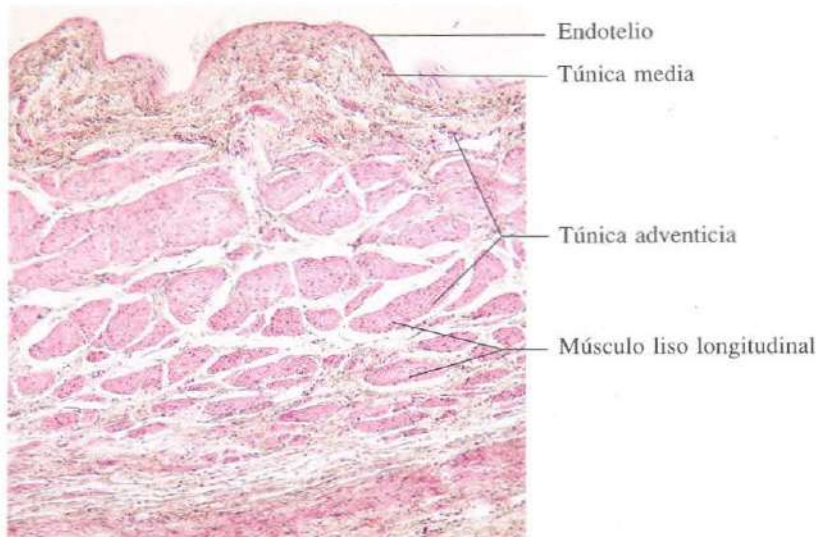


Fig. 9-17. Sección transversal de la pared de una **vena de gran calibre (cava inferior)**. Destaca la **túnica adventicia** que es muy gruesa y contiene haces de fibras musculares lisas orientadas longitudinalmente. H & E. x65.

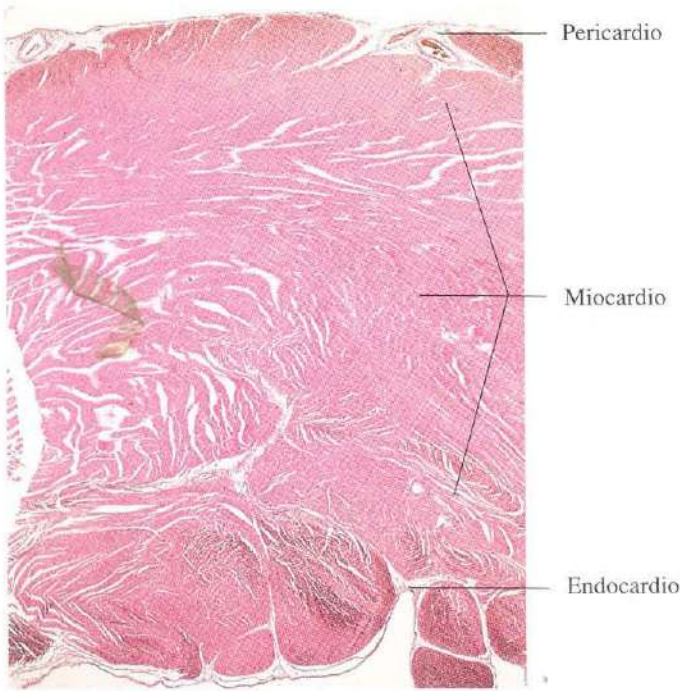


Fig. 9-18. Pared del ventrículo izquierdo del corazón mostrando las tres capas características de los vasos sanguíneos que aquí reciben una denominación especial. H & E. x6.

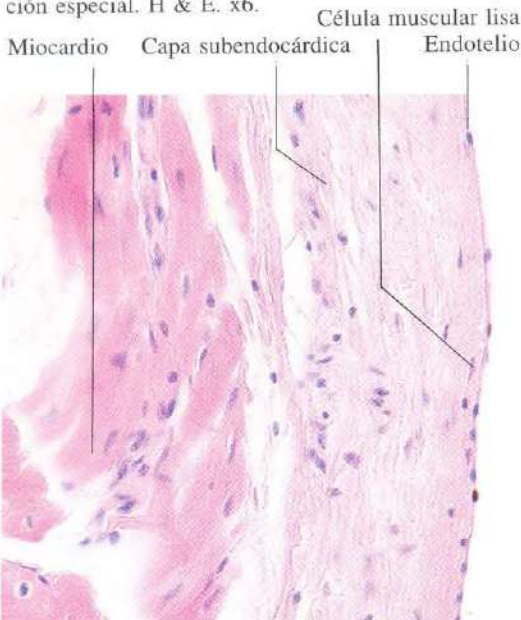

Fig. 9-19. Sección del endocardio y de la parte más interna del miocardio. Se observa una gruesa capa de tejido conjuntivo subendocardial. H & E. x275.

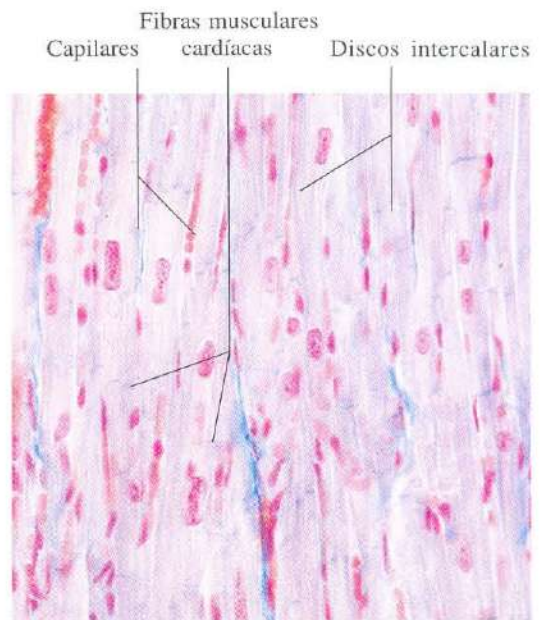


Fig. 9-20. Sección longitudinal del miocardio. Azán. x275.

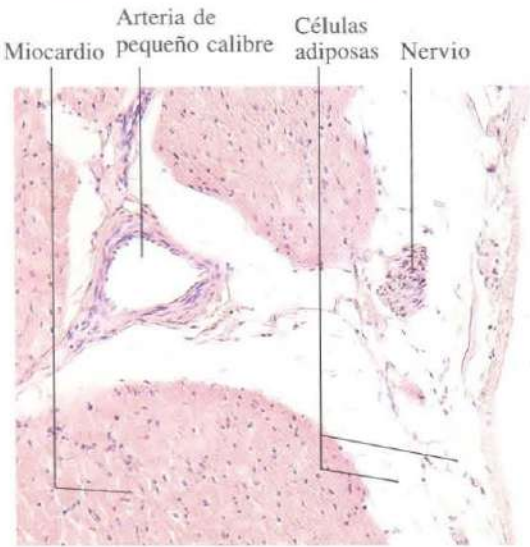


Fig. 9-21. Sección del **epicardio** (capa visceral del pericardio) y de la parte más externa del **miocardio**. H & E. x110.

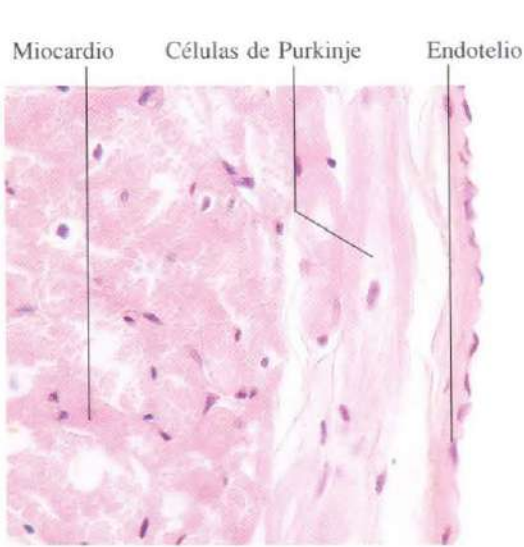


Fig. 9-22. Sección del **endocardio** mostrando el aspecto de las **células de Purkinje**. H & E. x340.

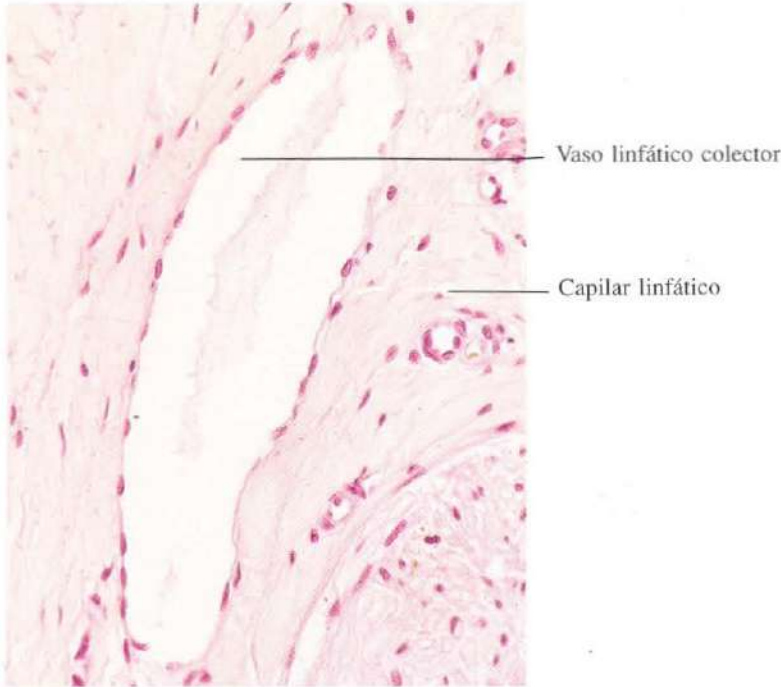

Fig. 9-23. Sección histológica que ilustra el aspecto de los **vasos linfáticos** de pequeño calibre. La **túnica media** es extremadamente delgada. H & E. x275.

Los órganos linfoides

El tejido linfoide forma determinados órganos (timo, ganglios linfáticos, bazo) y, además, se encuentra distribuido ampliamente por la mucosa de los aparatos digestivo, respiratorio y de las vías urinarias. Principalmente está constituido por las células responsables de la respuesta inmunitaria: los linfocitos y las células derivadas de ellos, como son las células plasmáticas. Esta respuesta a las agresiones se realiza mediante la inmunidad celular y la humoral. La inmunidad celular está mediada por los linfocitos T; la humoral, por la formación de anticuerpos en las células plasmáticas, que proceden de los linfocitos B.

Los ganglios linfáticos están intercalados en

el trayecto de los vasos linfáticos. Tienen una doble función: depuración de la linfa y producción de linfocitos y células plasmáticas. El bazo realiza un papel similar, pero está situado en la corriente sanguínea. El timo, situado en el mediastino, controla y regula la función de los restantes órganos linfoides.

De los diferentes aparatos, es el digestivo el que posee mayor cantidad de tejido linfoide, un buen número de antígenos alcanzan el cuerpo humano por vía digestiva. Las amígdalas, las placas de Peyer y el apéndice son los ejemplos más característicos de tejido linfoide situado en una mucosa.

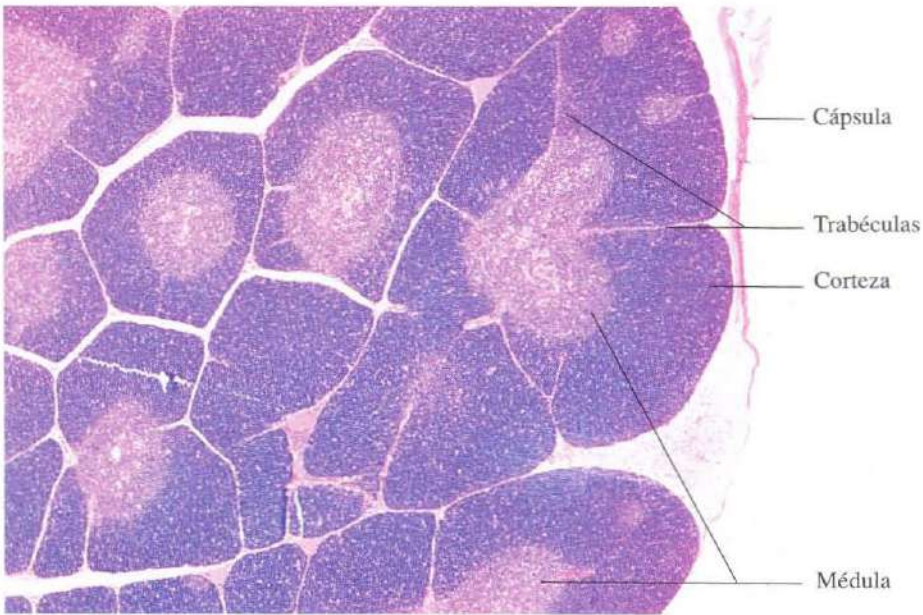


Fig. 10-1. Sección histológica del **timo** de un niño que no presentaba signos de involución. Se distingue entre corteza y médula. H & E. x25.

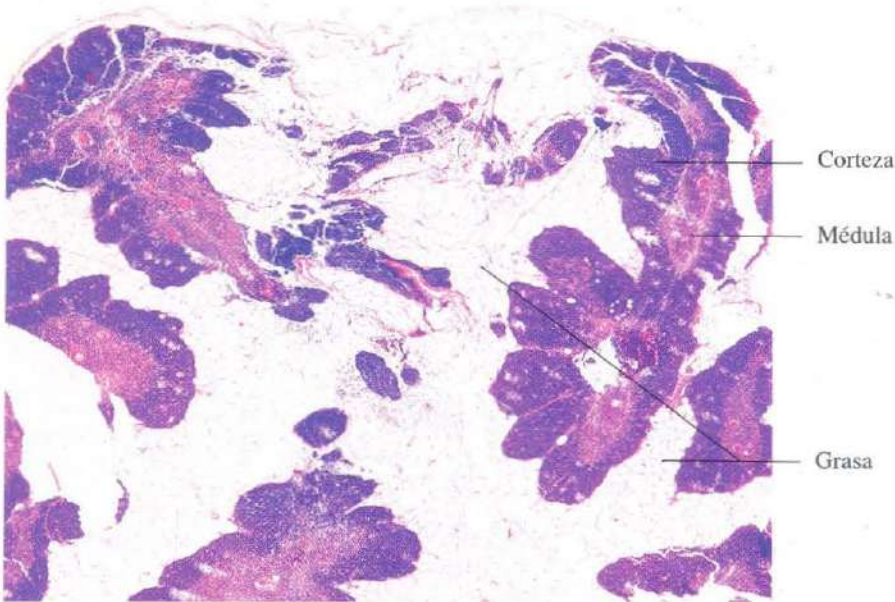


Fig. 10-2. Timo de un adulto mostrando una involución marcada. Se aprecia que gran parte del parénquima **tímico** ha sido reemplazado por grasa. H & E. x20.

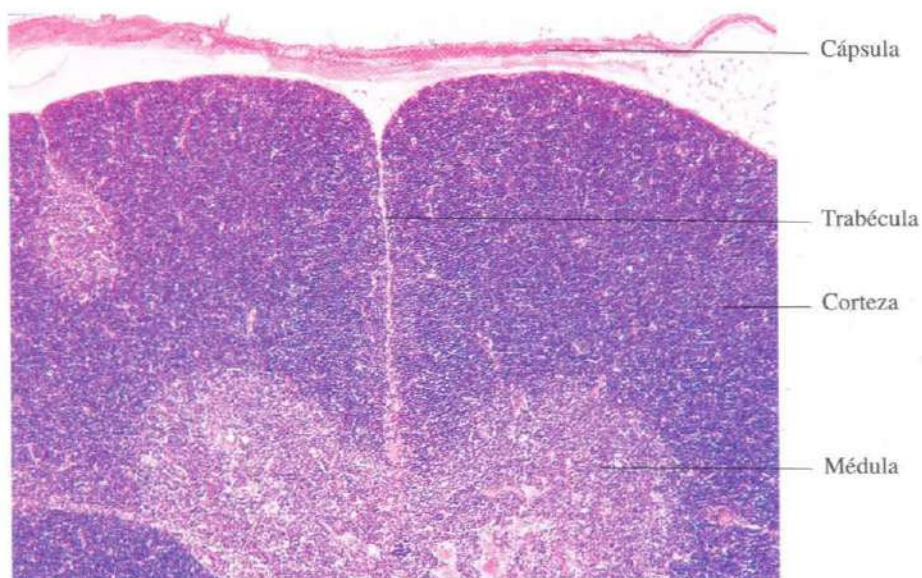


Fig. 10-3. Tímo de un niño mostrando la brusca transición entre corteza y médula. H & E. x65.

Linfocitos Células reticulares Corteza Médula

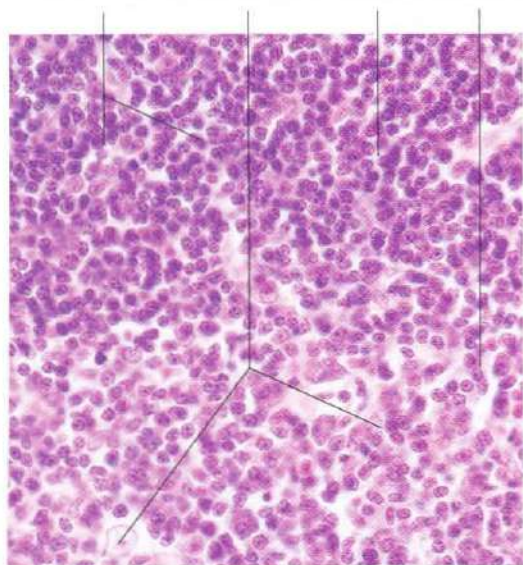


Fig. 10-4. Parte de la corteza y de la médula del tímo. Se aprecian los núcleos grandes y débilmente teñidos de las células reticulares epiteliales, así como los linfocitos, más pequeños y formando acúmulos. Los linfocitos son mucho más abundantes en la corteza causando la apariencia oscura de ésta en comparación con la médula. H & E.

Corpúsculos tímicos de Hassal

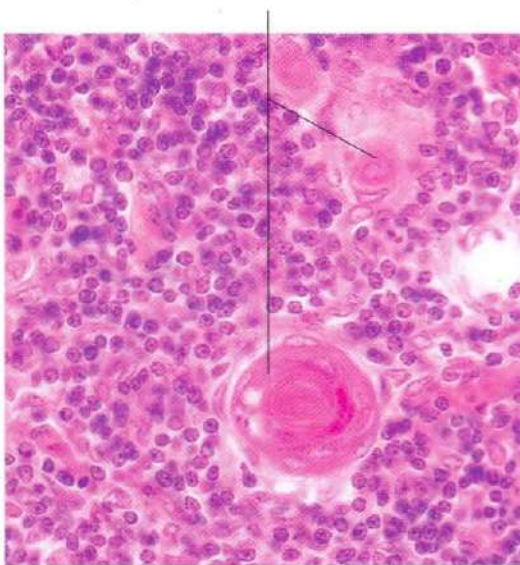


Fig. 10-5. Médula del tímo mostrando dos corpúsculos de Hassal. H & E. x440.

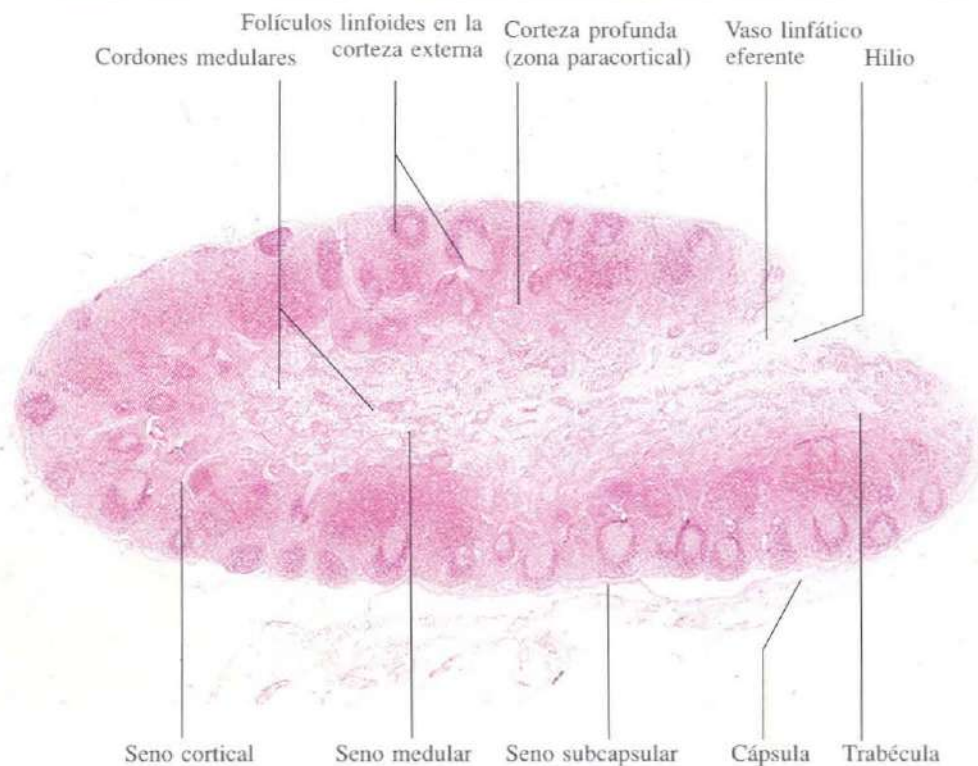


Fig. 10-6. Sección histológica a poco aumento de un **ganglio linfático** completo. Se observa la distinción entre corteza (más teñida) y médula (clara). H & E. x15.

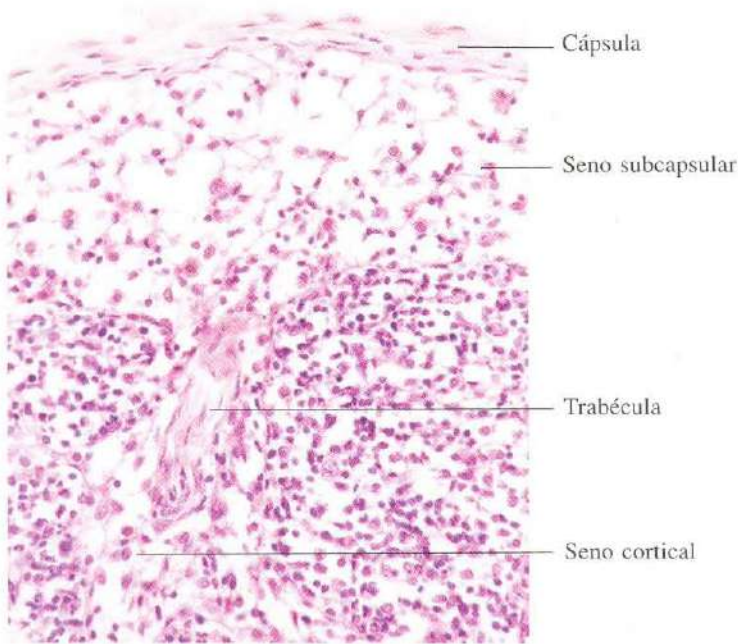


Fig. 10-7. Parte de la zona cortical externa mostrando la cápsula, senos subcapsular y cortical y un folículo linfoide. H & E. x275.

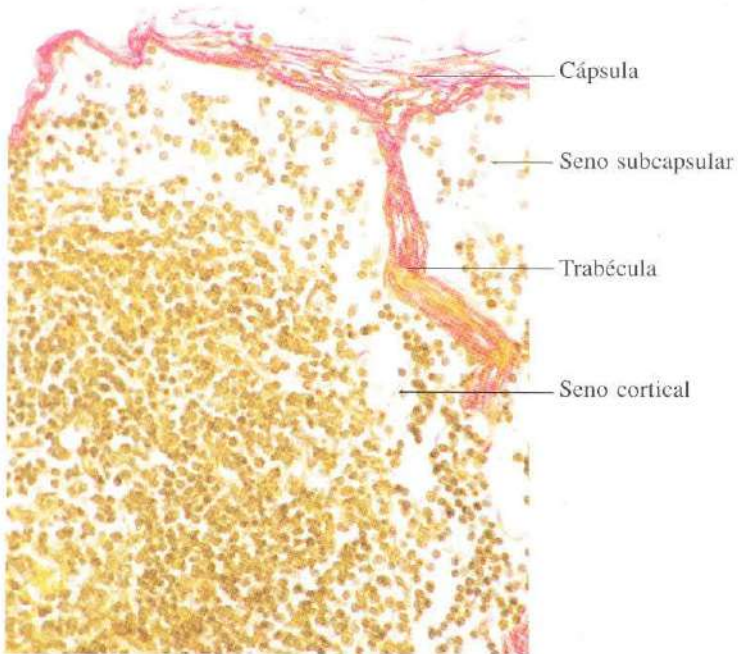


Fig. 10-8. Sección similar a la anterior teñida con tricrómico de Van Gieson. x275.

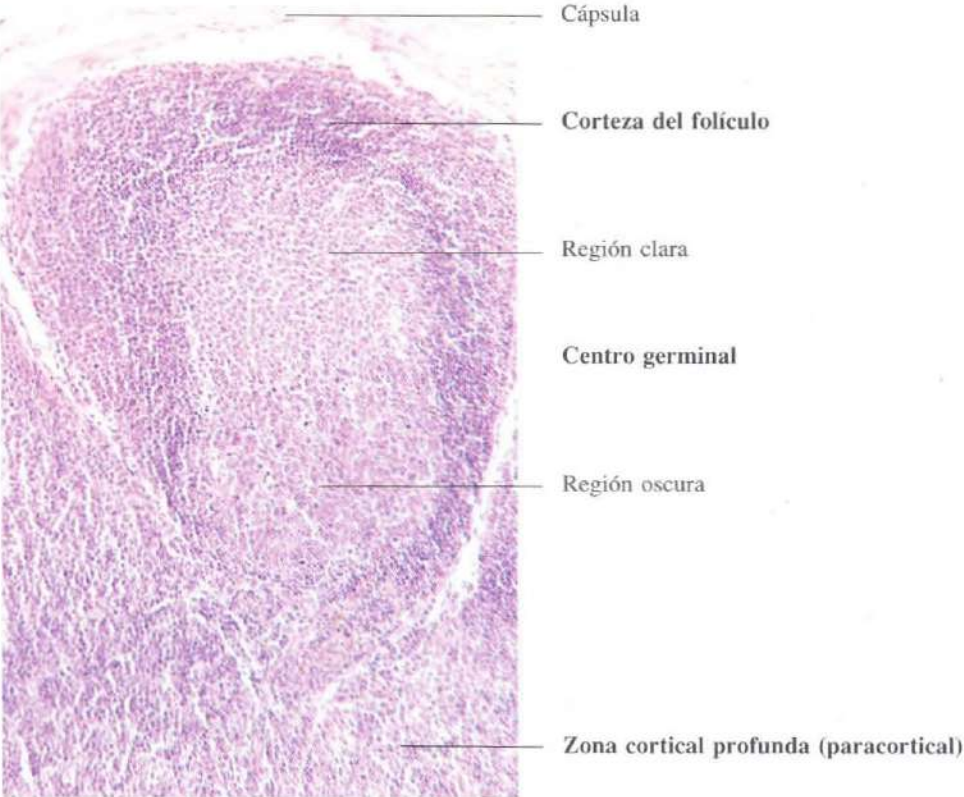


Fig. 10-9. Folículo linfoide en la corteza externa de un ganglio linfático. H & E. x135.

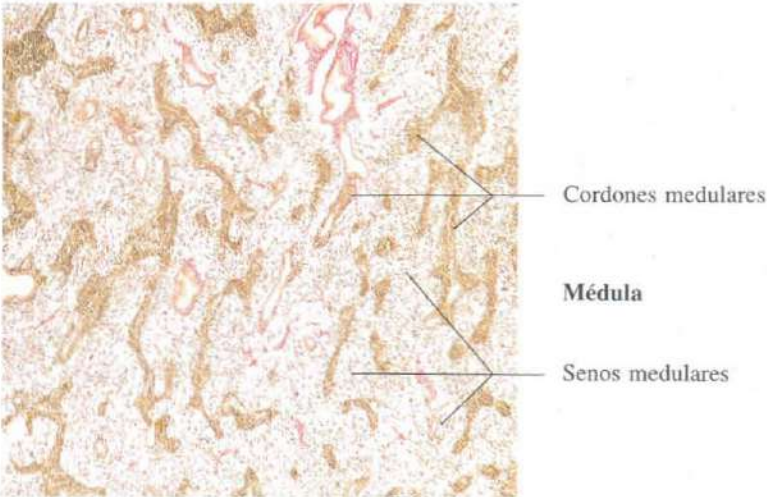


Fig. 10-10. Médula de ganglio linfático. Van Gieson. x45.

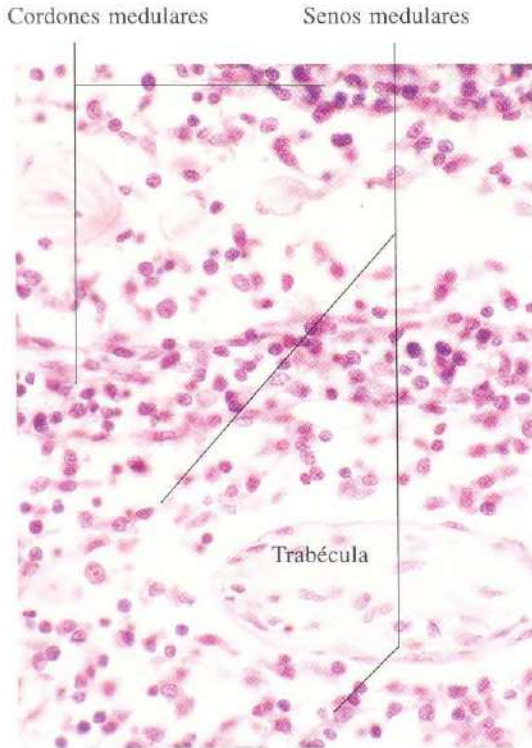


Fig. 10-11. Médula de un ganglio linfático a mayor aumento. H & E. x440.

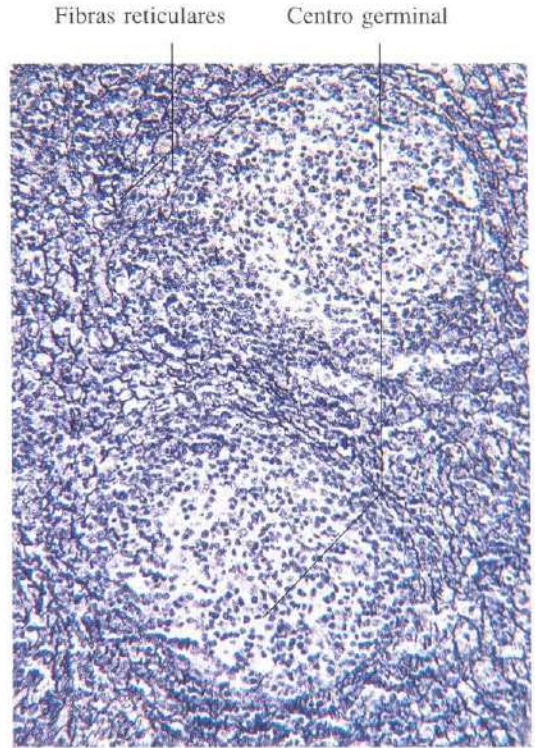


Fig. 10-12. Corteza de un ganglio linfático en la que se demuestran las fibras reticulares mediante una impregnación argéntica. En el centro germinal de los folículos estas fibras son muy escasas. Bielschowski. x165.

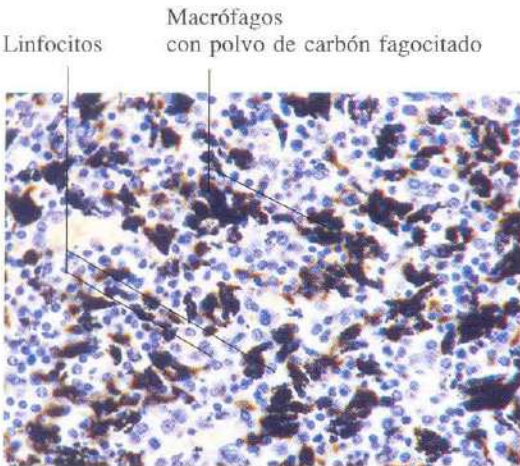


Fig. 10-13. Médula de un ganglio linfático bronquial mostrando una marcada antracosis. Los macrófagos aparecen cargados con el polvo de carbón que han fagocitado. H & E. x275.

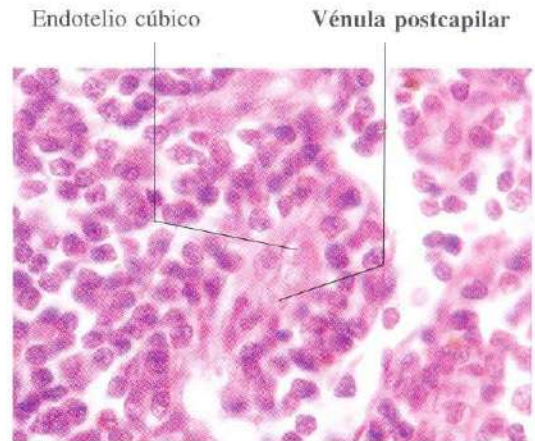


Fig. 10-14. Vénula postcapilar en la zona cortical profunda de un ganglio linfático. Se aprecia el endotelio cúbico de la vénula. H & E. x660.

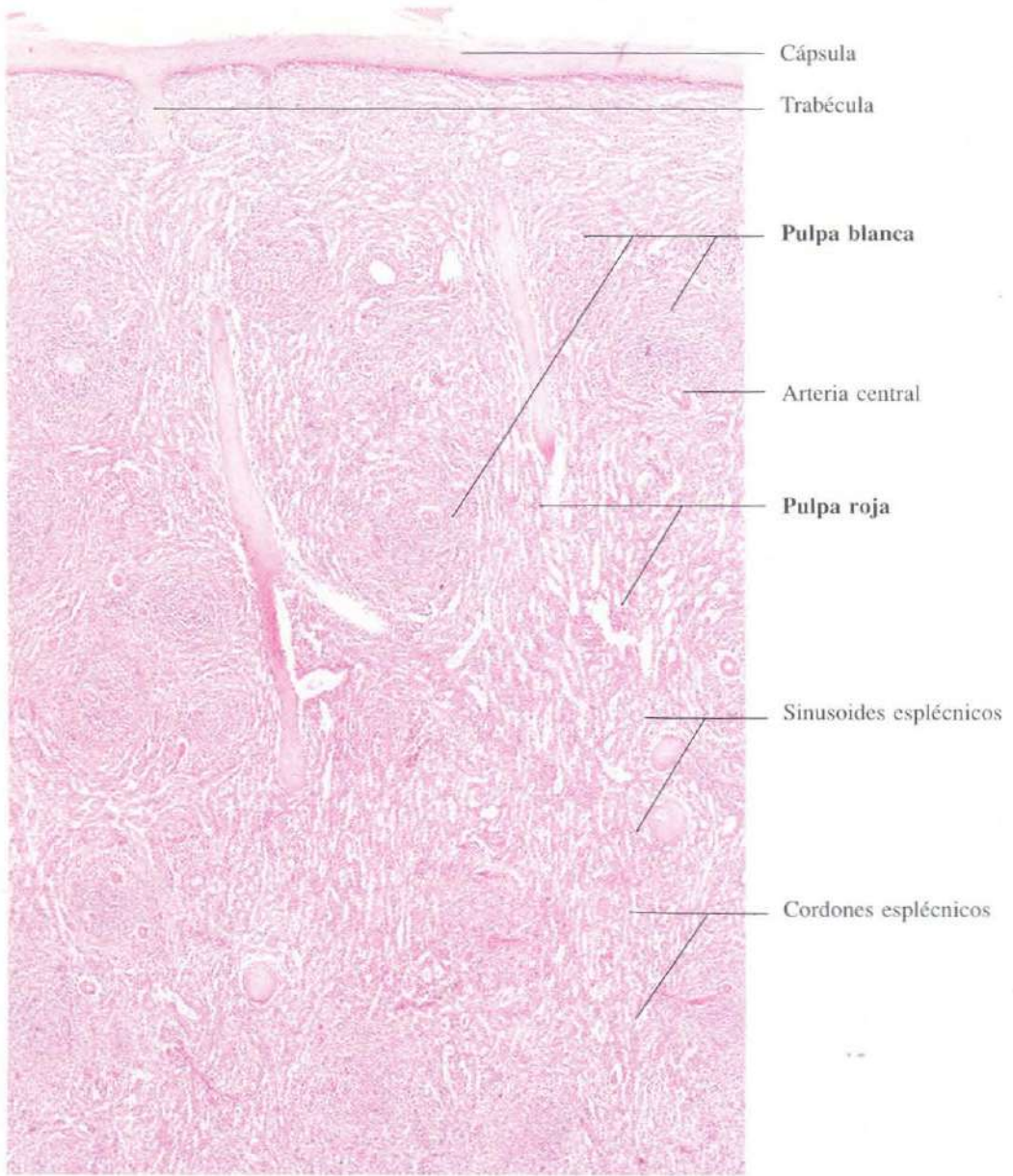


Fig. 10-15. Porción superficial del **bazo**. H & E.
x30.

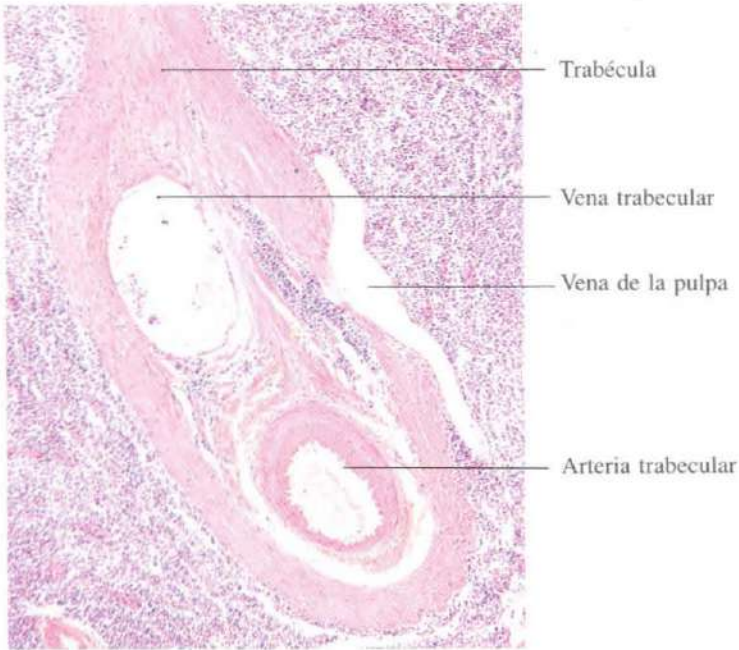


Fig. 10-16. Parte del **bazo** mostrando una arteria y una vena en el interior de una trabécula y una vena de la pulpa. H & E. x65.

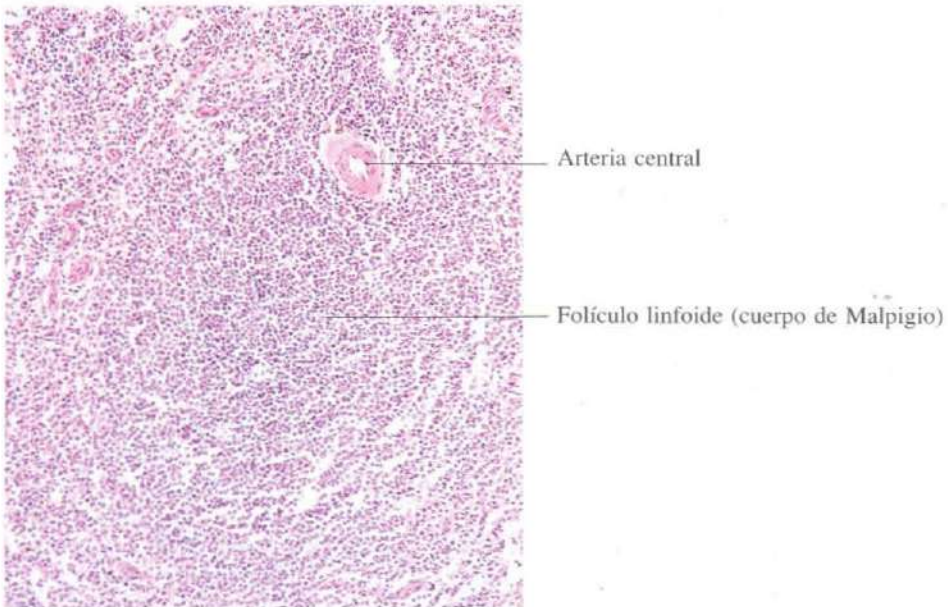


Fig. 10-17. Parte del **bazo** mostrando el aspecto general de la pulpa blanca. H & E. x110.

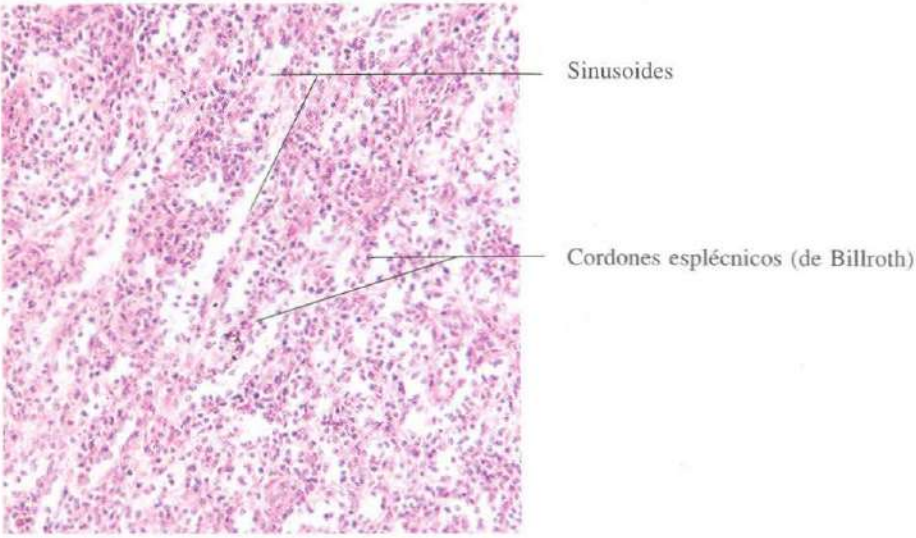


Fig. 10-18. Parte del bazo ilustrando el aspecto general de la pulpa roja. H & E. x165.

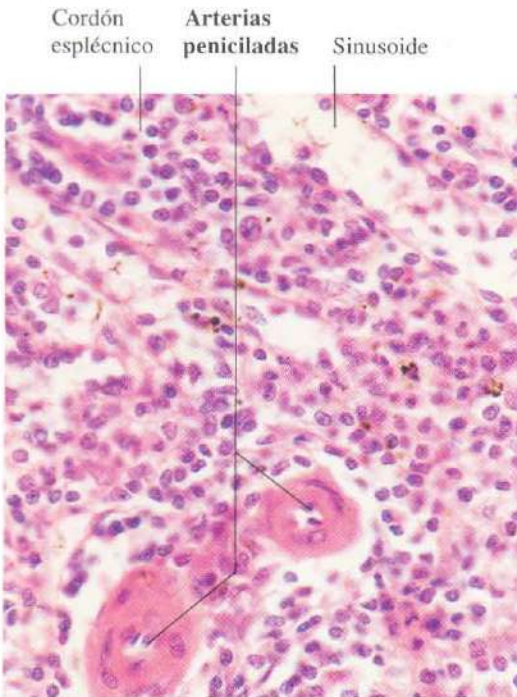


Fig. 10-19. Aspecto parcial a gran aumento de la pulpa roja del bazo. H & E. x440.

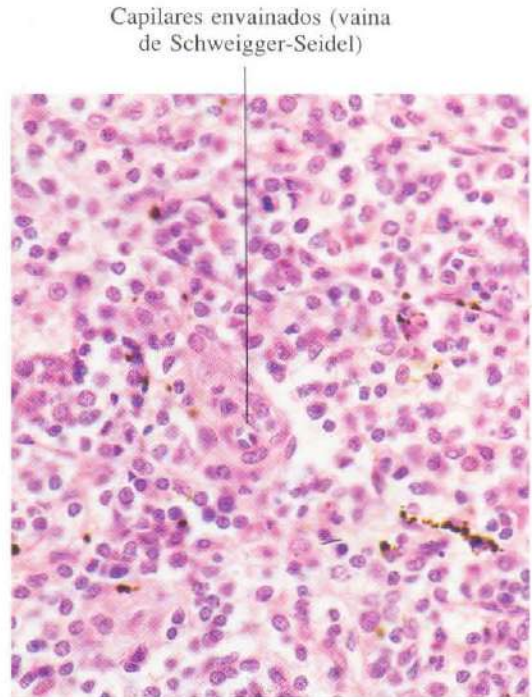


Fig. 10-20. Capilares envainados en la pulpa roja del bazo. H & E. x440.

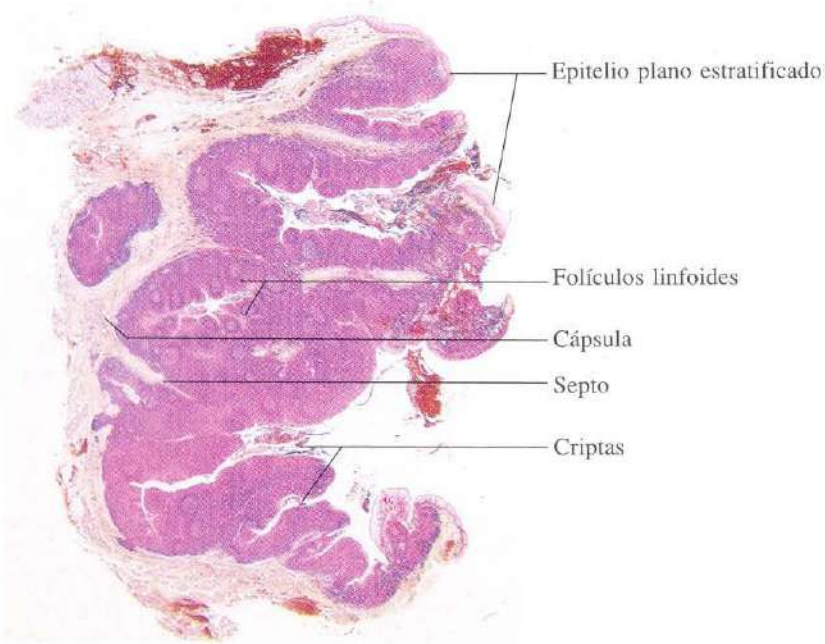


Fig. 10-21. Amígdala palatina vista a bajo aumento. H & E. x5.

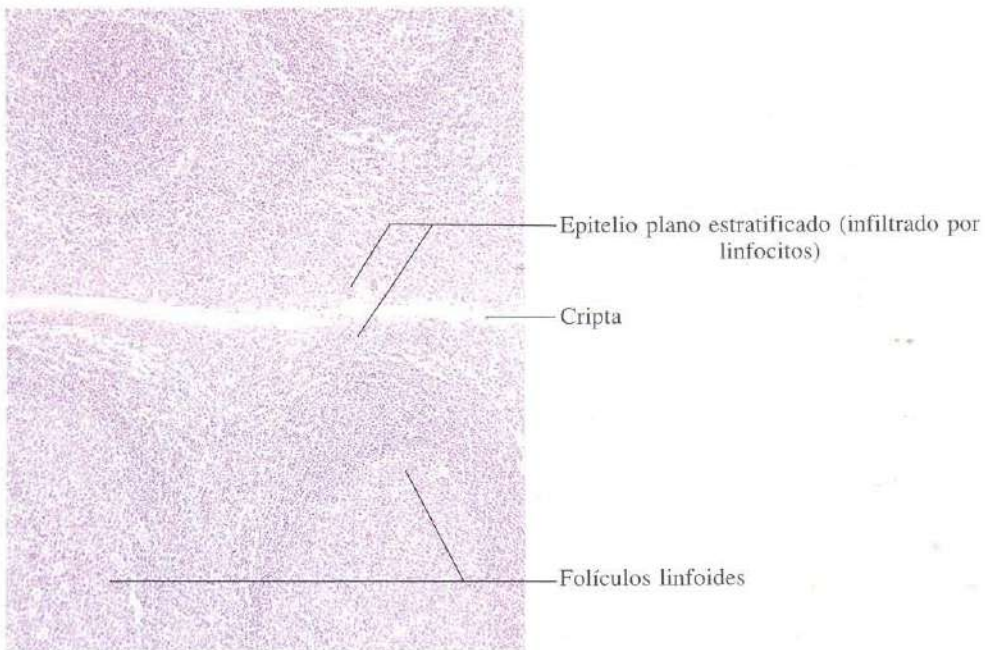


Fig. 10-22. Parte de una amígdala palatina mostrando una cripta y las estructuras relacionadas con ella. H & E. x65.

CAPITULO 11

La piel

La piel constituye la cubierta protectora del cuerpo. Su especial constitución evita la desecación del organismo, la pérdida excesiva de temperatura, la penetración de agentes patógenos y protege en gran parte de la acción solar. Al mismo tiempo aprovecha esa acción del sol para la producción de determinadas vitaminas como la D.

En relación con la piel se encuentran ciertas faneras, pelos, uñas, glándulas sebáceas, sudoríparas y mamarias, que desempeñan misiones específicas.

La piel es además un órgano de relación con el mundo exterior; en ella asientan terminaciones nerviosas que están al servicio del sentido del tacto.

Su organización básica es en tres capas superpuestas de superficie a profundidad: epidermis, dermis e hipodermis. El espesor de las capas es variable según la región anatómica que se estudie.

La capa más externa o epidermis que se considera como un ejemplo típico de epitelio plano poliestratificado queratinizado, no sólo contiene las células implicadas en la queratinización, queratinocitos, sino otros tipos celulares que desempeñan funciones diversas. Los melanocitos sintetizan melanina, las células de Langerhans están relacionadas con la captación de antígenos y las células de Merkel con terminaciones nerviosas.

En la dermis o hipodermis se sitúan otras terminaciones nerviosas y las faneras.

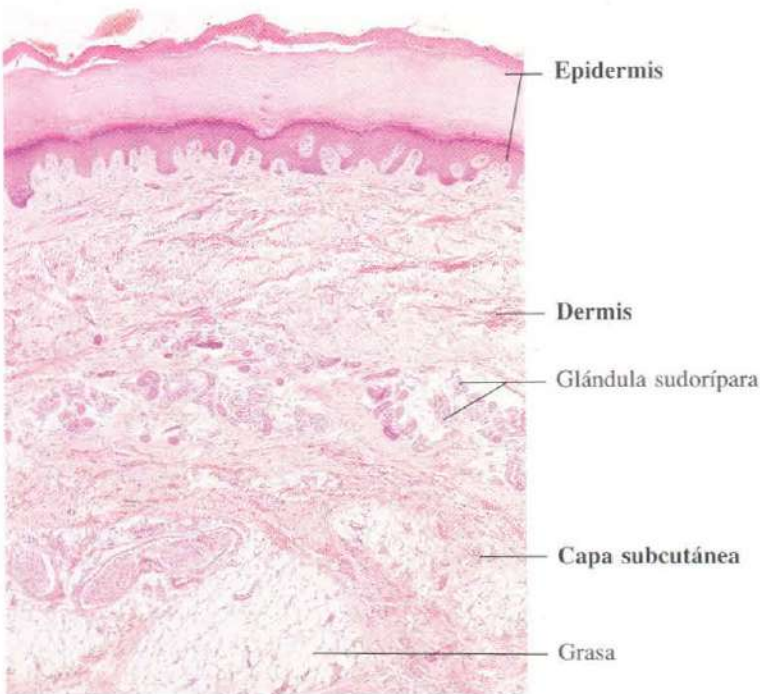


Fig. 11-1. Piel gruesa de la planta del pie. El término histológico "piel gruesa" hace referencia únicamente al espesor de la epidermis, no al de la dermis. H & E. x30.

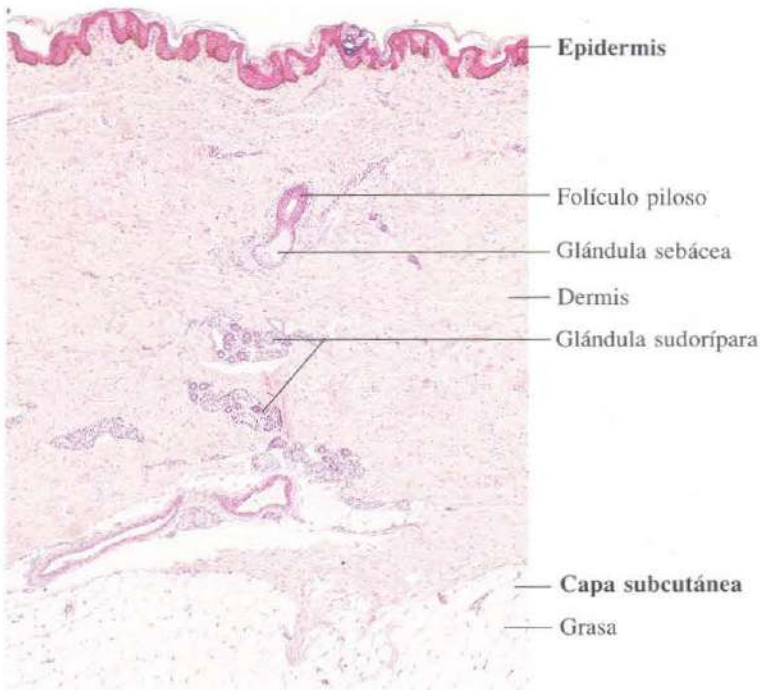


Fig. 11-2. Piel fina del abdomen. El espesor de la epidermis es mucho menor que en la figura 11-1. H & E. x30.

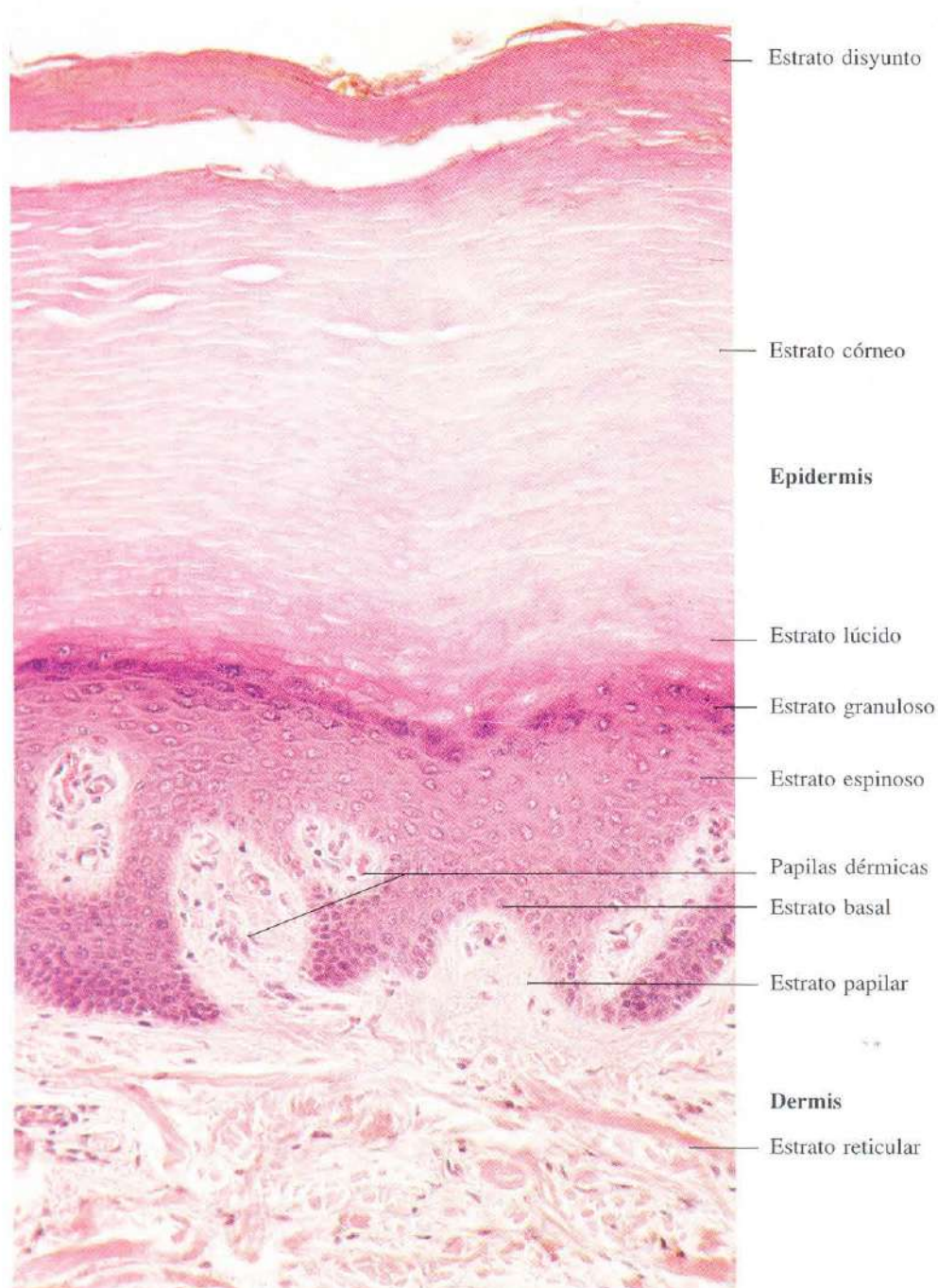

Fig. 11-3. Piel gruesa de la planta del pie. Se observan las diferentes capas de la epidermis y las capas papilar y reticular de la dermis. H & E. x220.

Puentes
intercelulares Gránulos de queratohialina

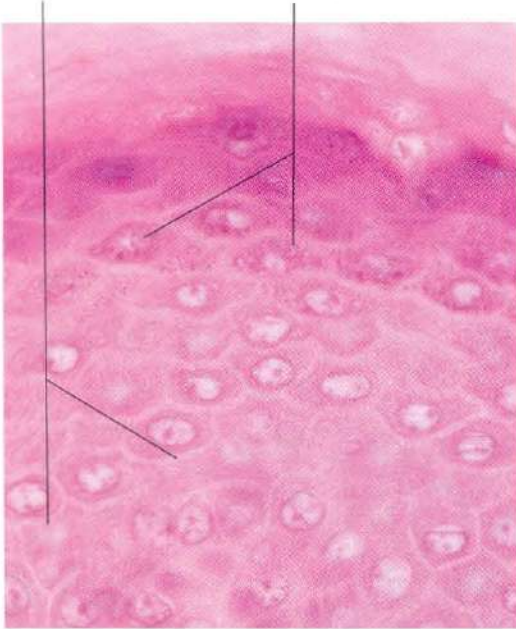


Fig. 11-4. Vista de la parte de la **epidermis de la piel gruesa** a gran aumento. H & E. x660.

Estrato
granuloso Gránulos de melanina Célula clara

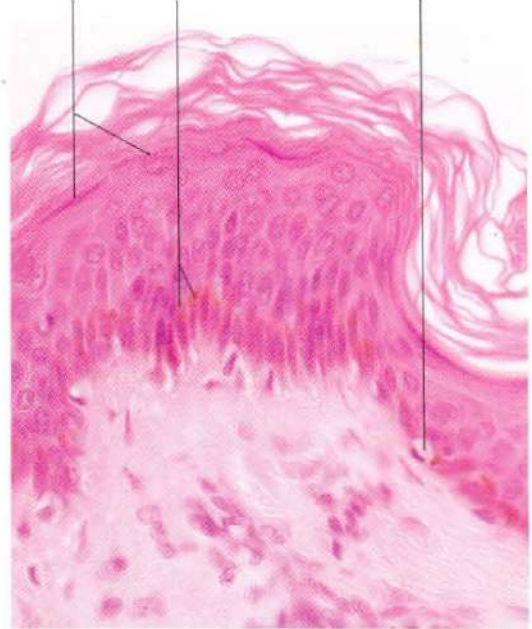

Fig. 11-5. Vista de la **epidermis de la piel fina** a gran aumento. Se aprecia que el estrato granuloso y el estrato córneo están mucho menos desarrollados que en la piel gruesa, y que falta el estrato lúcido. A estos aumentos se puede apreciar también la presencia de gránulos de melanina en el citoplasma supranuclear de muchos queratinocitos. En el estrato basal se observa una célula clara que corresponde a un melanocito. H & E. x440.

Procesos citoplásmicos Melanocito

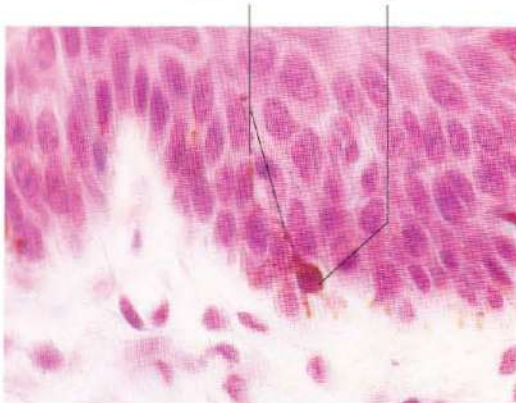

Fig. 11-6. Vista a gran aumento de la porción basal de la **epidermis** intensamente pigmentada de un mono mostrando un melanocito conteniendo melanina. Este se puede identificar por el citoplasma claro alrededor del núcleo y la presencia de largos procesos citoplásmicos a modo de dendritas. H & E. x660.

Melanocitos



Fig. 11-7. Preparación histológica obtenida de la **epidermis** de la cara, que ha sido separada de la dermis y expuesta a la reacción de DOPA para la demostración histoquímica de los melanocitos. De esta forma se ponen de manifiesto los procesos citoplásmicos ramificados, que forman una red casi continua en la parte basal de la epidermis.

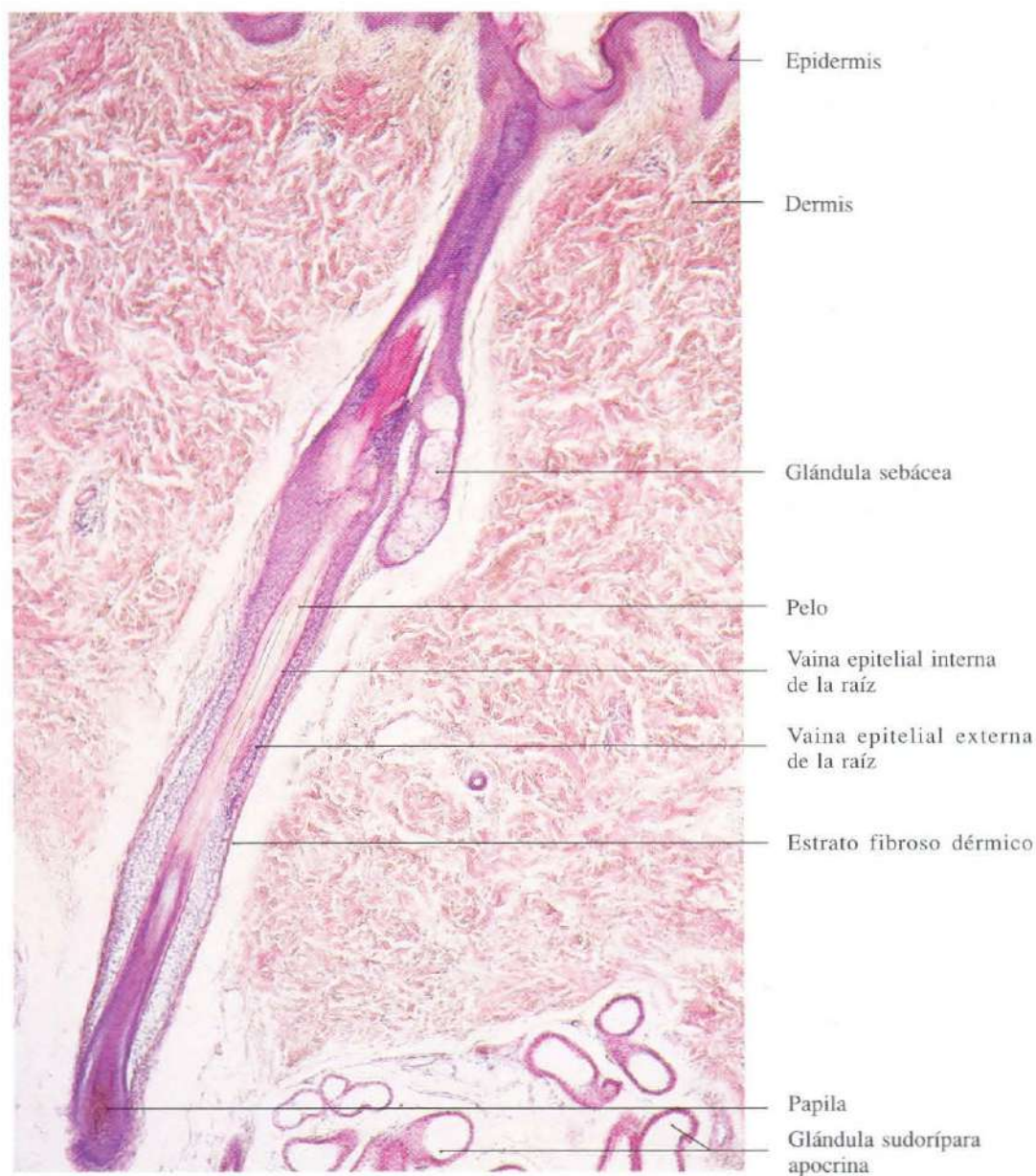

Fig. 11-8. Sección longitudinal de la raíz de un pelo y su folículo piloso asociado. H & E. x65.

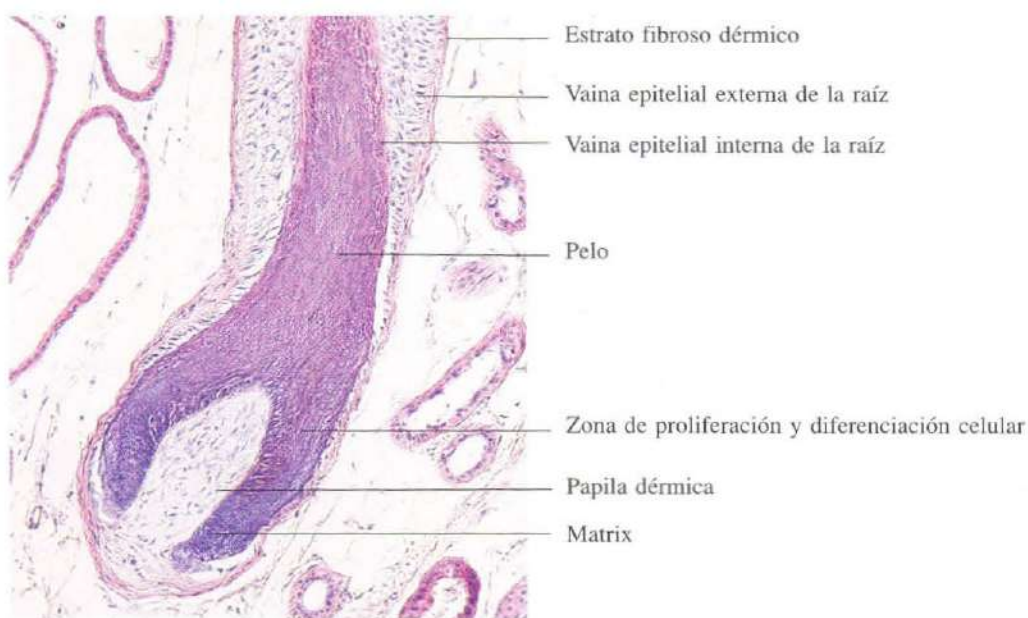


Fig. 11-9. Sección longitudinal de la **papila (bulbo)** de un pelo. H & E. x110.

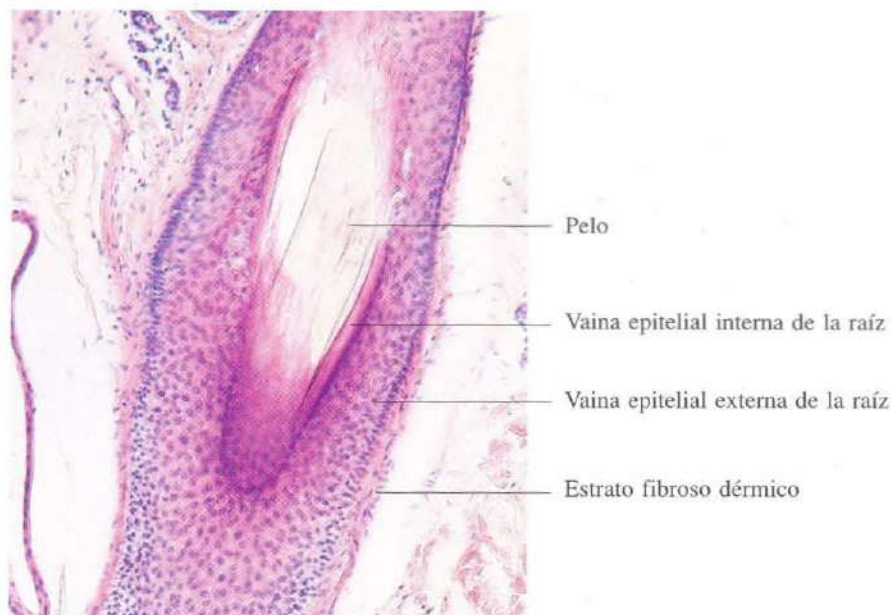


Fig. 11-10. Sección oblicua de un **pelo** y su **foliculo piloso** asociado. H & E. x110.

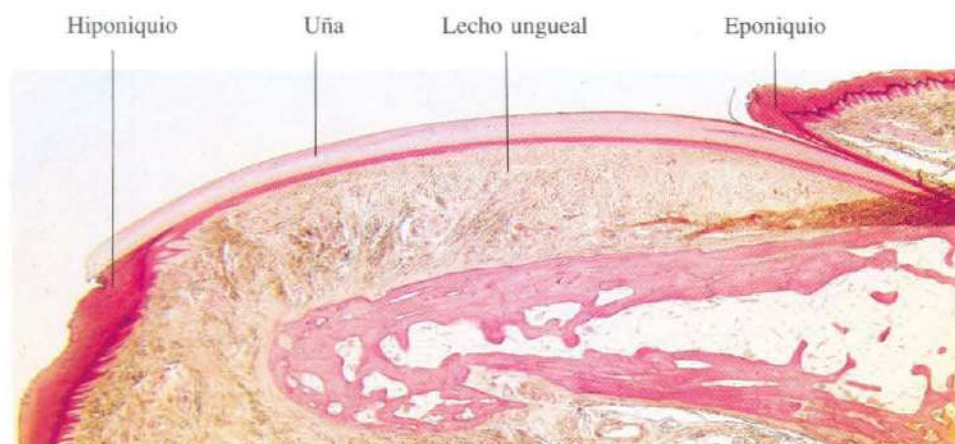

Fig. 11-11. Sección longitudinal de una uña y de su lecho ungual. H & E. x7.

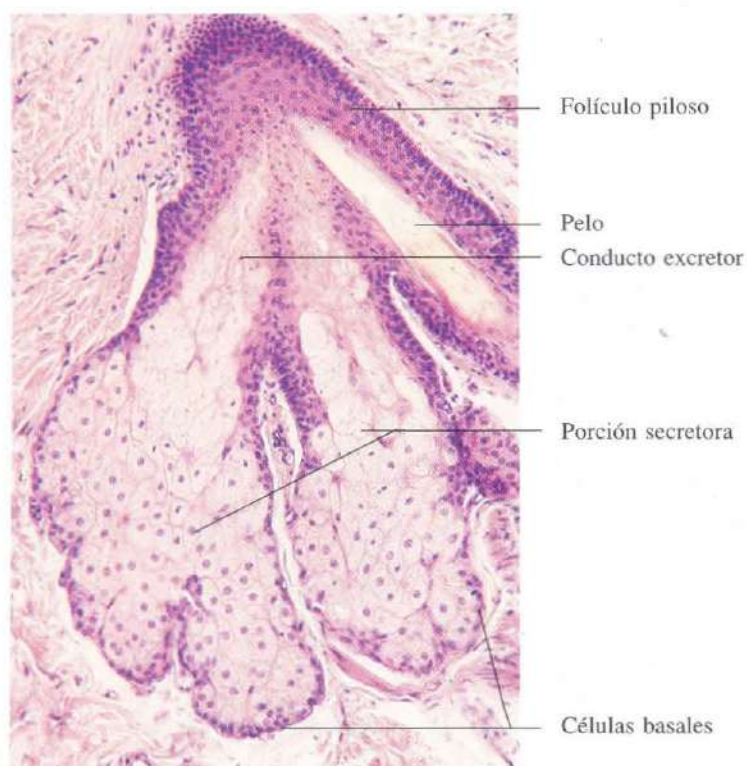


Fig. 11-12. Glándula sebácea asociada a su folículo piloso. H & E. x135.

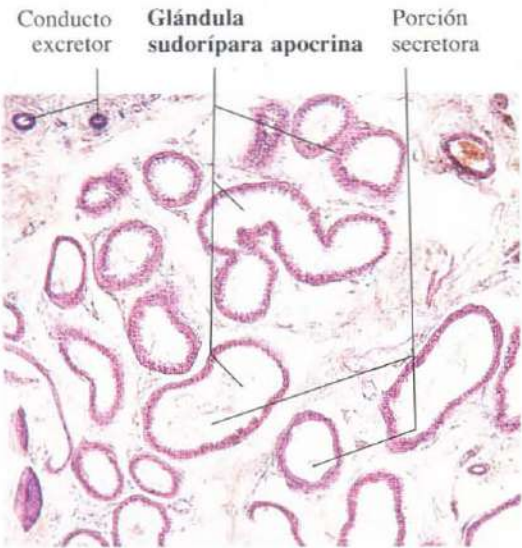


Fig. 11-13. Glándulas sudoríparas apocrinas de la axila vistas a poco aumento. H & E. x55.

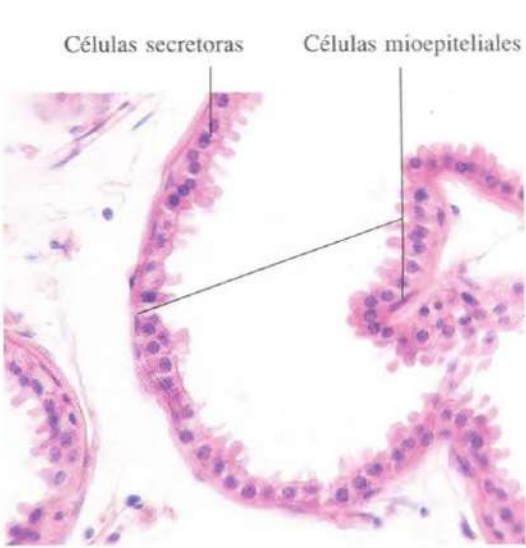


Fig. 11-14. Porción secretora de una glándula sudorípara apocrina. Se observan las protrusiones citoplásmicas características de las células secretoras. Estas protrusiones representan la secreción apocrina extruida por las células glandulares. H & E. x275.

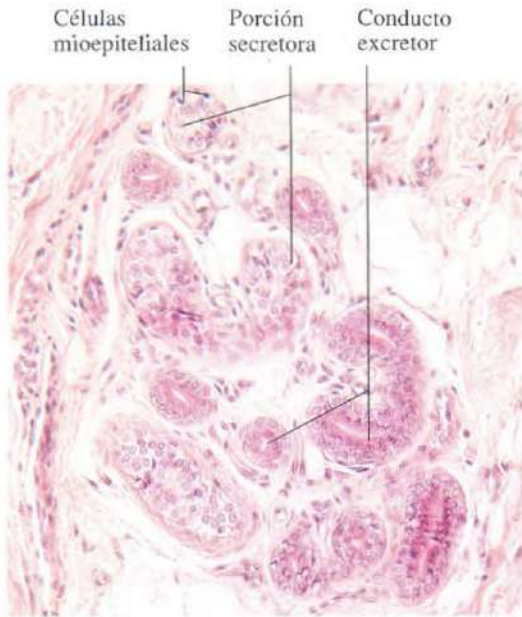


Fig. 11-15. Porción secretora y porción inicial del conducto excretor de una glándula sudorípara ecrina. H & E. x165.

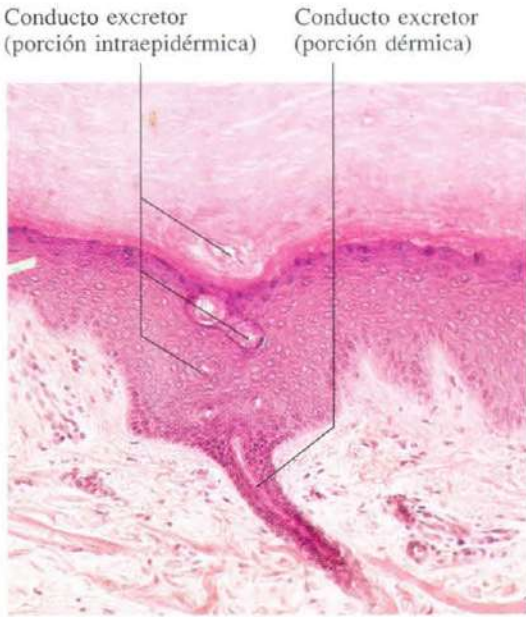


Fig. 11-16. Conducto excretor de una glándula sudorípara ecrina en el punto de entrada en la base de una cresta epidérmica. La pared del conducto contorneado en forma de sacacorchos está constituida por células epidérmicas, pues el conducto excretor pierde su pared propia al entrar en la epidermis. H & E. x135.

Aparato digestivo

El aparato digestivo es un tubo muscular a lo largo del cual se produce la digestión y absorción de los alimentos. Está formado por las siguientes partes: cavidad bucal, esófago, estómago, intestino delgado, intestino grueso y canal anal. A lo largo del mismo se vierten en la luz secreciones de naturaleza diversa. Unas proceden de glándulas situadas en su pared, como la secreción salival, el jugo gástrico o el jugo intestinal; otras, de glándulas que, como el hígado y páncreas, están alejadas y

mediante largos conductos vacían su secreción en el intestino delgado. A excepción de la cavidad bucal, la pared del tubo digestivo está constituida por cuatro capas superpuestas: mucosa, submucosa, muscular y serosa o adventicia. El estudio de la mucosa es el que reviste la mayor complejidad, pues a este nivel es donde se localizan un gran número de glándulas de funciones muy diversas dependiendo del segmento del tubo digestivo que se considere.

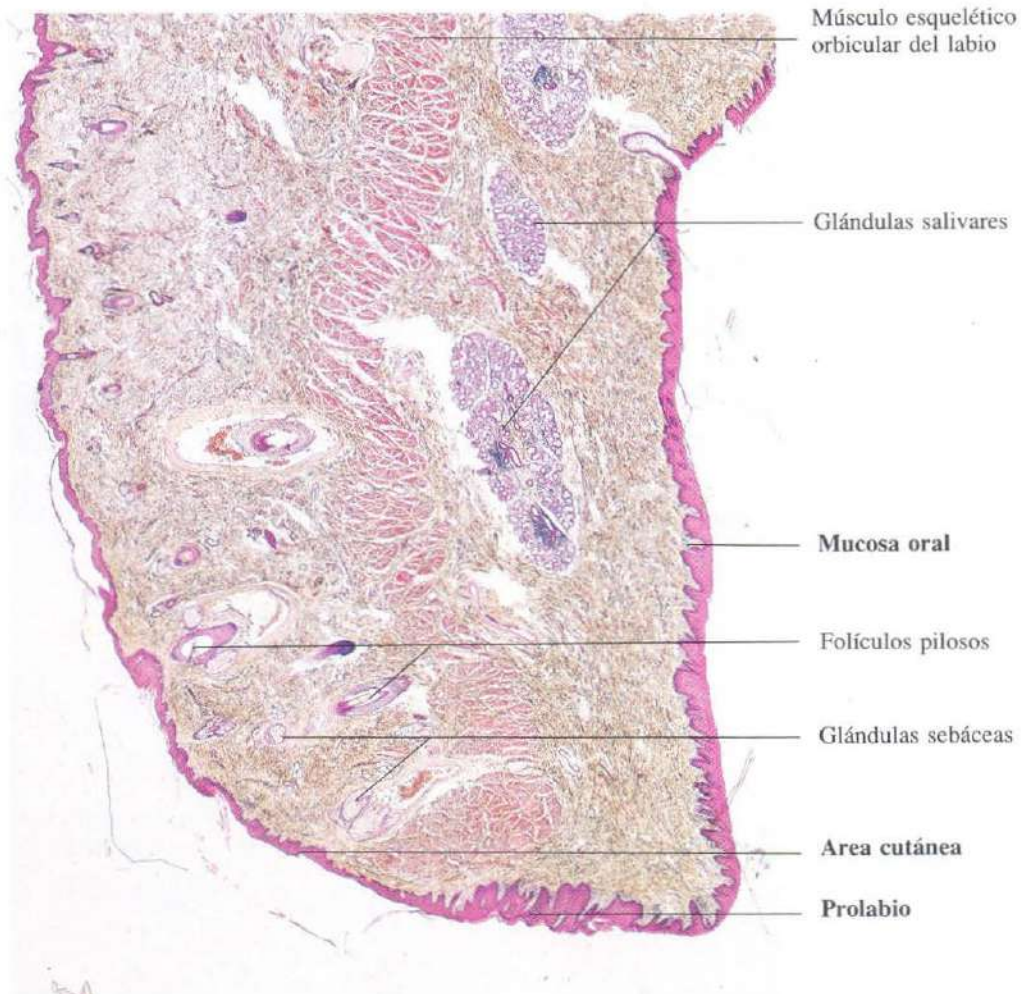


Fig. 12-1. Sección sagital del labio. En el prolabio (parte roja del labio) las papilas dérmicas de la piel están muy desarrolladas. H & E. x15.

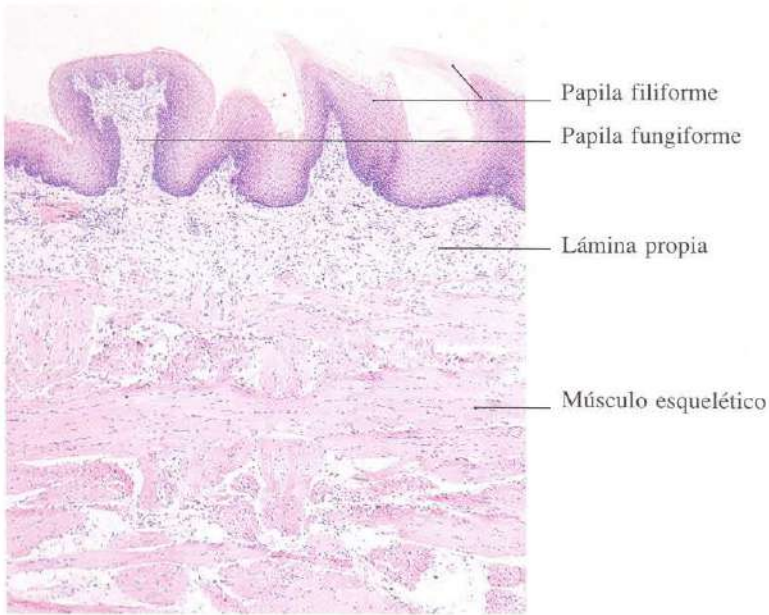


Fig. 12-2. Sección de la superficie dorsal de la porción bucal de la **lengua**. Se aprecia una papila fungiforme y dos papilas filiformes. H & E, x45.

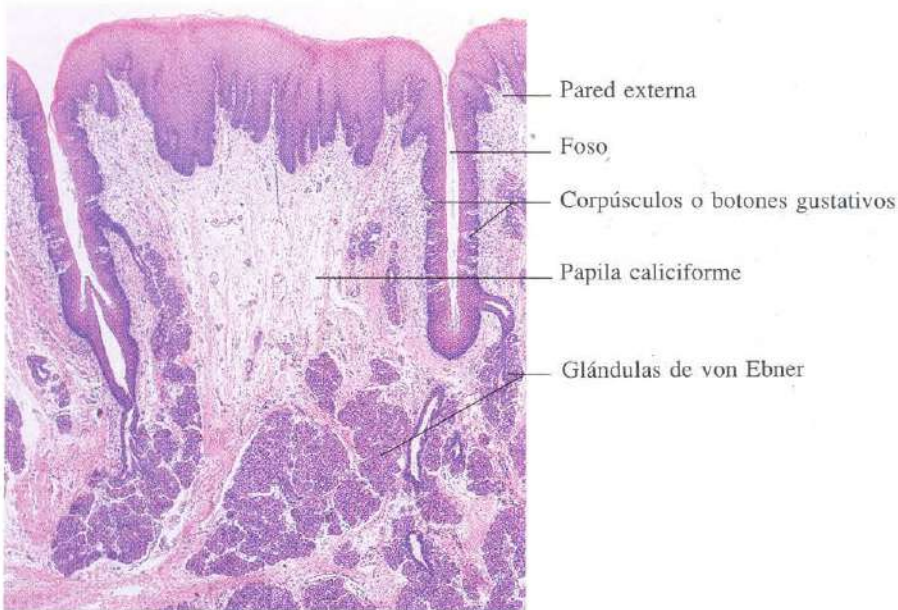


Fig. 12-3. Sección de la superficie dorsal de la parte bucal de la **lengua** mostrando una papila caliciforme. H & E, x30.

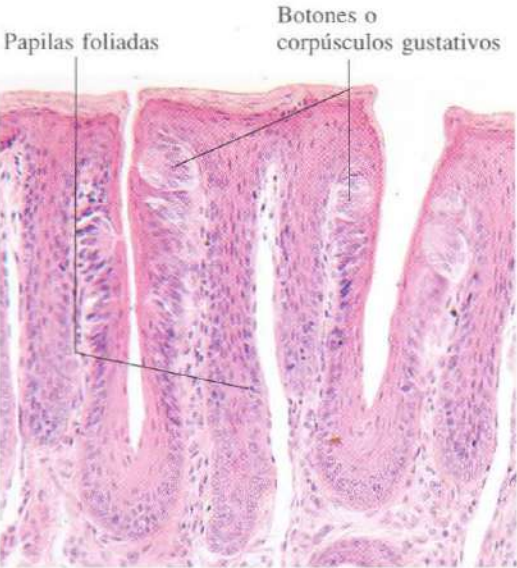


Fig. 12-4. Papilas foliadas de la **lengua** de un conejo. H & E. x165.

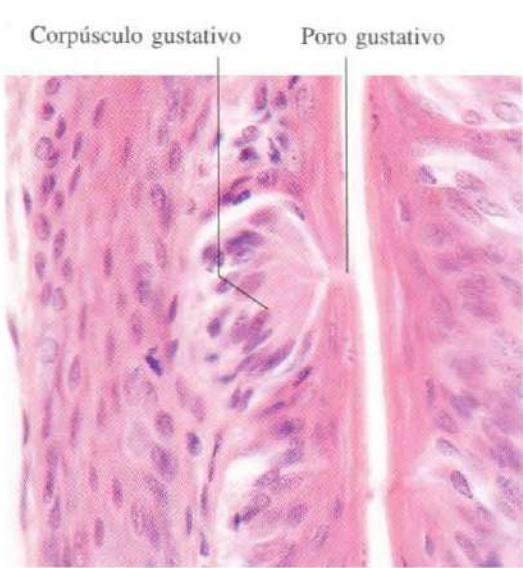

Fig. 12-5. Corpúsculo gustativo de la **lengua** observado a gran aumento. H & E. x540.

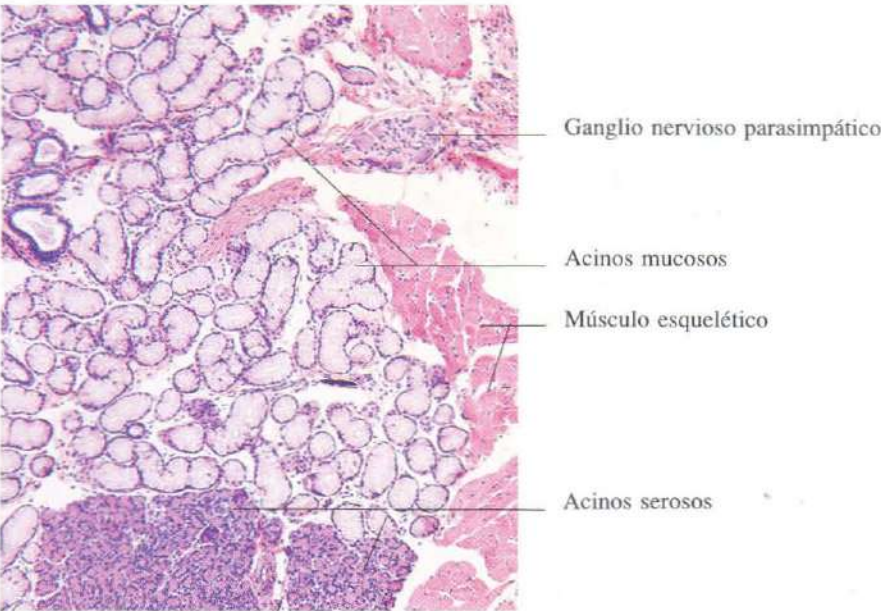


Fig. 12-6. Parte de la **glándula salivar lingual anterior** en la que se observan porciones glandulares mucosas y serosas. H & E. x65.

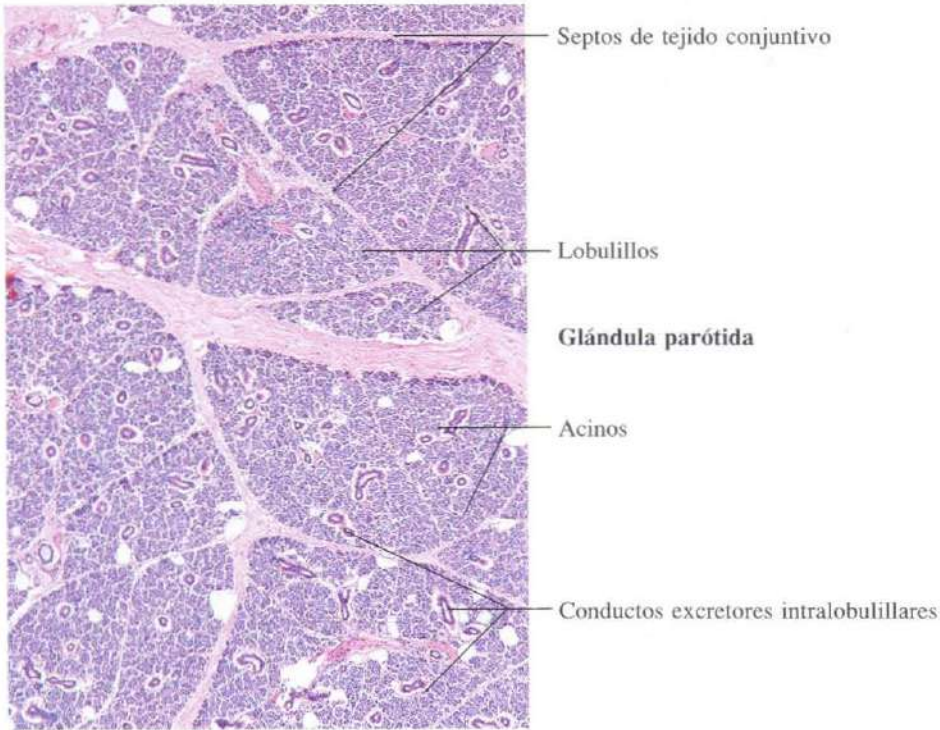


Fig. 12-7. Glándula salivar parótida observada a pocos aumentos. Se observa la compartimentación en lobulillos característicos de las glándulas salivares. H & E. x45.

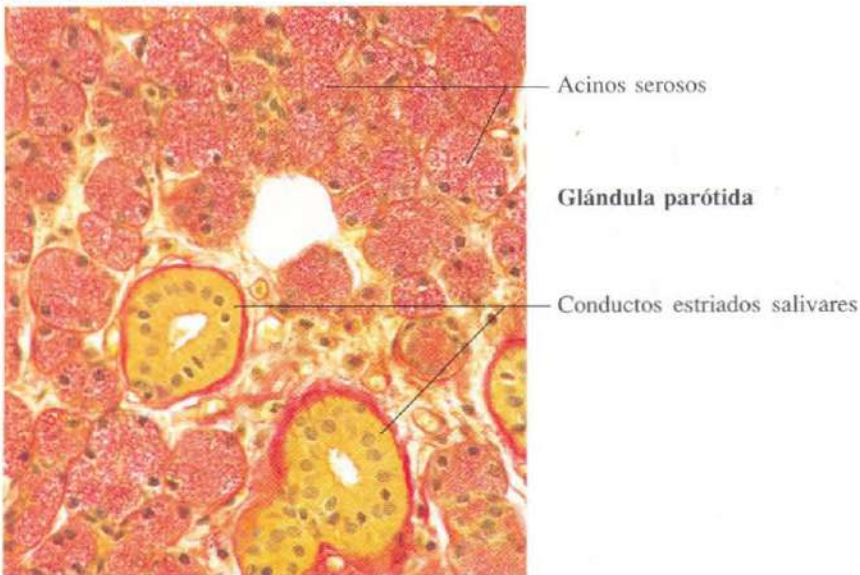


Fig. 12-8. Parte de la glándula parótida observada a mayor aumento. Se aprecian acinos serosos y conductos salivares estriados. Van Gieson. x275.

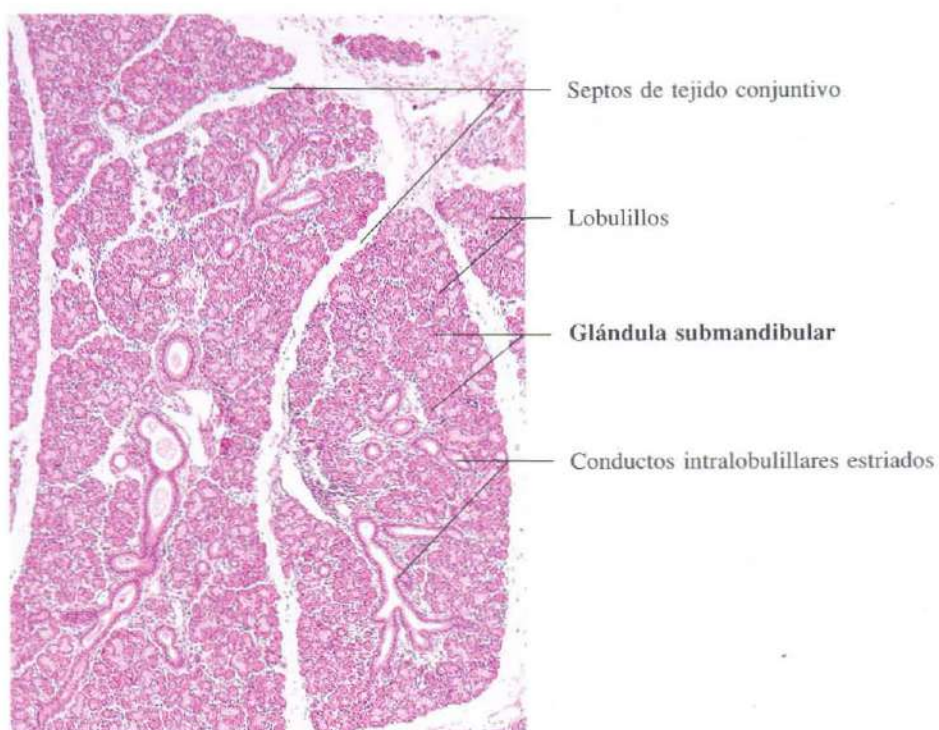


Fig. 12-9. Glándula salivar submandibular vista a bajo aumento. Se observan conductos estriados salivares muy desarrollados. H & E. x45.

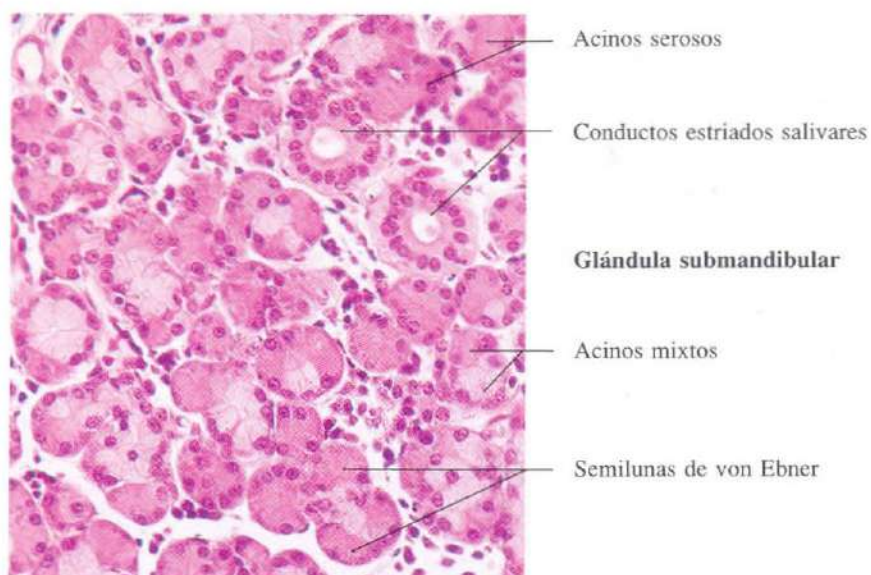


Fig. 12-10. Glándula salivar submandibular vista a mayor aumento. Se observan acinos mixtos con predominio de las porciones serosas. H & E. x275.

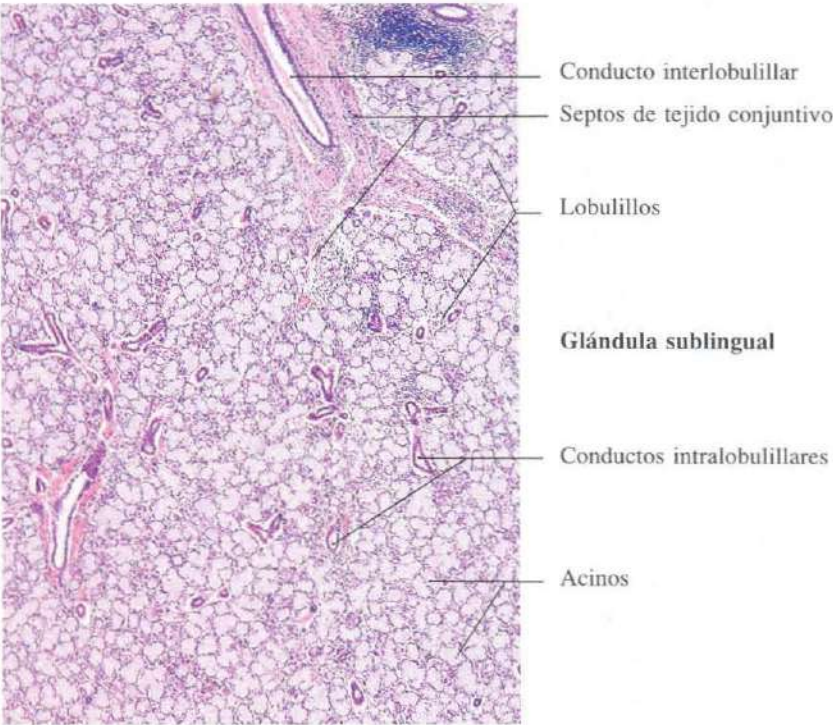


Fig. 12-11. Glándula salivar sublingual vista a pocos aumentos. H & E. x45.

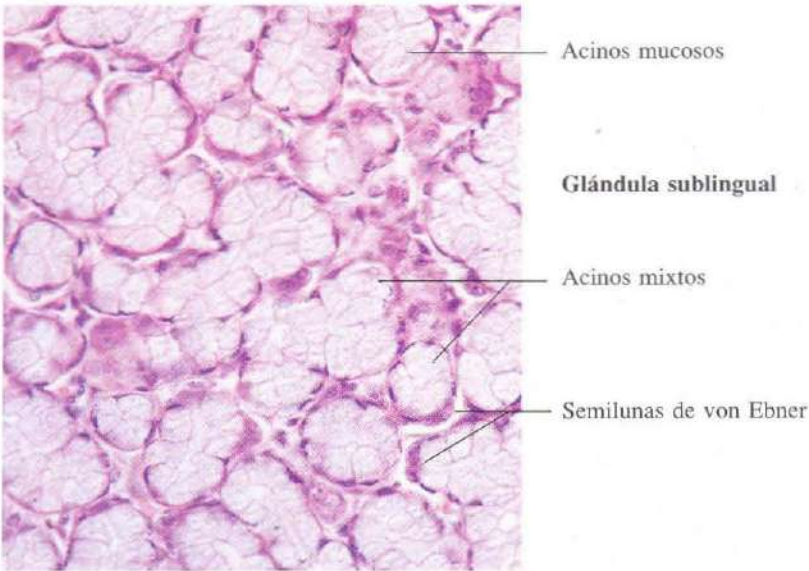


Fig. 12-12. Glándula salivar sublingual vista a mayor aumento. Se aprecia el predominio de los acinos mucosos, junto a algunos acinos mixtos. H & E. x275.

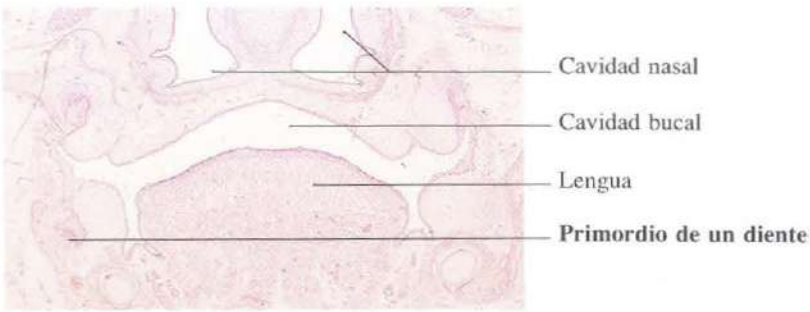


Fig. 12-13. Sección frontal de la cabeza de un feto mostrando el primordio de un diente. H & E. x7.

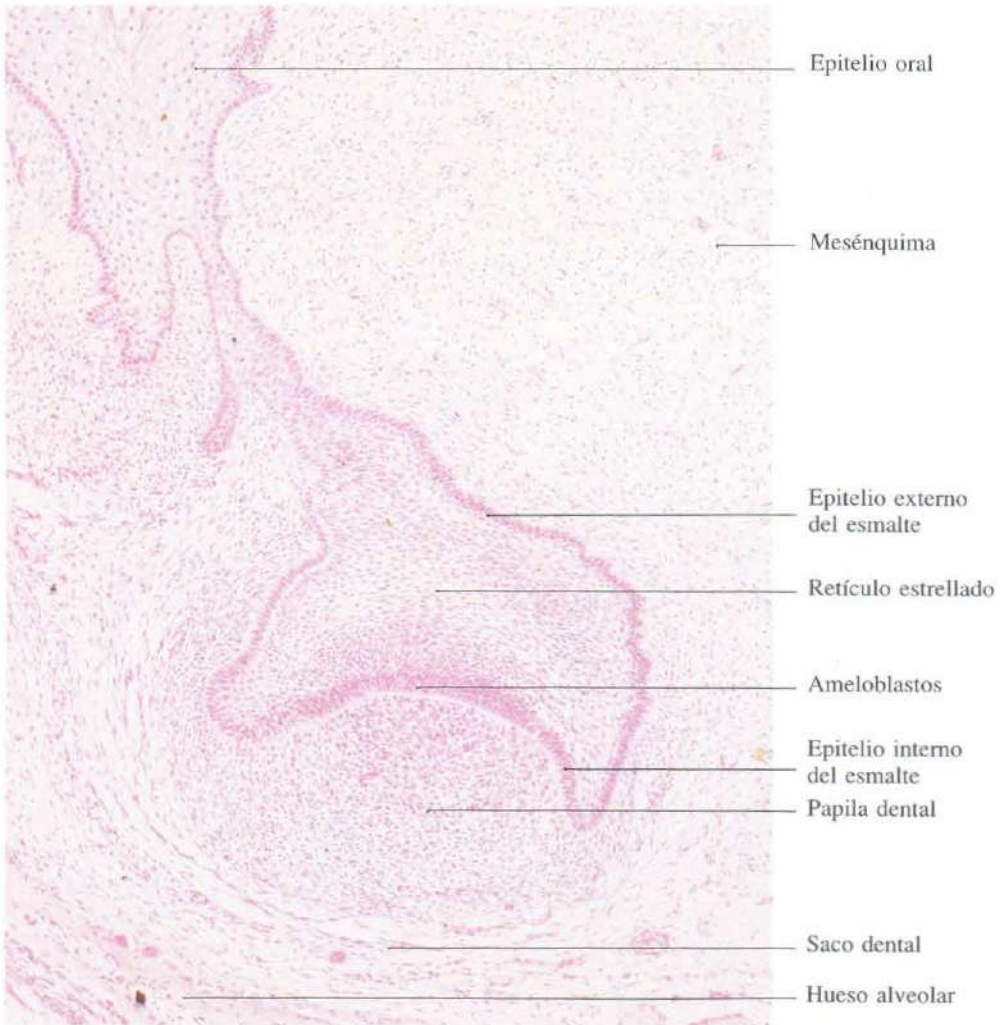


Fig. 12-14. Primordio dental en el estadio de desarrollo denominado "fase de capuchón". H & E. x100.

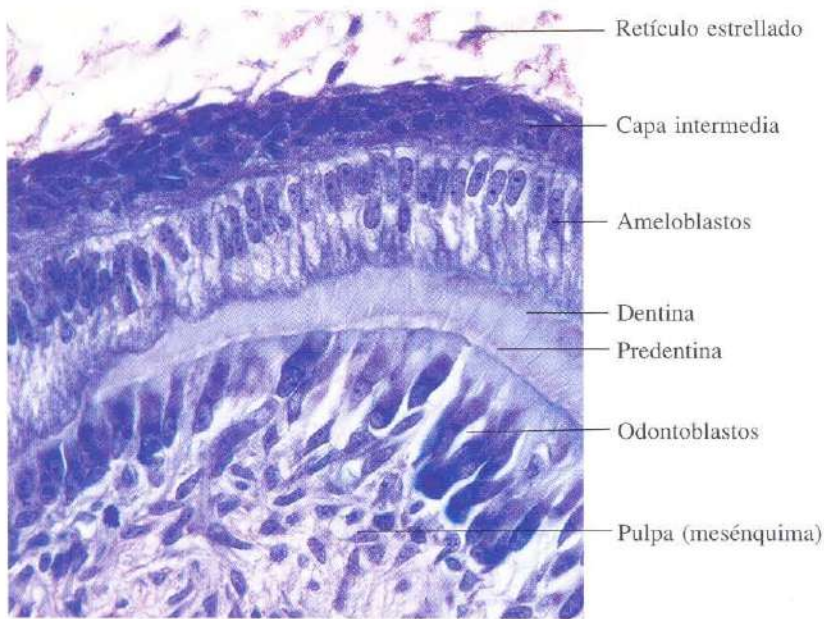


Fig. 12-15. Parte del **primordio dental** observado a gran aumento en el estadio de desarrollo denominado "fase de campana", poco después del inicio de la formación de la dentina. Azán. x540.

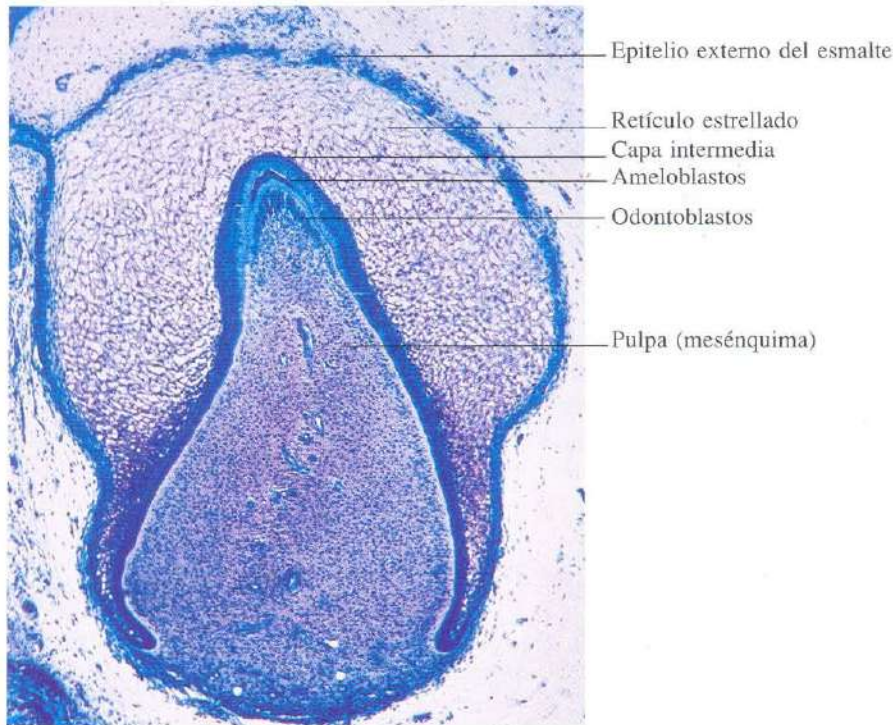


Fig. 12-16. **Primordio dental** en el estadio de "campana". Azul de toluidina. x40.

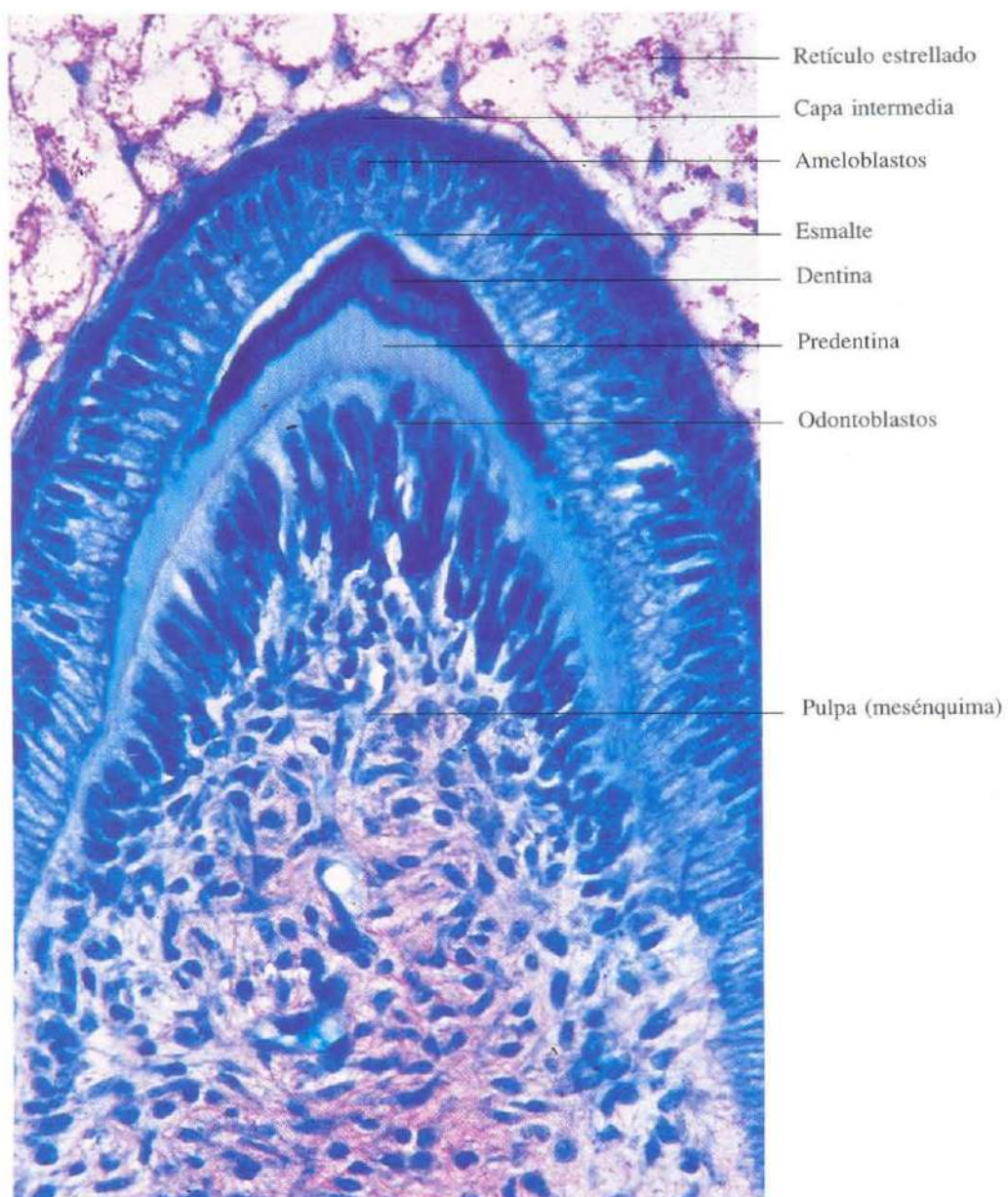


Fig. 12-17. Vista a gran aumento del **primordio dental** en el estadio de campana, poco después del inicio de la formación del esmalte. Azul de toluidina. x415.

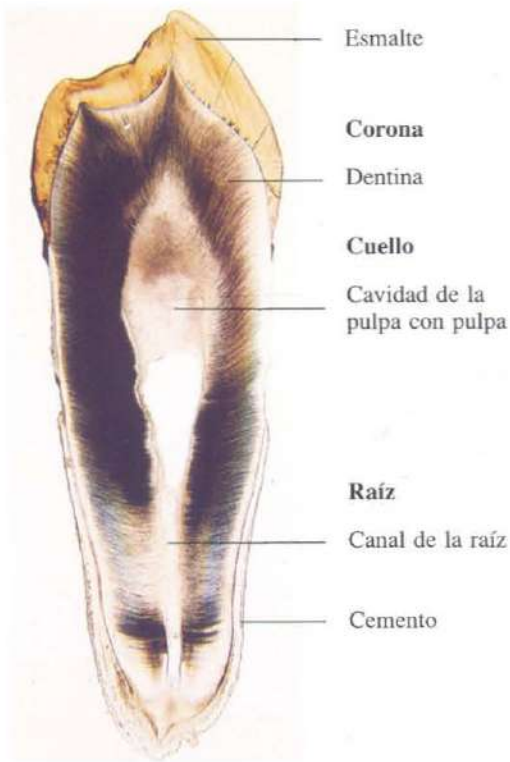


Fig. 12-18. Sección longitudinal de un **diente** completamente desarrollado. x5.




Fig. 12-19. Parte de la sección longitudinal de un **diente** desarrollado mostrando la unión dentina-esmalte. x45.




Fig. 12-20. Parte de la sección longitudinal del **diente**, desarrollado mostrando el cemento celular de la mitad apical de la raíz dental. x275.

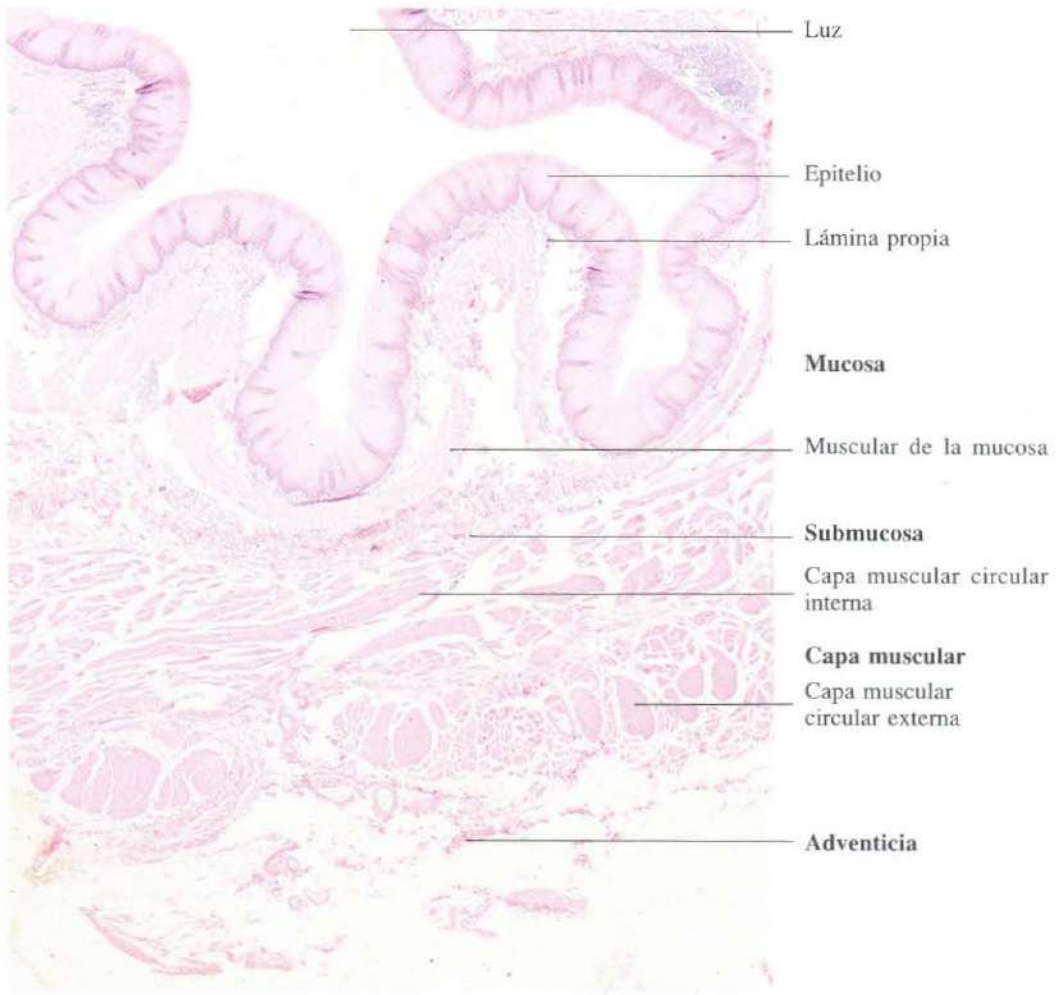


Fig. 12-21. Sección transversal de la pared del esófago. H & E. x15.

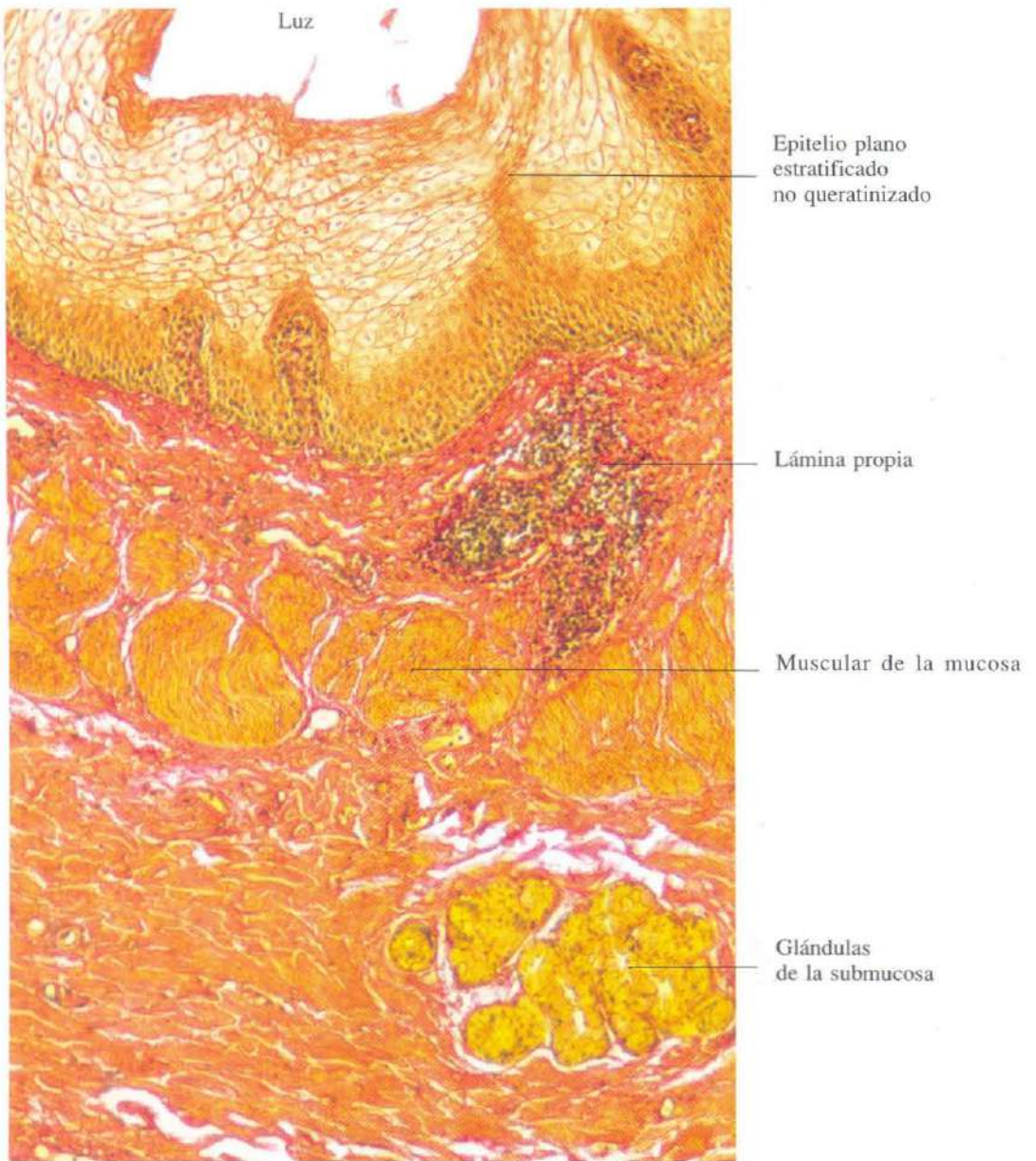

Fig. 12-22. Sección transversal de la pared del **esófago** mostrando la mucosa y submucosa. Van Gieson. x135.

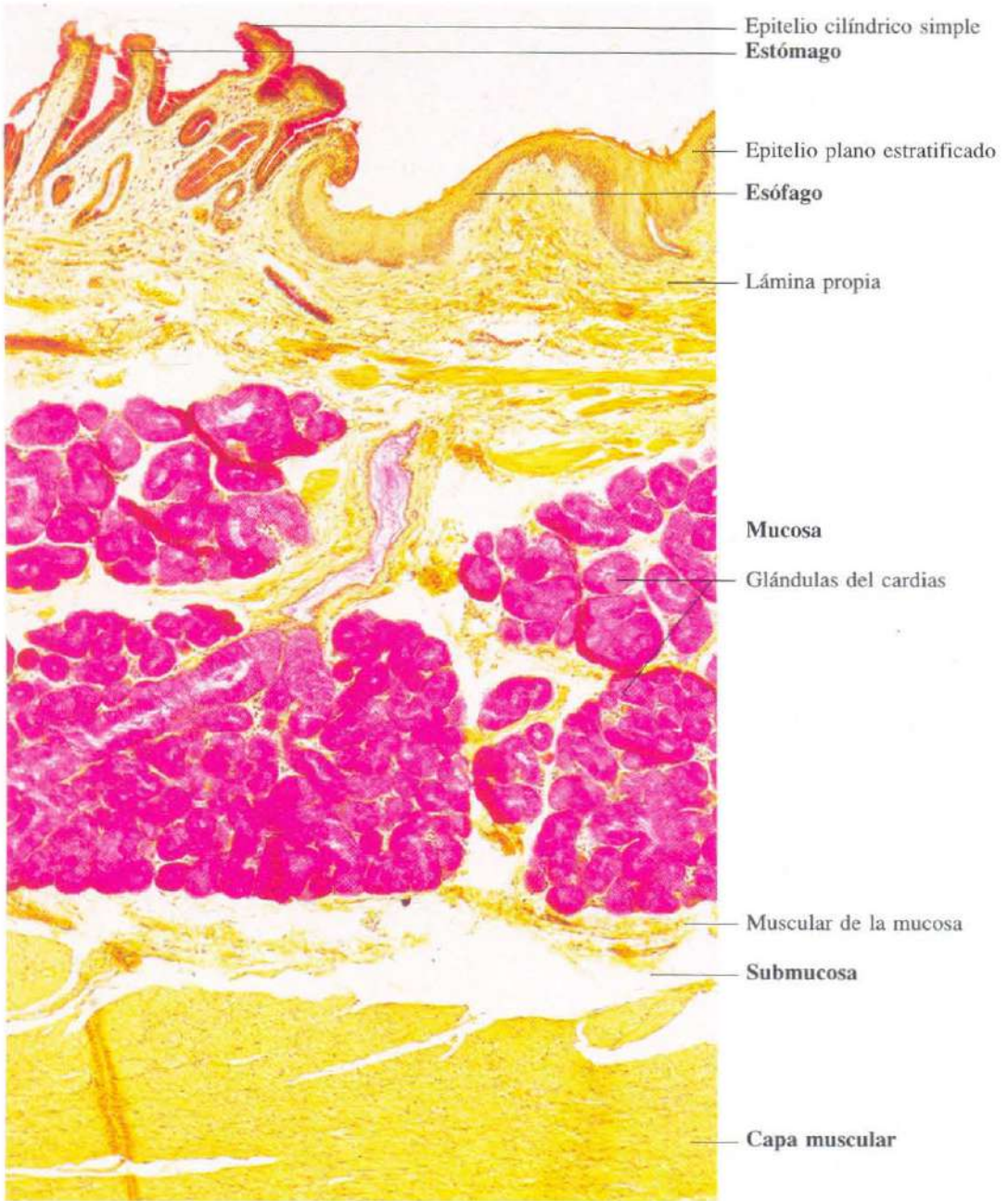


Fig. 12-23. Sección longitudinal de la **transición** esófago a estómago. Se observa el cambio brusco del epitelio plano estratificado no queratinizado del esófago al epitelio cilíndrico simple del estómago. Las glándulas del cardias y las células del epitelio de revestimiento del estómago están teñidas en rojo mediante la reacción de PAS. PAS + van Gieson. x90.

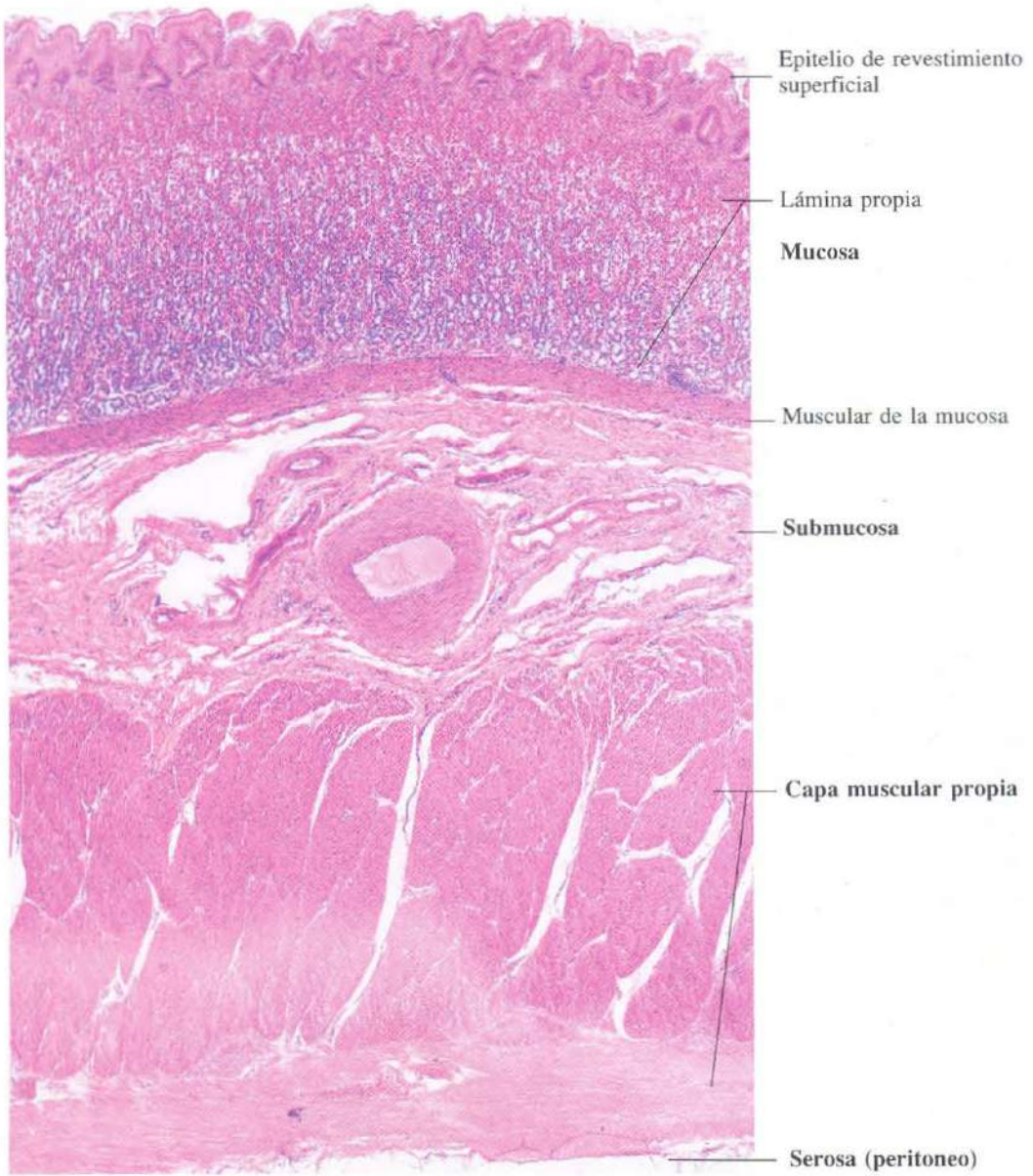


Fig. 12-24. Vista a bajos aumentos de la pared del estómago. H & E. x45.

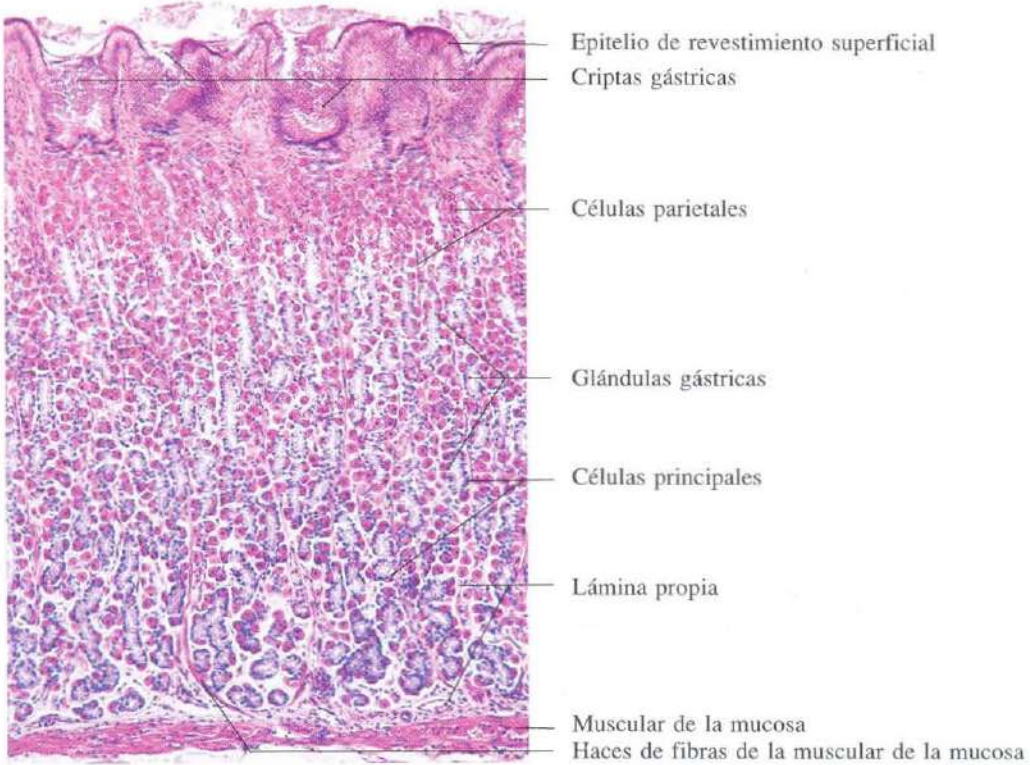


Fig. 12-25. Parte de la mucosa del cuerpo del estómago. H & E. x130.

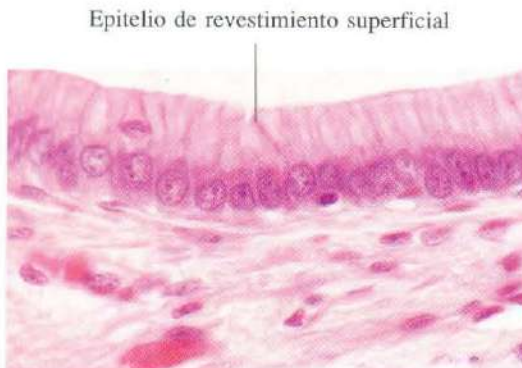

Fig. 12-26. Vista a gran aumento del epitelio de revestimiento del estómago. H & E. x540.

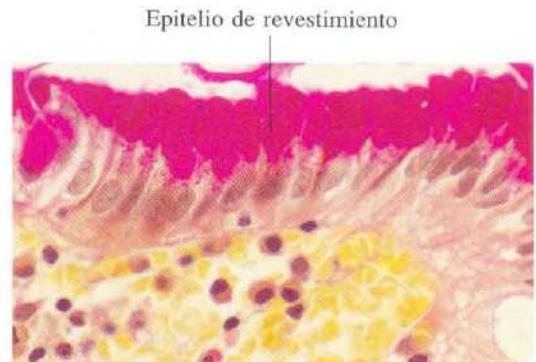

Fig. 12-27. Vista a gran aumento del epitelio de revestimiento del estómago teñido por el método de PAS. Todas las células epiteliales son PAS positivas debido a que son células secretoras de mucina, que forman una capa completa que protege al estómago. PAS + H & E. x540.

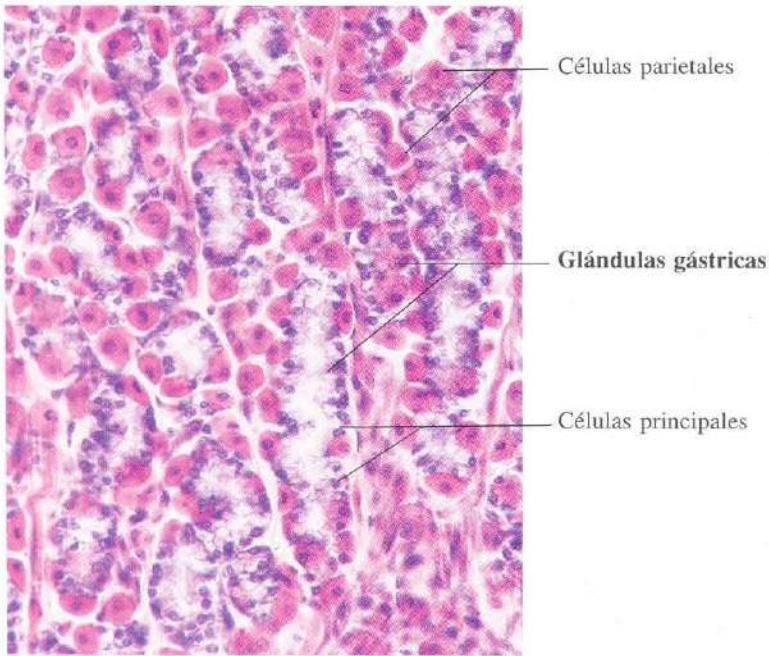


Fig. 12-28. Parte de la **mucosa del cuerpo del estómago**. Se observa el aspecto de las glándulas gástricas, características del cuerpo y fondo del estómago. H & E. x240.

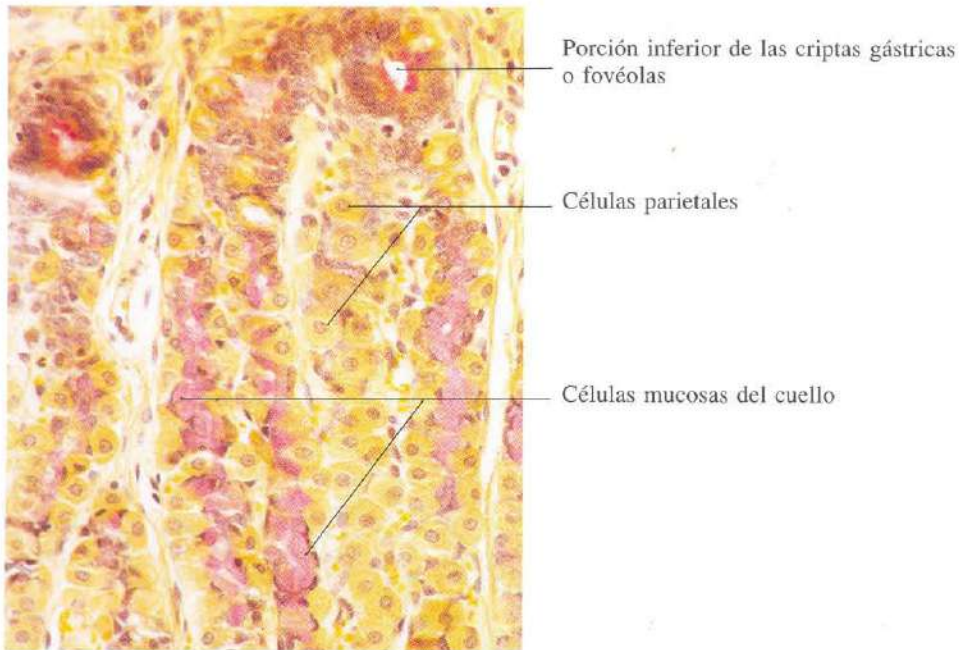


Fig. 12-29. Parte de la **mucosa del cuerpo del estómago** mostrando las células mucosas del cuello de las glándulas gástricas. Estas células quedan también teñidas con la reacción de PAS. PAS + van Gieson. x275.

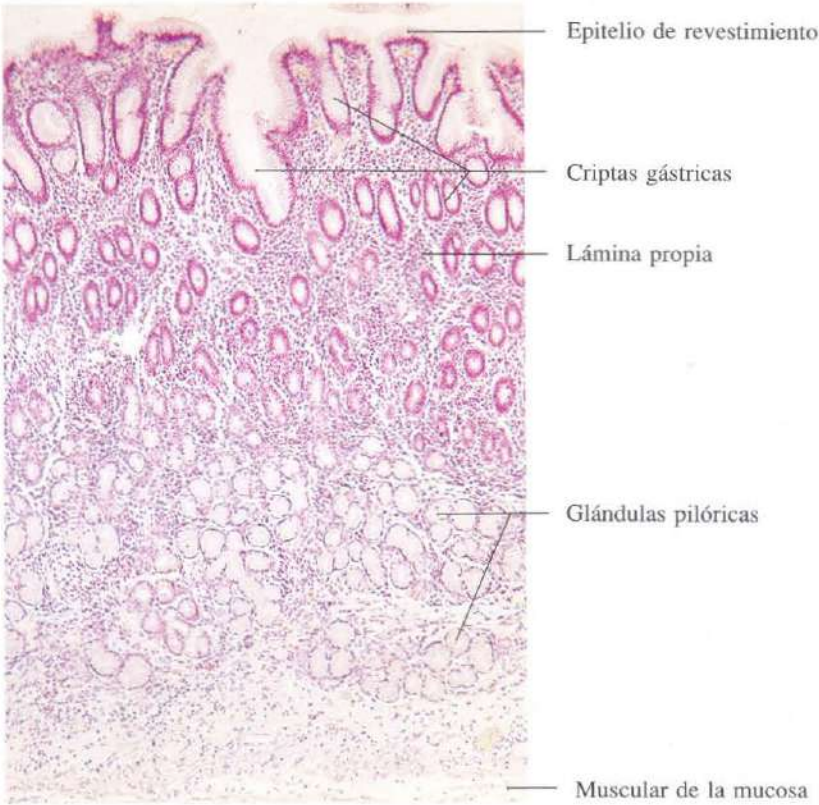


Fig. 12-30. Mucosa de la región pilórica del estómago. Se observan numerosos perfiles de las glándulas pilóricas. El curso contorneado de estas glándulas hace que muchas de ellas hayan sido seccionadas transversalmente. H & E. x75.

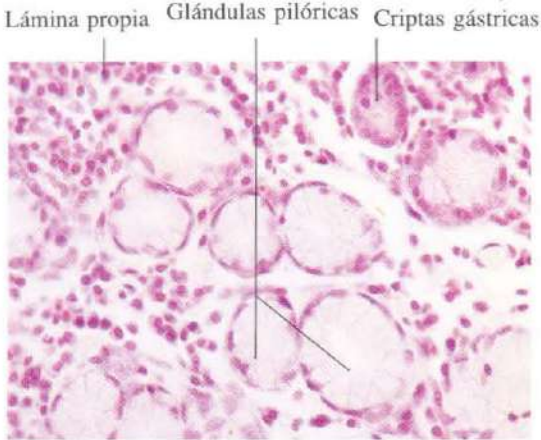


Fig. 12-31. Vista a mayor aumento de las glándulas pilóricas. Se aprecia el aspecto diferente de estas glándulas en comparación con las criptas del epitelio de revestimiento (véanse figura 12-30 y la parte superior derecha de esta figura). H & E.

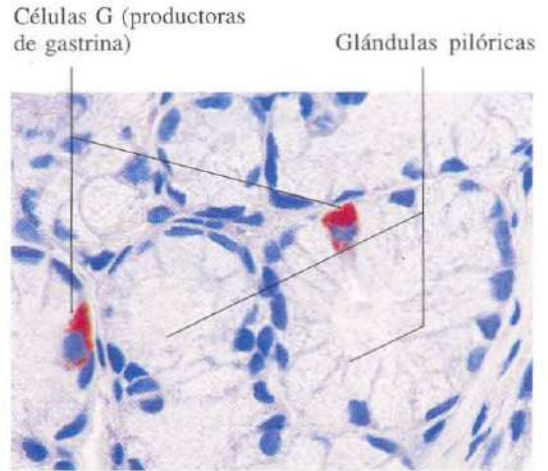


Fig. 12-32. Vista a gran aumento de las glándulas pilóricas. Las células secretoras de gastrina de estas glándulas se han demostrado inmunohistoquímicamente. El material ha sido incluido en Epon y contrastado con azul de metileno. x550.

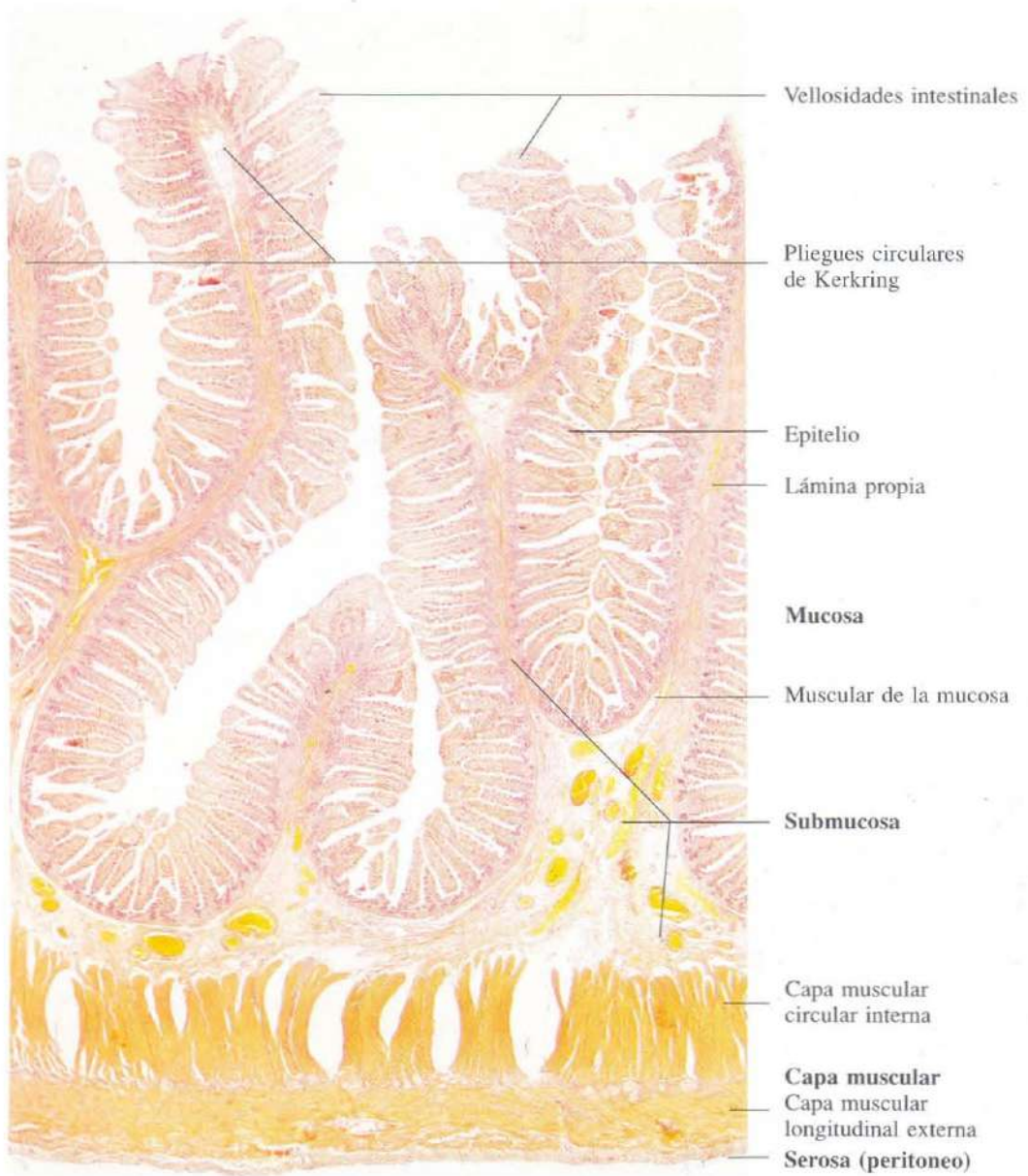


Fig. 12-33. Sección longitudinal de la pared del **ye-yuno del intestino delgado**. Se observan los pliegues circulares de Kerkring que incluyen mucosa y submucosa y son estructuras permanentes que aumentan la superficie intestinal. Van Gieson. x15.

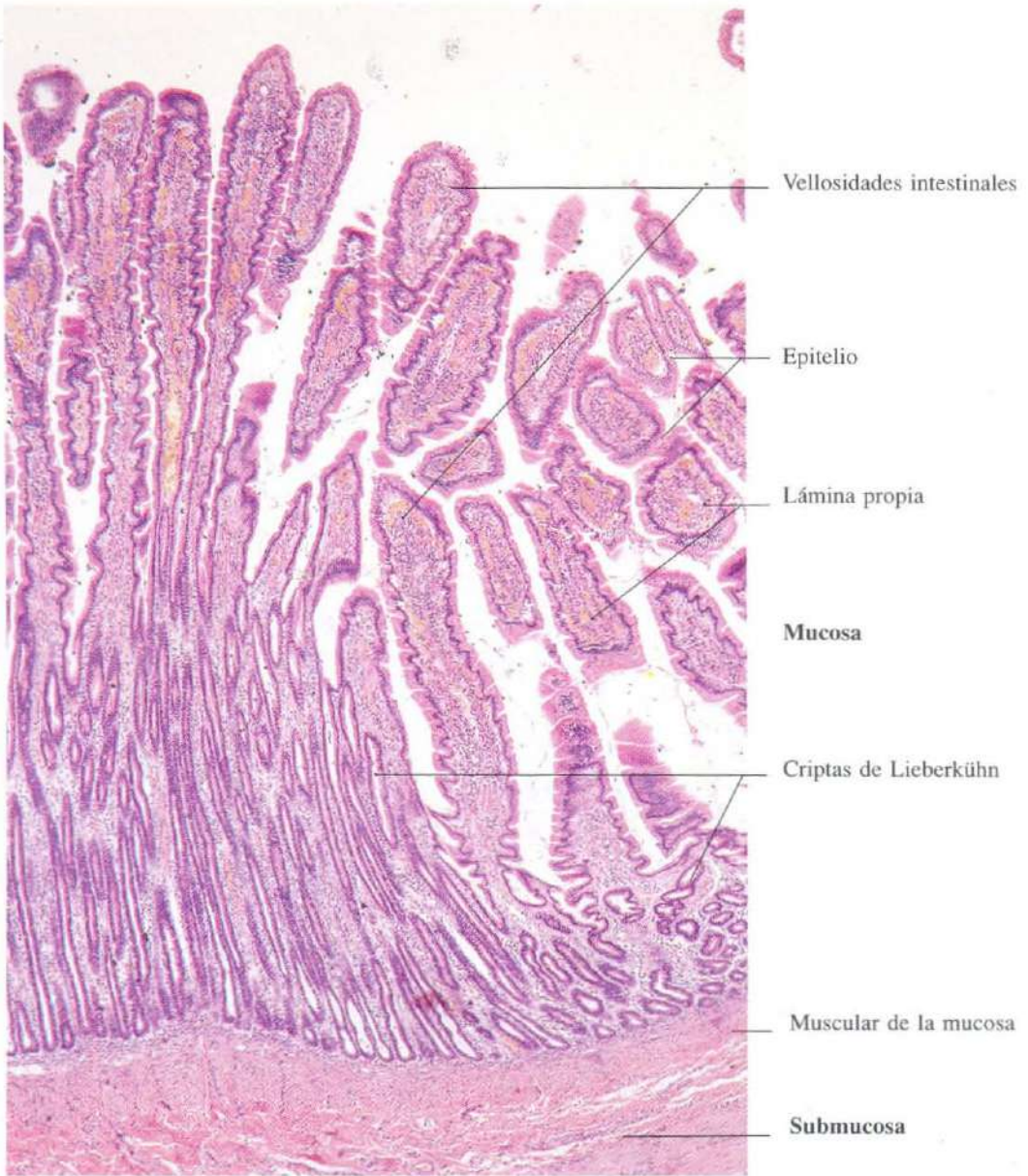


Fig. 12-34. Sección transversal de la **mucosa del intestino delgado**. Las microvellosidades intestinales aparecen como cilindros de conjuntivo revestidos por epitelio. H & E. x65.

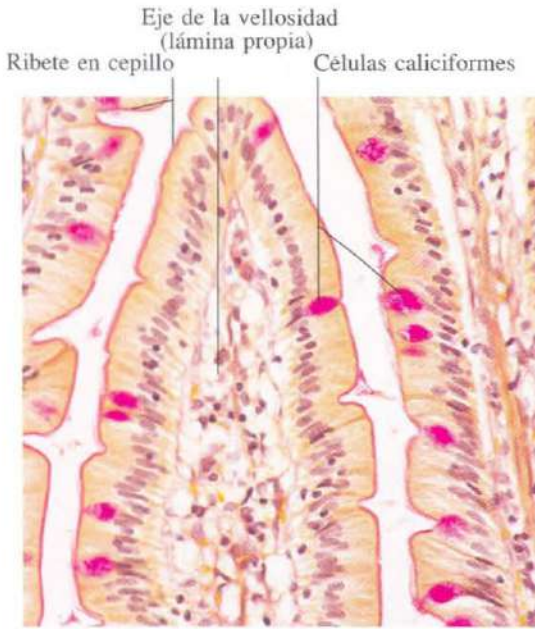


Fig. 12-35. Parte de **microvellosidades intestinales** observadas a gran aumento. Las células caliciformes y el ribete en cepillo de las células absorbentes (enterocitos) se tiñen con el método de PAS. El tejido conjuntivo de la lámina propia es rico en células. PAS + van Gieson. x275.

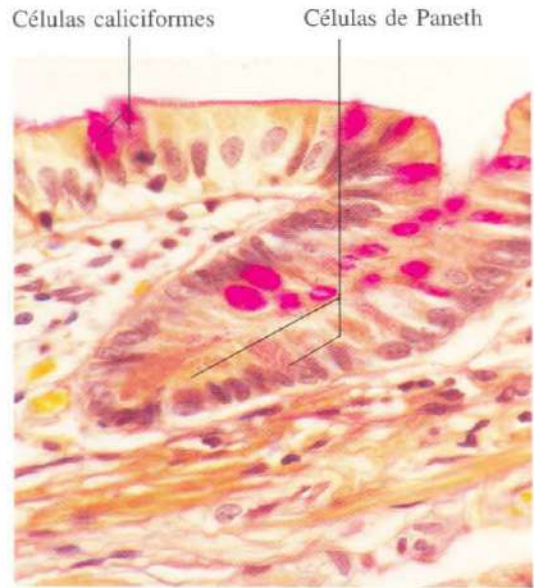

Fig. 12-36. Pequeña cripta de Lieberkühn de la **mucosa del intestino delgado**. En el fondo de la cripta se observan células de Paneth. PAS + van Gieson. x540.

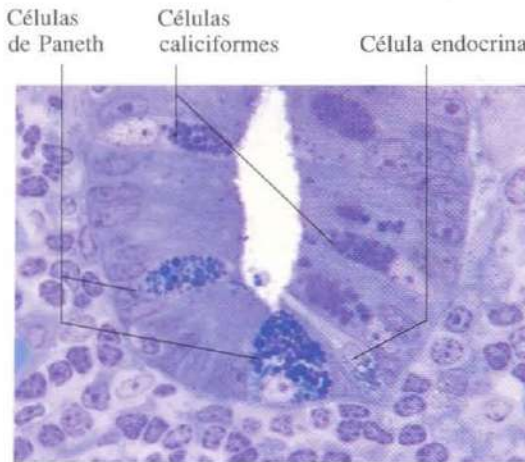


Fig. 12-37. Vista a gran aumento del fondo de una cripta de Lieberkühn en la **mucosa del intestino delgado**. Junto a las células caliciformes se observan dos células de Paneth y una célula de secreción endocrina. Esta última se identifica por la presencia de finos gránulos situados en la porción infranuclear del citoplasma.

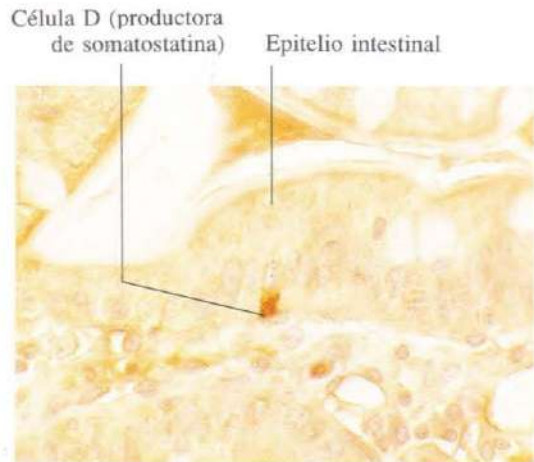


Fig. 12-38. Vista a gran aumento de una célula D (productora de somatostatina) en la **mucosa del intestino delgado**. La célula se ha puesto de manifiesto mediante inmunohistoquímica. x660.

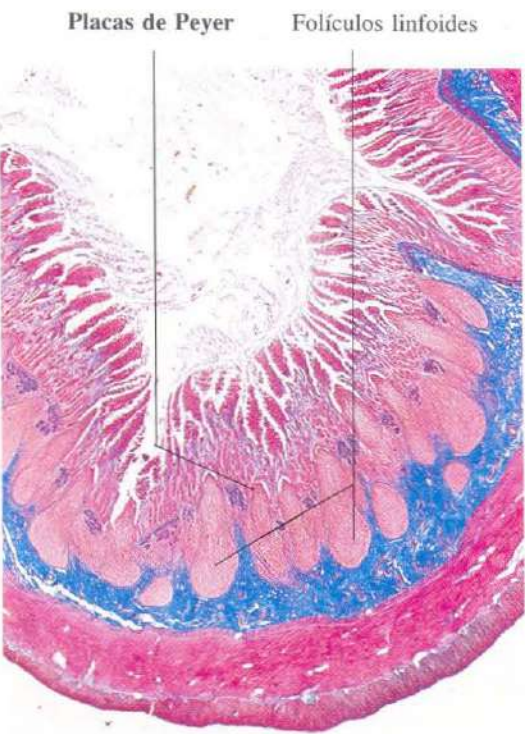

Fig. 12-39. Placas de Peyer en la lámina propia de la mucosa del ileon. Azán. x15.

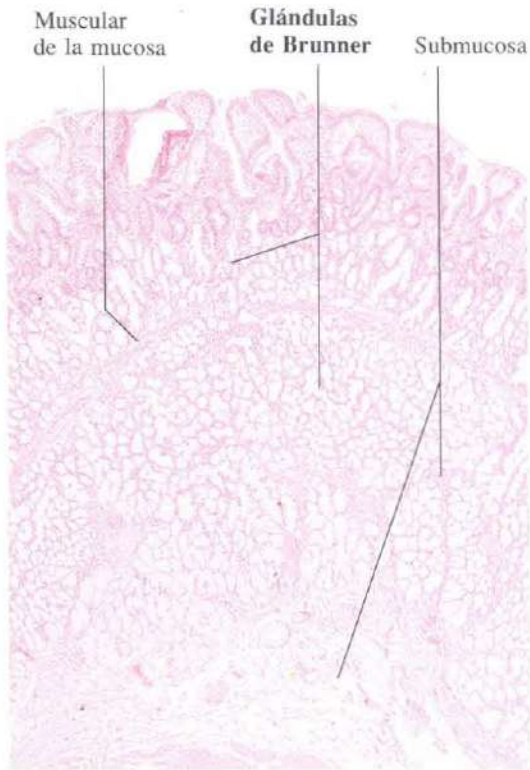


Fig. 12-40. Sección transversal de la pared del duodeno mostrando las glándulas de Brunner localizadas en la submucosa. H & E. x25.

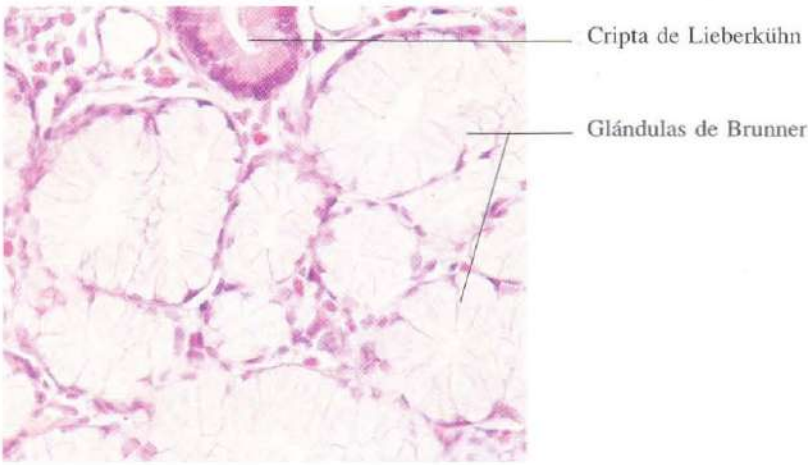


Fig. 12-41. Parte de las porciones secretoras de las glándulas duodenales de Brunner, que muestran un aspecto de células de secreción mucosa. H & E. x275.

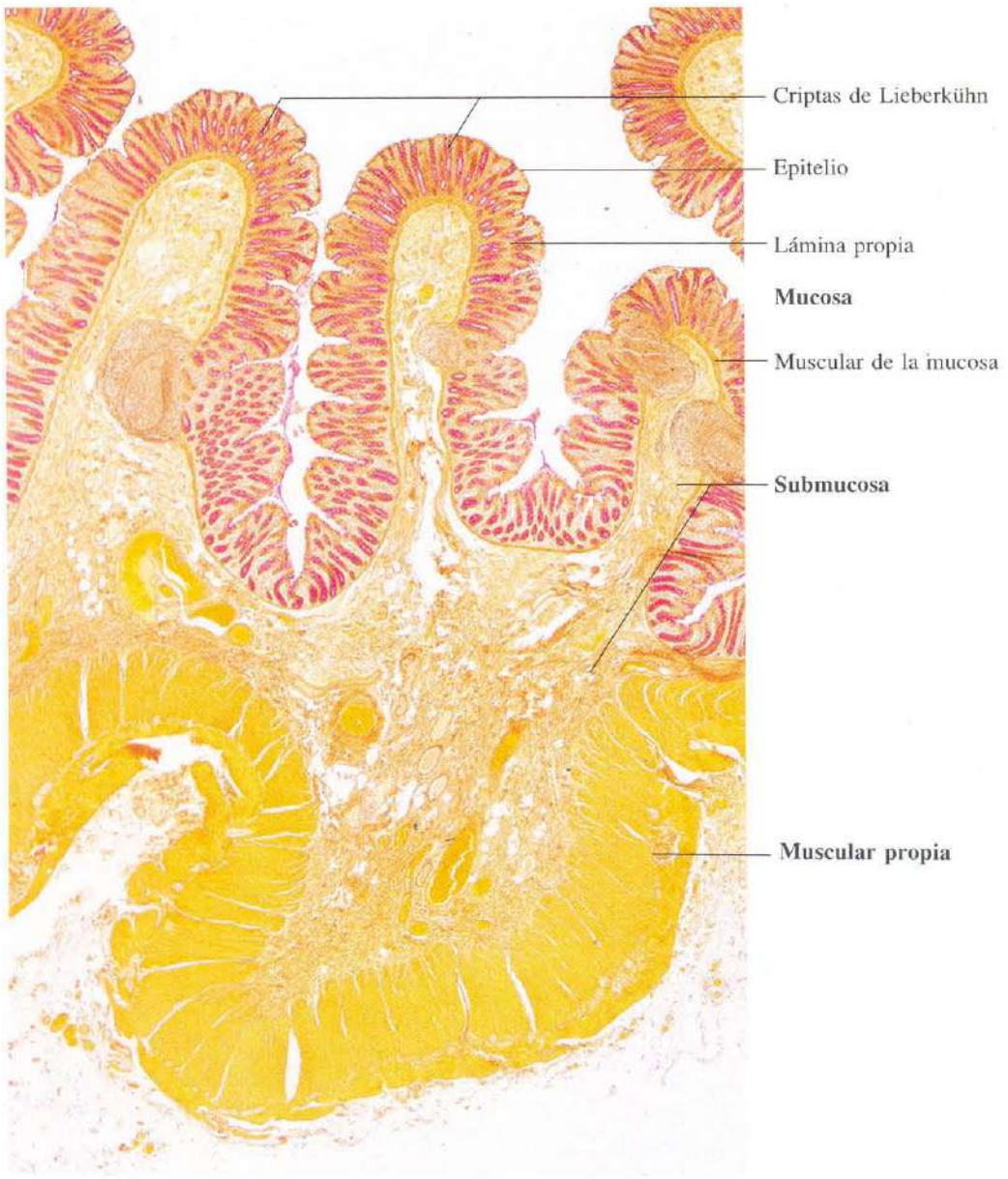


Fig. 12-42. Sección transversal de la pared del colon. PAS + van Gieson. x18.

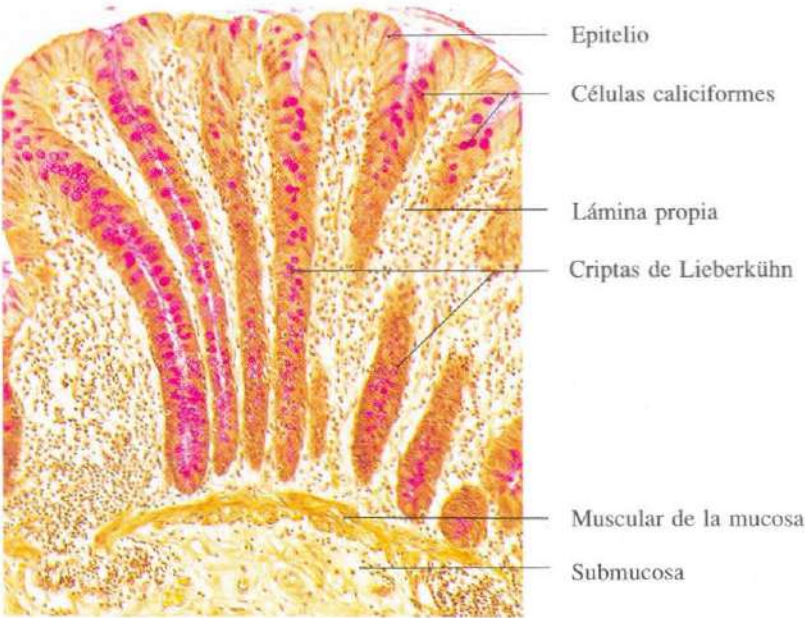


Fig. 12-43. Sección transversal de la pared del colon mostrando la mucosa y parte de la submucosa. Las criptas de Lieberkühn son estrechas y, en su mayor parte, están revestidas por células caliciformes, que han quedado teñidas en rojo con la reacción de PAS. PAS + van Gieson. $\times 110$.

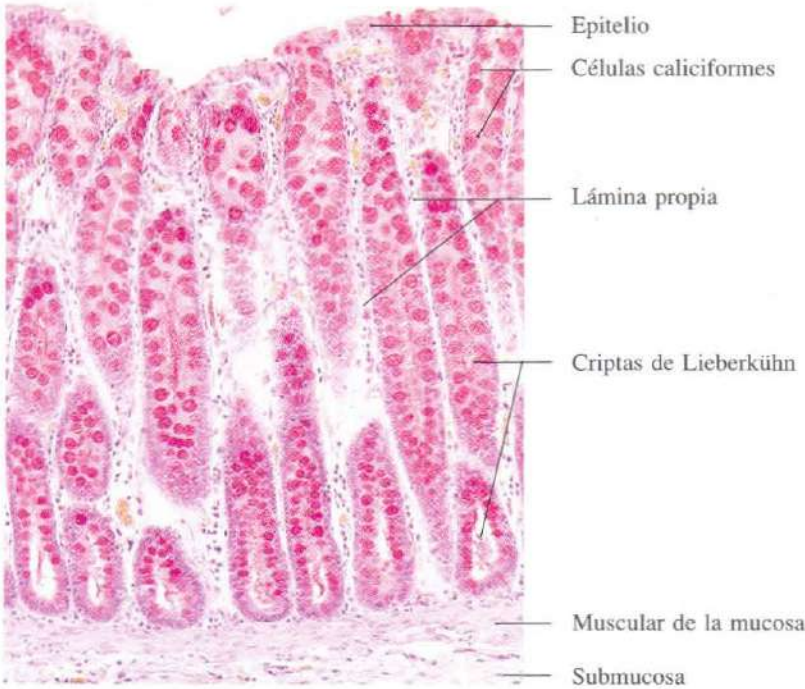


Fig. 12-44. Sección transversal de la pared del colon mostrando la mucosa y parte de la submucosa. Las células caliciformes están teñidas en rojo con mucicarmín. Mucicarmín + H & E. $\times 140$.

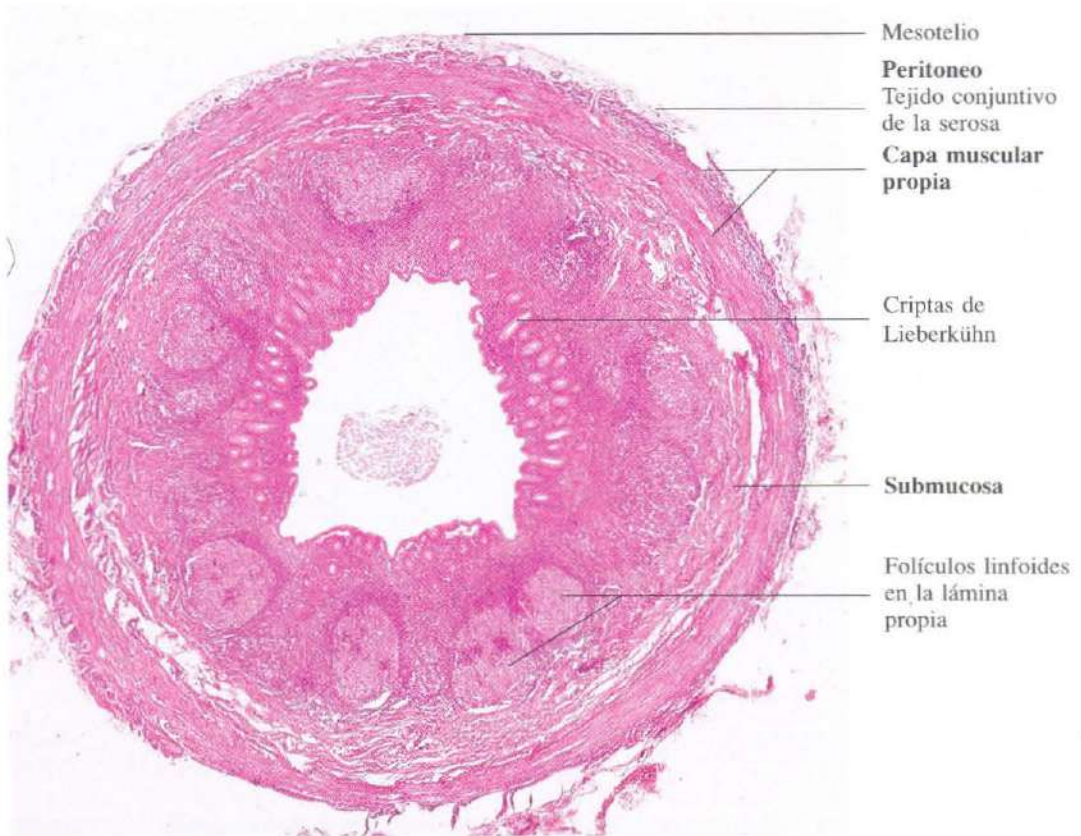


Fig. 12-45. Sección transversal completa del apéndice vermiforme. Destacan la luz irregular del apéndice, la escasez de criptas de Lieberkühn y, sobre todo, la gran abundancia de tejido linfoides en la lámina propia. H & E. x20.

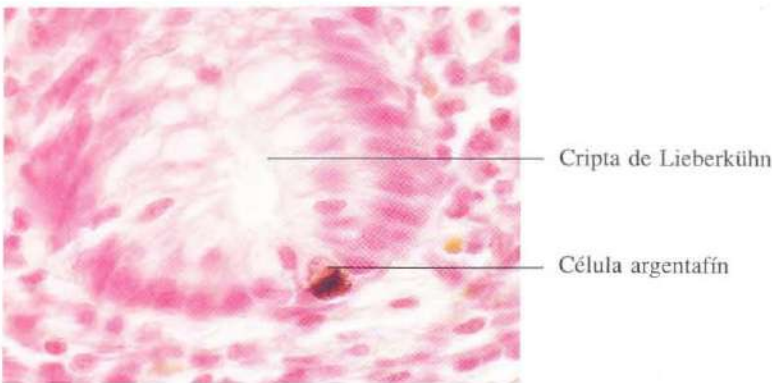


Fig. 12-46. Célula argentafín (endocrina) en el fondo de una cripta de Lieberkühn del apéndice. El tejido ha sido incubado en una solución básica de nitrato de plata. Este ha sido reducido a plata metálica por la serotonina (5-hidroxitriptamina) contenida en los gránulos de la célula endocrina. El resultado es que los gránulos aparecen teñidos intensamente. La sección se contrastó con rojo neutro. x660.

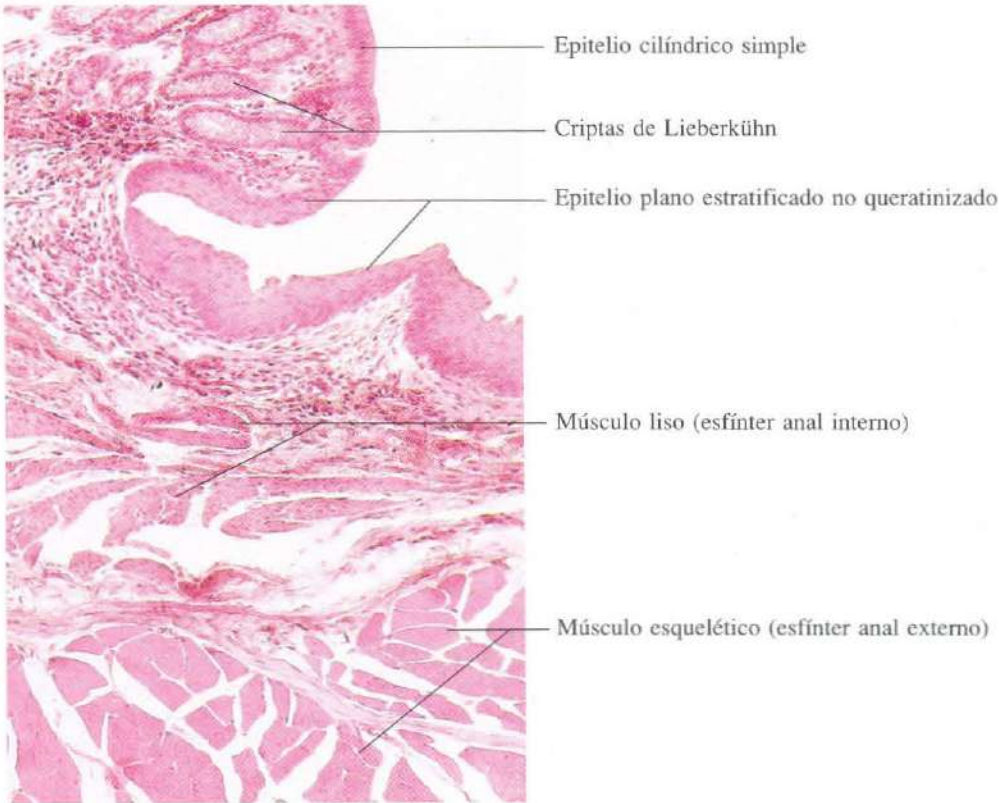


Fig. 12-47. Sección longitudinal del **conducto anal** al nivel de la línea pectínea. Se observa la brusca transición del epitelio cilíndrico simple del intestino al epitelio plano estratificado no queratinizado del conducto anal. H & E. x135.

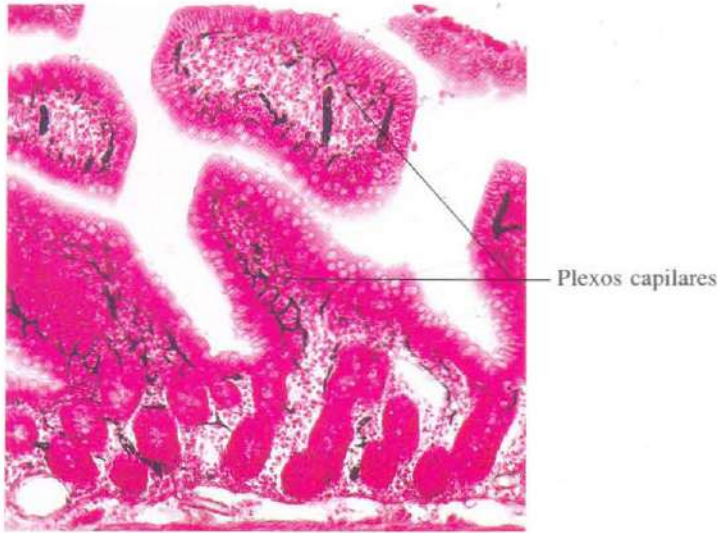


Fig. 12-48. Plexos capilares en las vellosidades de la **mucosa del intestino delgado**. Antes de la preparación del corte histológico se inyectó tinta china en las arterias intestinales del animal vivo anestesiado. La tinta china llenó los plexos capilares situados inmediatamente debajo del epitelio de las vellosidades. La sección se contrastó con rojo neutro. x110.

siado. La tinta china llenó los plexos capilares situados inmediatamente debajo del epitelio de las vellosidades. La sección se contrastó con rojo neutro. x110.

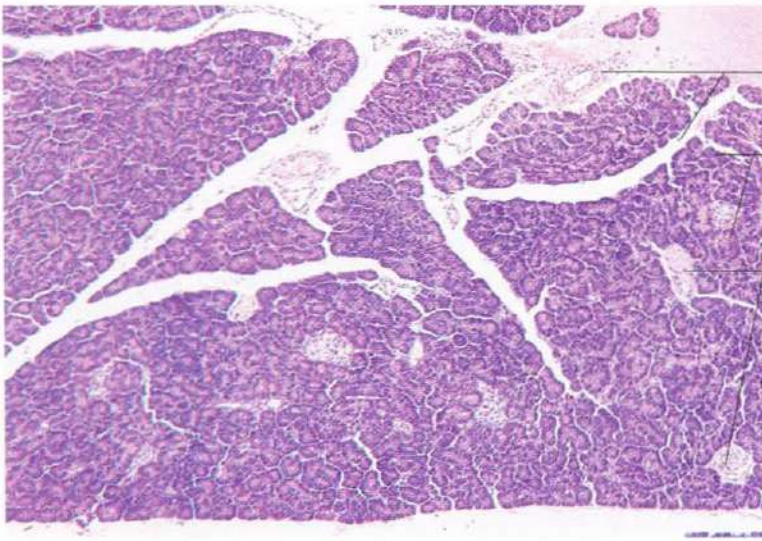


Fig. 12-49. Páncreas visto a bajo aumento mostrando la distribución del tejido exocrino y endocrino. H & E. x65.

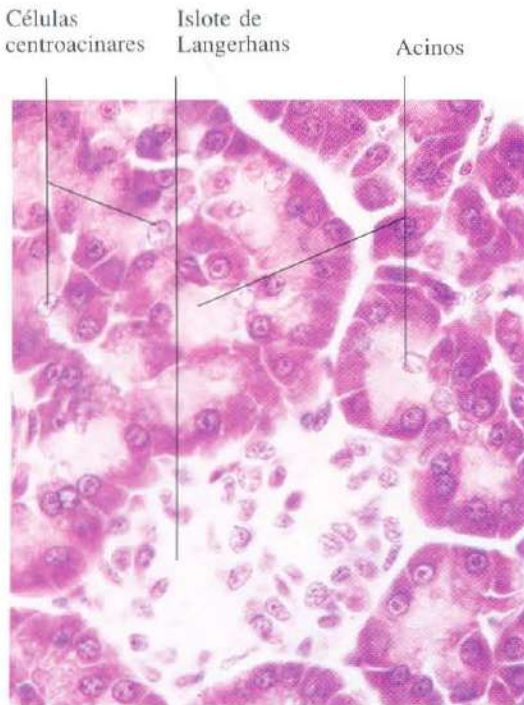


Fig. 12-50. Vista del páncreas a gran aumento mostrando varios acinos exocrinos y un islote de Langerhans. Las células del islote presentan un aspecto homogéneo con esta tinción. H & E. x565.

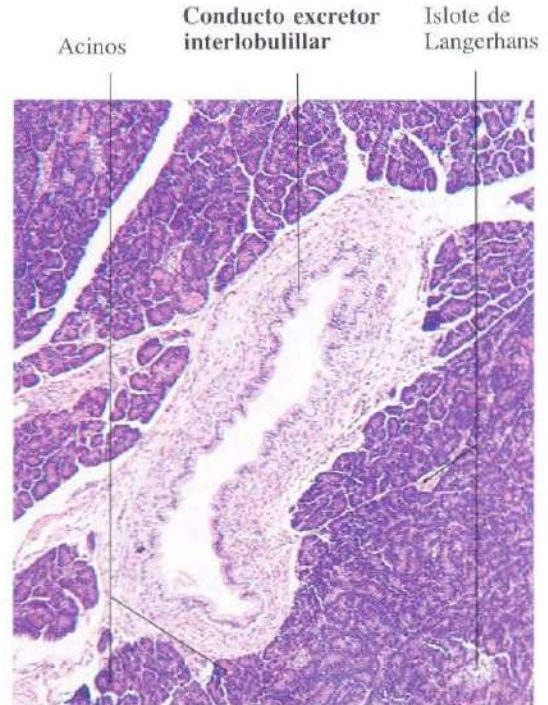

Fig. 12-51. Conducto excretor interlobulillar en el páncreas. H & E. x65.

Células A
(secretoras de glucagón) Islote de Langerhans

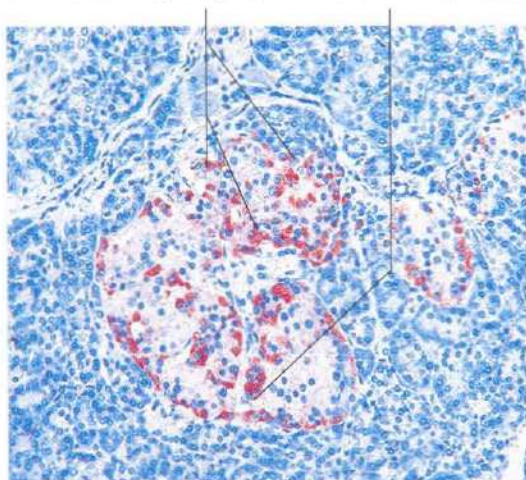


Fig. 12-52. Esta imagen y las tres siguientes corresponden a secciones seriadas consecutivas del mismo islote de Langerhans del **páncreas** humano. En esta imagen se demuestra la distribución de las células A (secretoras de glucagón) por procedimientos inmunohistoquímicos. Estas células se reparten por todo el islote. Material incluido en Epon y contrastado con azul de metileno. x135.

Células B
(secretoras de insulina) Islote de Langerhans

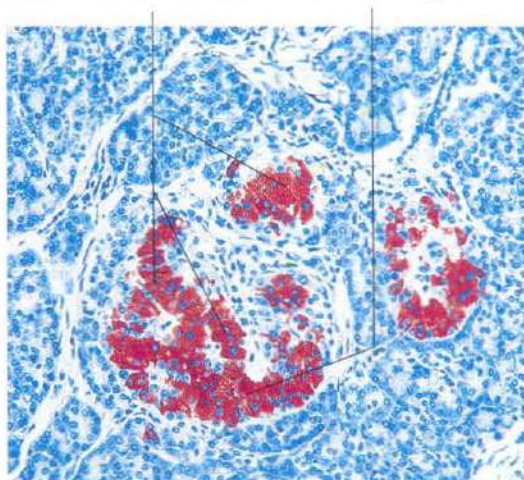


Fig. 12-53. Distribución de las células B (secretoras de insulina) en el **páncreas** endocrino humano, por métodos inmunohistoquímicos. Material incluido en Epon y contrastado con azul de metileno. x135.

Células D
(secretoras de somatostatina) Islote de Langerhans

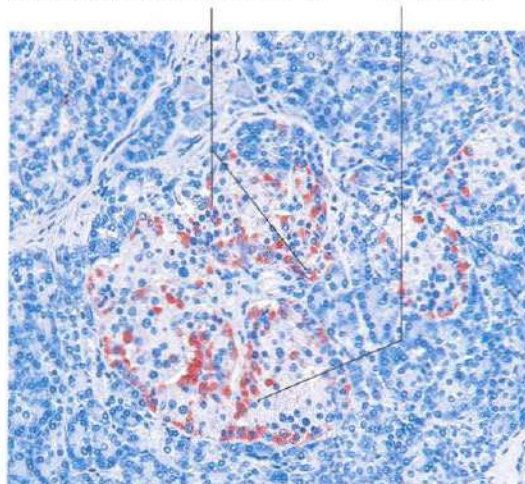


Fig. 12-54. Distribución de las células D (secretoras de somatostatina) en el **páncreas** endocrino humano. Estas células fueron teñidas siguiendo procedimientos inmunohistoquímicos. Material incluido en Epon y contrastado con azul de metileno. x135.

Células PP (secretoras de un polipéptido pancreático) Islote de Langerhans

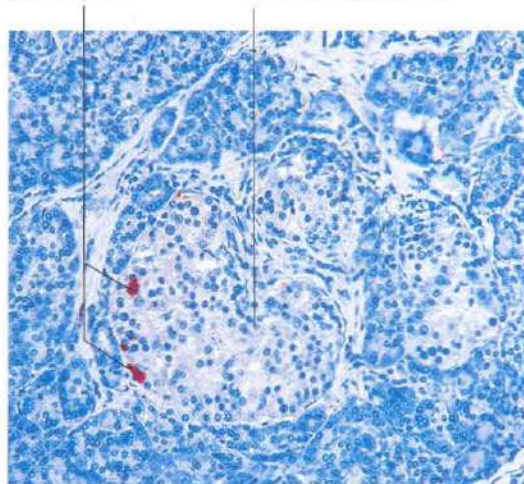


Fig. 12-55. Distribución de las células PP (secretoras de un polipéptido pancreático) en el **páncreas** endocrino humano. Estas células se teñieron por procedimientos inmunohistoquímicos. Material incluido en Epon y contrastado con azul de metileno. x135.

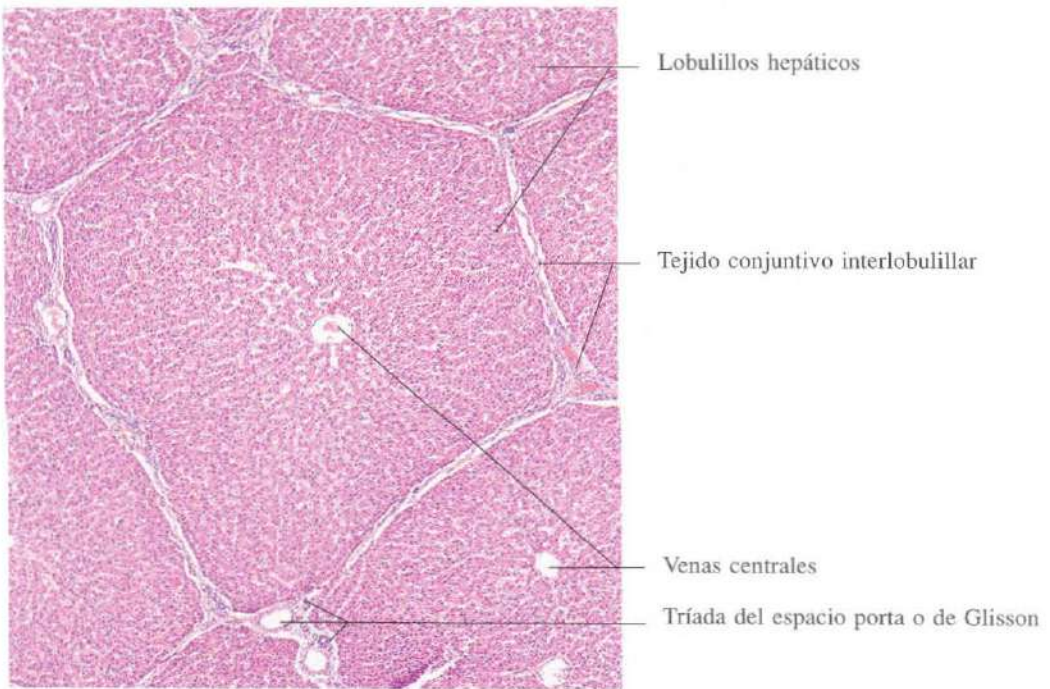


Fig. 12-56. Parte del **hígado** de cerdo. En esta especie animal, la delimitación de los lobulillos hepáticos es especialmente evidente debido a la presencia de septos de tejido conjuntivo muy marcados. H & E. x55.

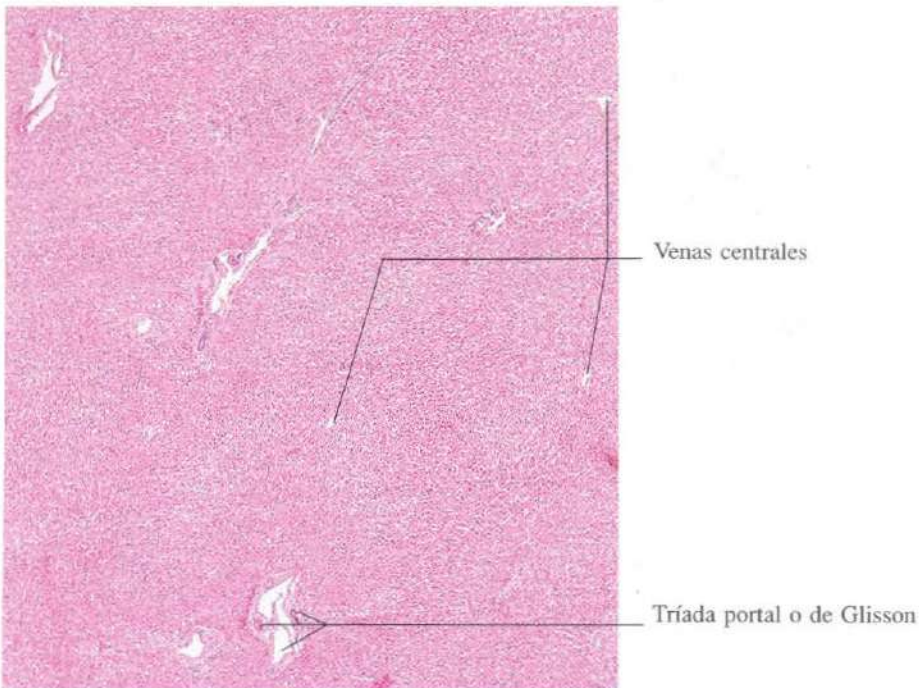


Fig. 12-57. Parte del **hígado** de buey. Como en la mayoría de los mamíferos, el tejido conjuntivo hepático está presente en pequeña cantidad, y, por con-

siguiente, el parénquima hepático forma una masa casi continua con escasa delimitación de los lobulillos hepáticos. H & E. x45.

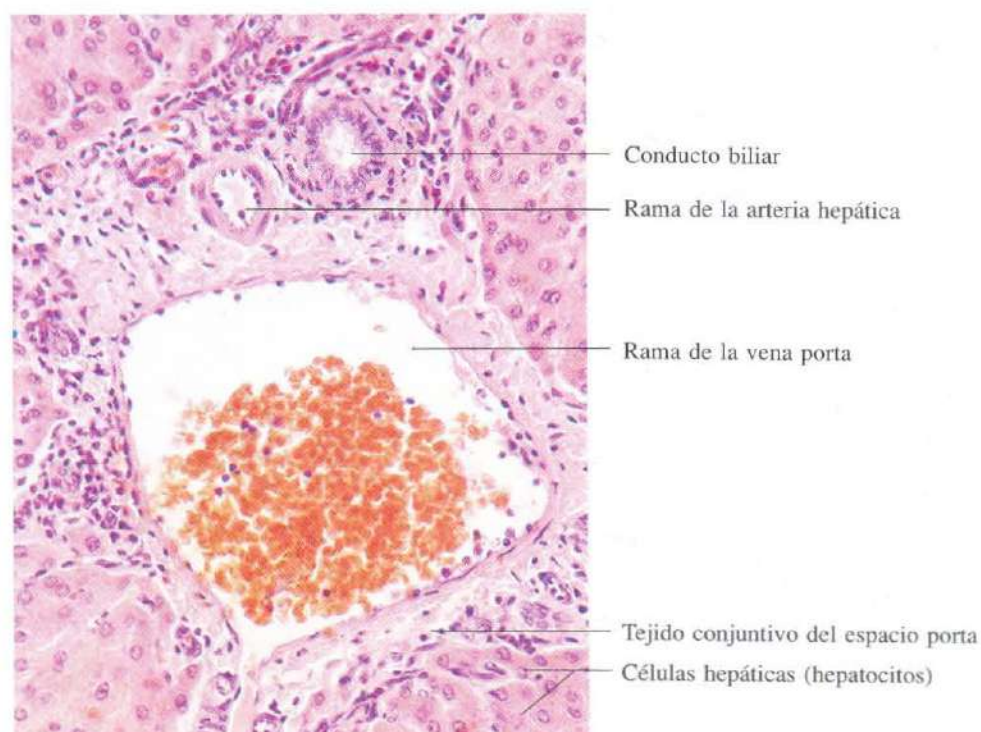


Fig. 12-58. Espacio porta hepático mostrando la tríada habitual (arteria, vena y conductillo biliar). H & E. x275.

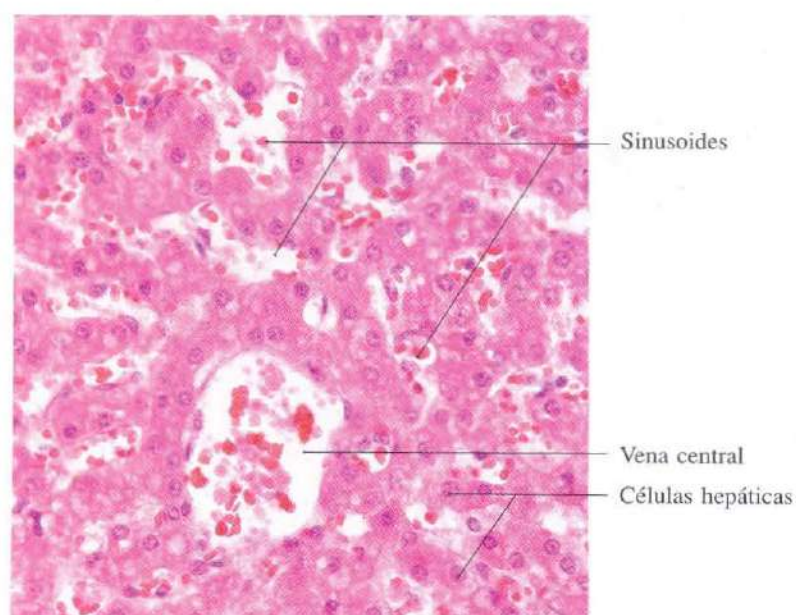
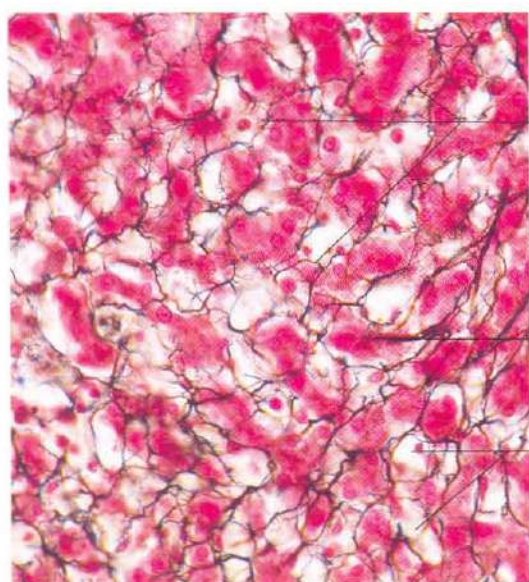


Fig. 12-59. Vista a gran aumento de parte de un lobulillo hepático mostrando cordones (tabiques) de hepatocitos, sinusoides y una vena centrolobulillar. H & E. x340.

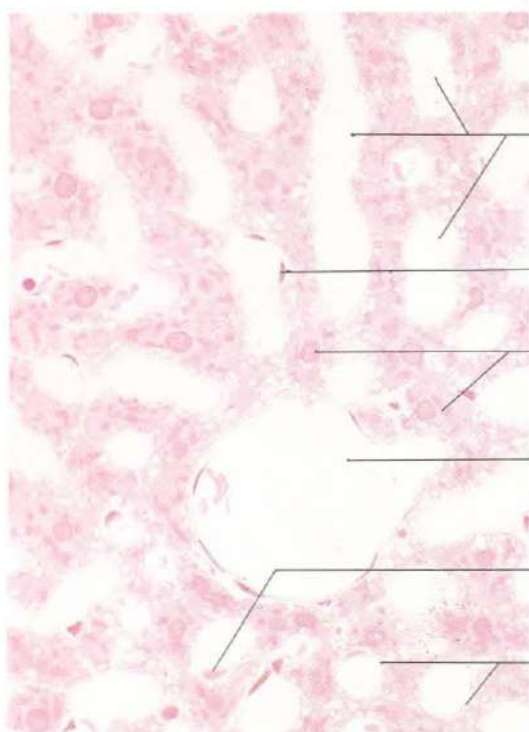


Retículo fibroso intralobulillar

Hepatocitos

Sinusoides

Fig. 12-60. Vista a gran aumento de parte de un **lobulillo hepático**. El armazón de fibras reticulares se ha puesto de manifiesto mediante la impregnación argéntica. La sección ha sido contrastada con eosina. Bielschowski. x275.



Sinusoides

Célula endotelial

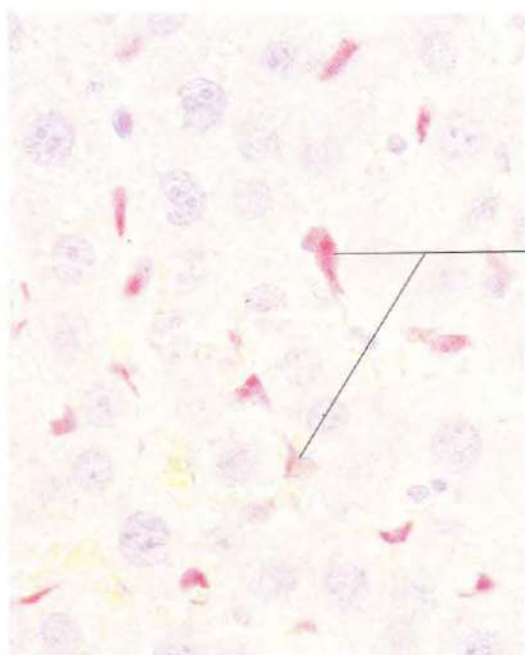
Hepatocitos

Vena centrolobulillar

Célula de Kupffer

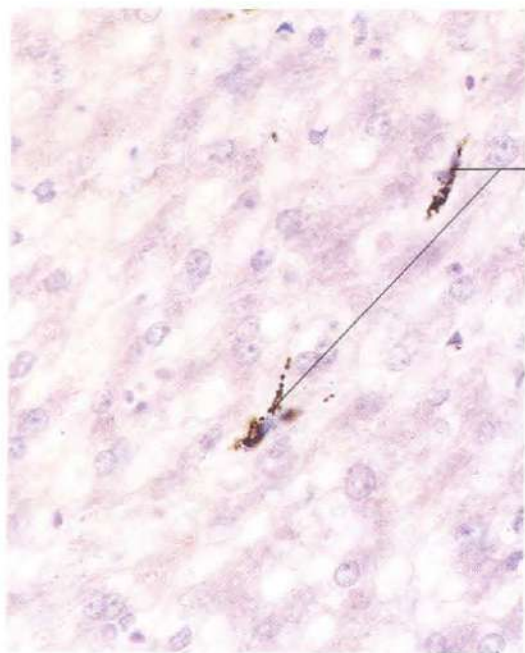
Espacio de Disse

Fig. 12-61. Vista a gran aumento de la parte central de un **lobulillo hepático**. Material incluido en metacrilato y teñido con H & E. x440.



Células de Kupffer conteniendo carmín de litio fagocitado

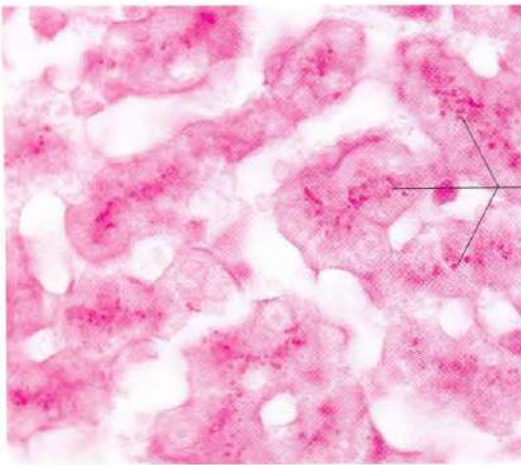
Fig. 12-62. Sección histológica del **hígado** en la que las células de Kupffer se han demostrado mediante la inyección de carmín de litio. Este se inyectó en la vena porta del animal vivo antes de la preparación del material. El carmín fagocitado por las células de Kupffer hace que éstas aparezcan teñidas de rojo. Contraste con hematoxilina. x660.



Células de Kupffer conteniendo tinta china fagocitada

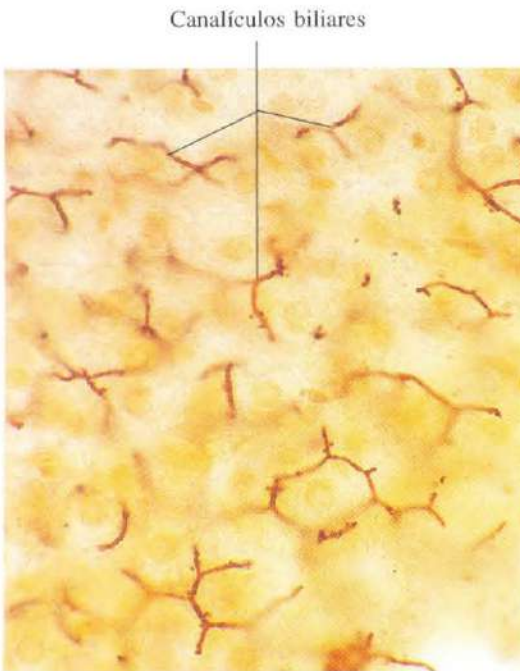
Fig. 12-63. Sección del **hígado** en la que las células de Kupffer han sido teñidas vitalmente mediante la inyección de tinta china en la vena porta del

animal vivo antes de la preparación del material. Contraste con hematoxilina. x660.



Gránulos de glucógeno

Fig. 12-64. Sección del **hígado** mostrando gránulos de glucógeno en el citoplasma de las células hepáticas. Los gránulos de glucógeno han quedado teñidos mediante la reacción de PAS. x660.



Canalículos biliares

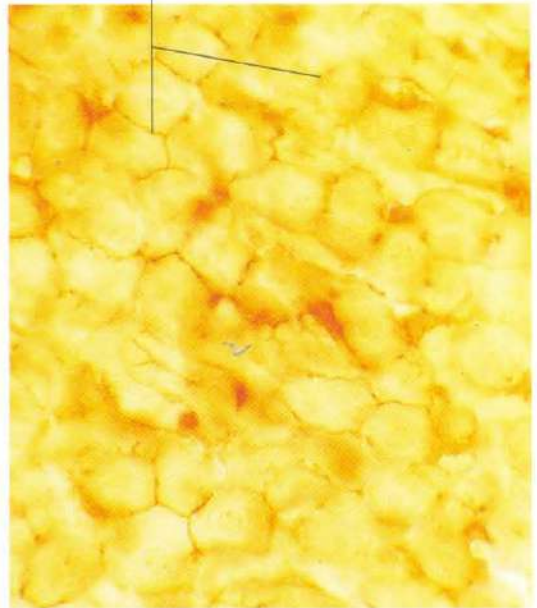


Fig. 12-65. Sección del **hígado** mostrando los canalículos biliares de los tabiques de hepatocitos mediante la impregnación metálica con el método de Golgi. x440.

Fig. 12-66. Sección del **hígado** mostrando los canalículos biliares mediante la tinción histoquímica para la demostración de la enzima ATPasa. x440.

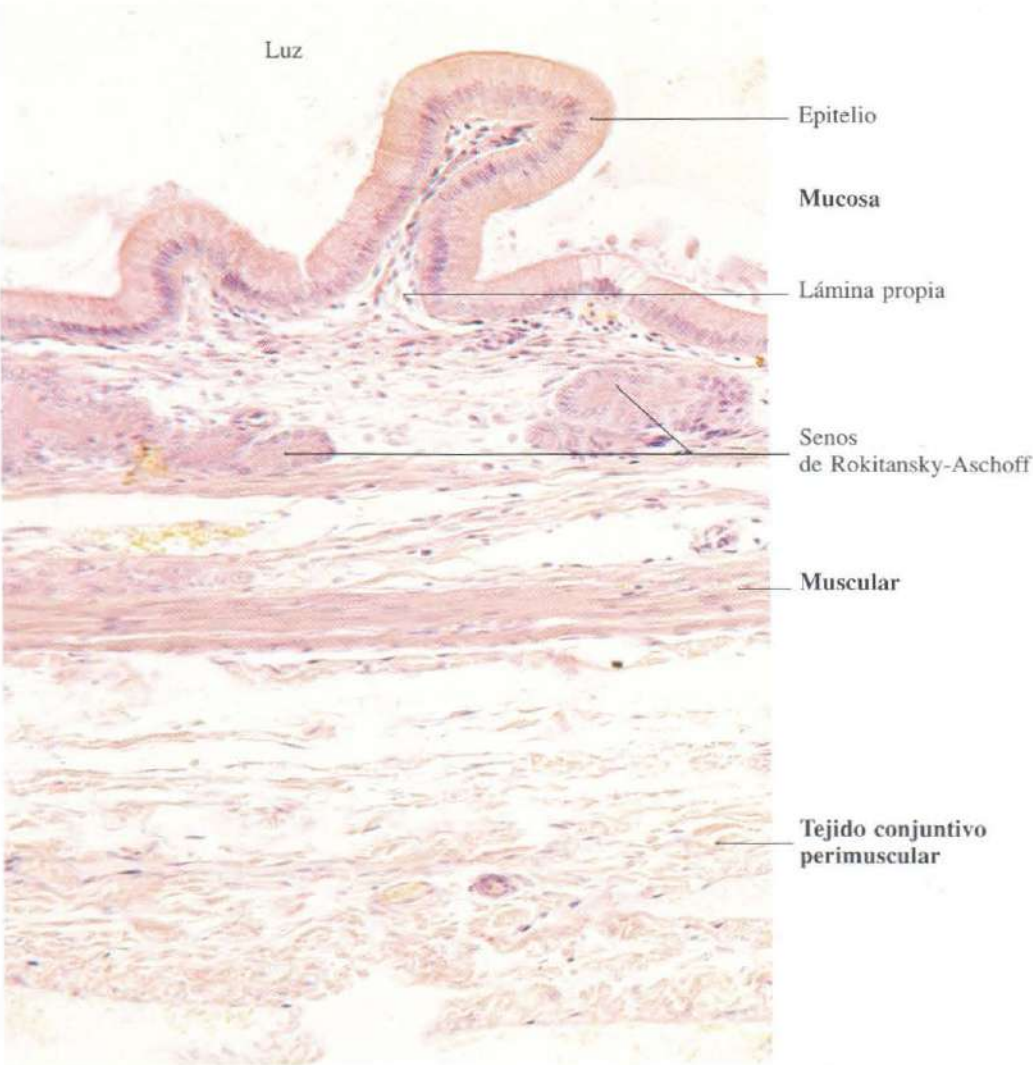


Fig. 12-67. Pared de la vesícula biliar. H & E. x220.

Aparato respiratorio

El aparato respiratorio lo constituyen las vías aéreas y el parénquima pulmonar. Las vías aéreas están formadas por las siguientes estructuras: fosas nasales, nasofaringe, laringe, tráquea, bronquios y sus ramificaciones. A lo largo de los mismos se produce la climatización del aire, dándole un grado de depuración, calor y humedad adecuado. En el parénquima pulmonar se realiza el intercambio gaseoso.

La estructura general de las vías aéreas es muy parecida sea cual sea el segmento que se estudie, está formada por una mucosa respiratoria que se apoya en un soporte que unas veces es hueso, otras cartílago o tejido fibroso.

La mucosa respiratoria tiene dos partes: una superficial, el epitelio respiratorio, y otra profunda, la lámina propia. En determinadas partes como en la tráquea, debajo de la lámina propia se encuentra una submucosa bien desarrollada.

El epitelio respiratorio es pseudoestratificado, la mayor parte de las células son ciliadas, y entre ellas se disponen células caliciformes. El moco segregado retiene un buen número de partículas que penetran con el aire, impidiendo su paso hacia los pulmones. El movimiento de los cilios contribuye a la expulsión de estas partículas.

La lámina propia contiene, en el seno de un tejido conjuntivo laxo con numerosos capilares, glándulas y tejido linfóide.

Al final de las ramificaciones del árbol bronquial surgen los alvéolos pulmonares. El epitelio que los tapiza realiza dos misiones diferentes: unas células tienen forma plana, son los neumocitos tipo I, a través de su citoplasma se producen los intercambios gaseosos. Otras células de forma cúbica, o neumocitos tipo II, secretan la sustancia tensioactiva que mantiene la estabilidad de la pared alveolar.

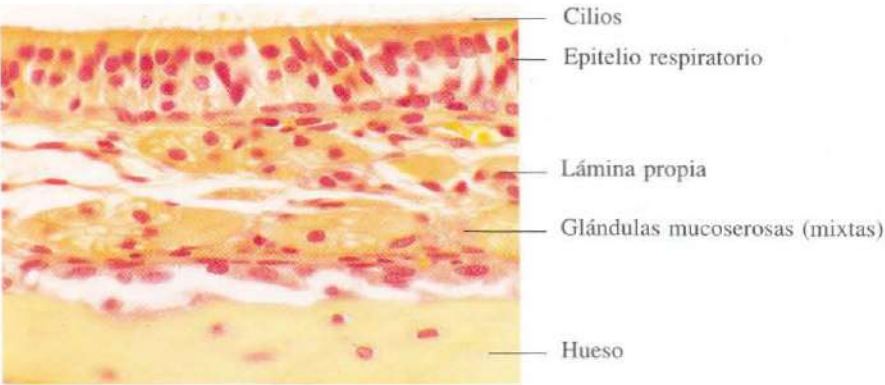


Fig. 13-1. Mucosa respiratoria en la cavidad nasal. H & E. x440.

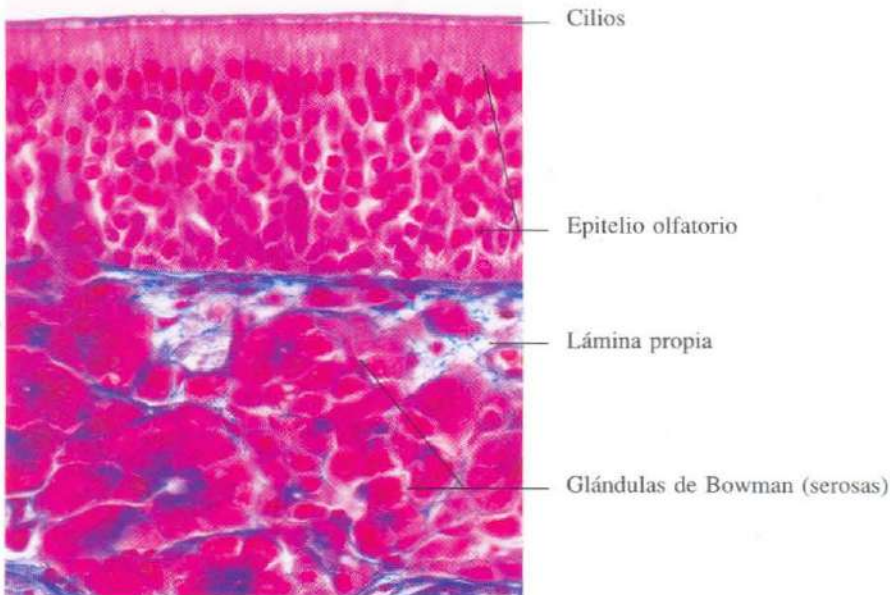


Fig. 13-2. Mucosa olfatoria en la cavidad nasal. El epitelio olfatorio alcanza gran altura. La lámina propia está casi enteramente ocupada por las glándulas de Bowman de secreción serosa. Azán. x440.

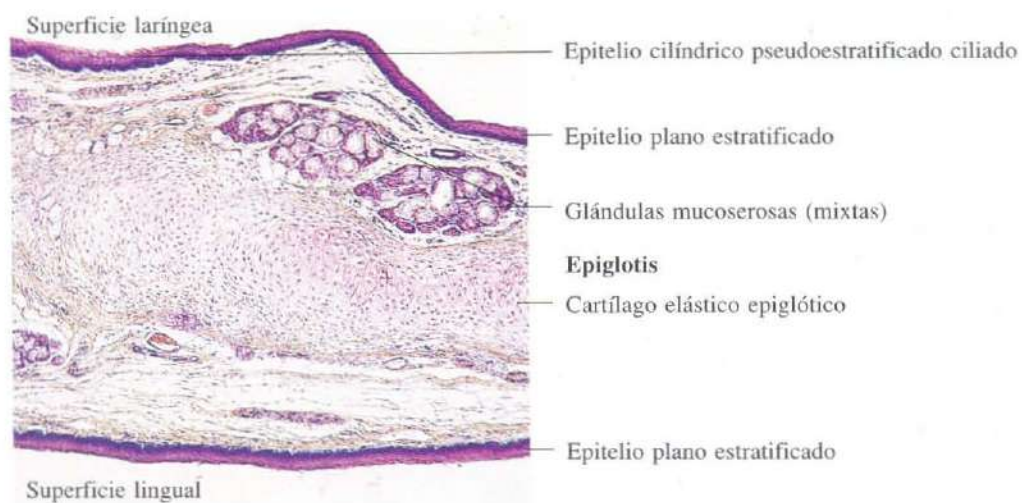


Fig. 13-3. Sección longitudinal de la epiglotis. H & E. x55.

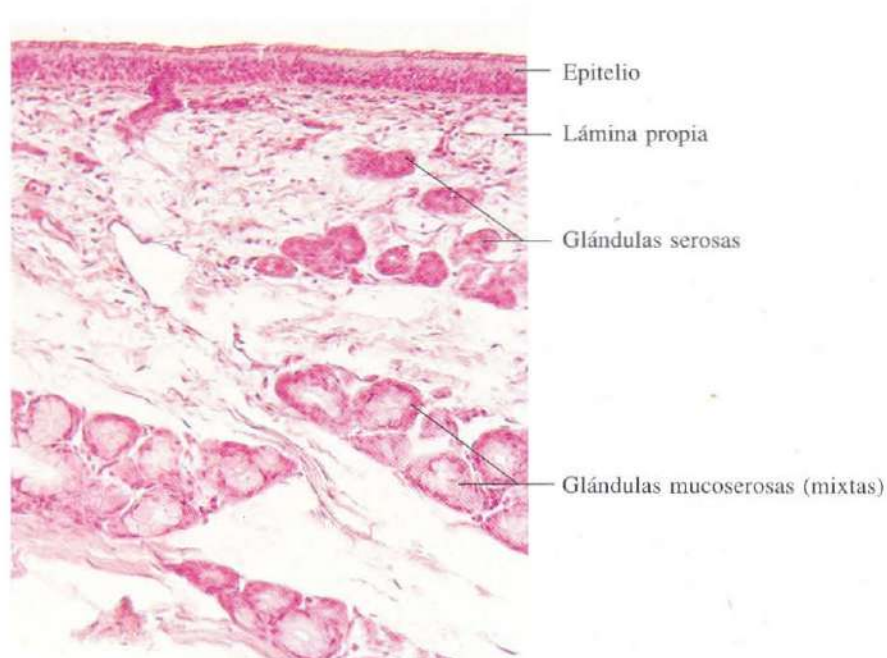

Fig. 13-4. Mucosa laríngea en la porción de la laringe revestida por un epitelio cilíndrico pseudoestratificado ciliado. H & E. x180.

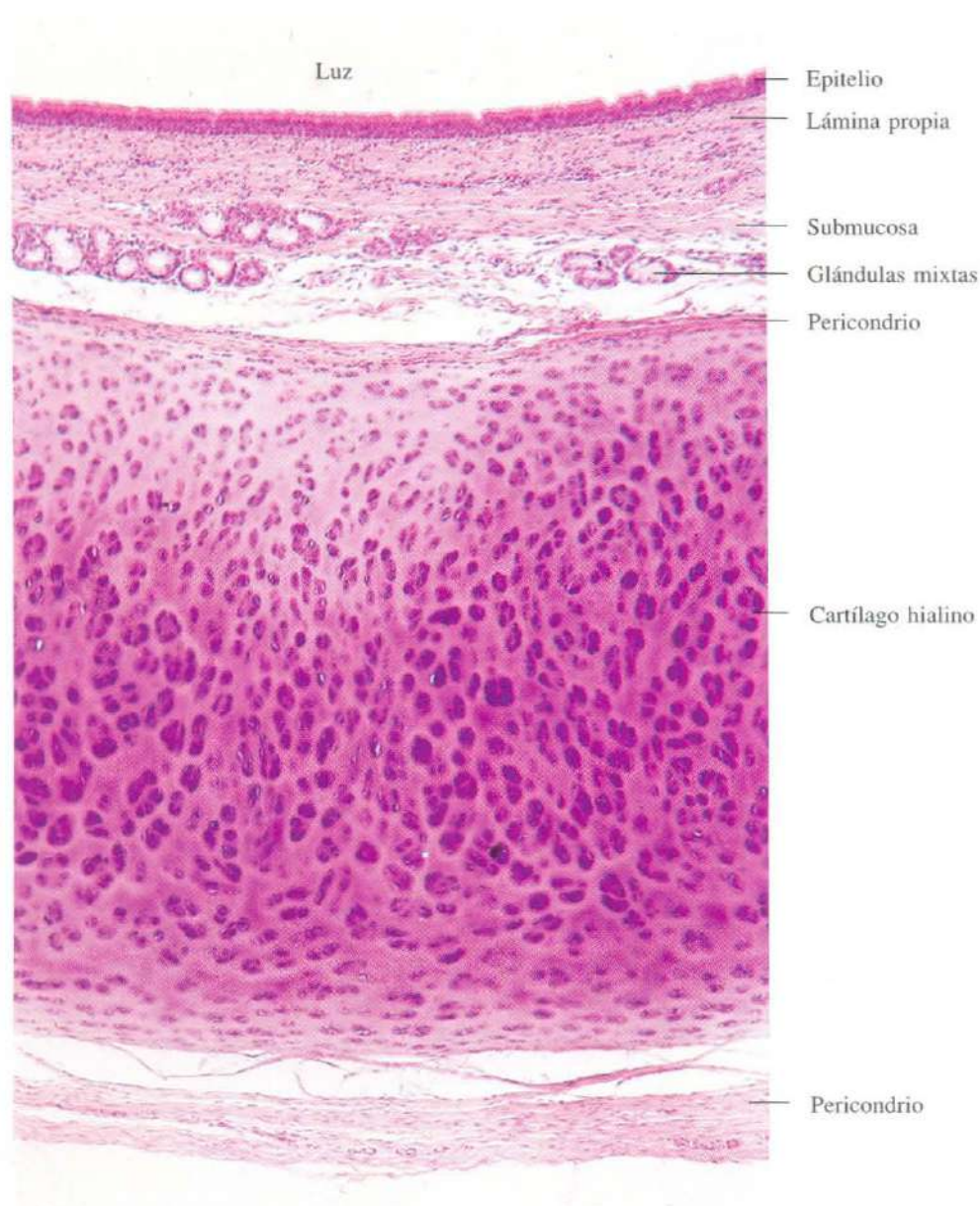


Fig. 13-5. Sección transversal de la tráquea.
H & E. x90.

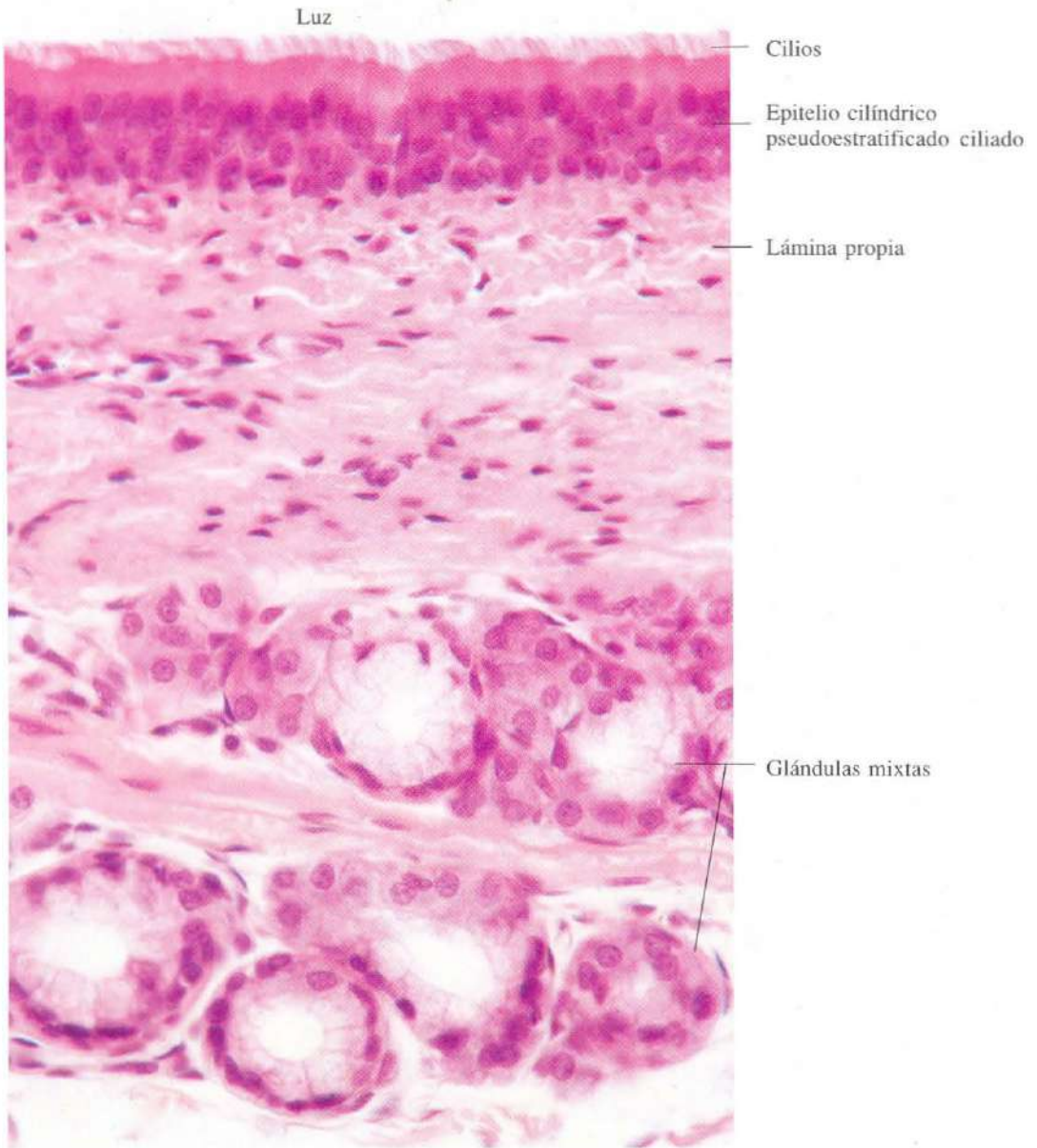


Fig. 13-6. Mucosa de la tráquea a mayor aumento. H & E. x505.

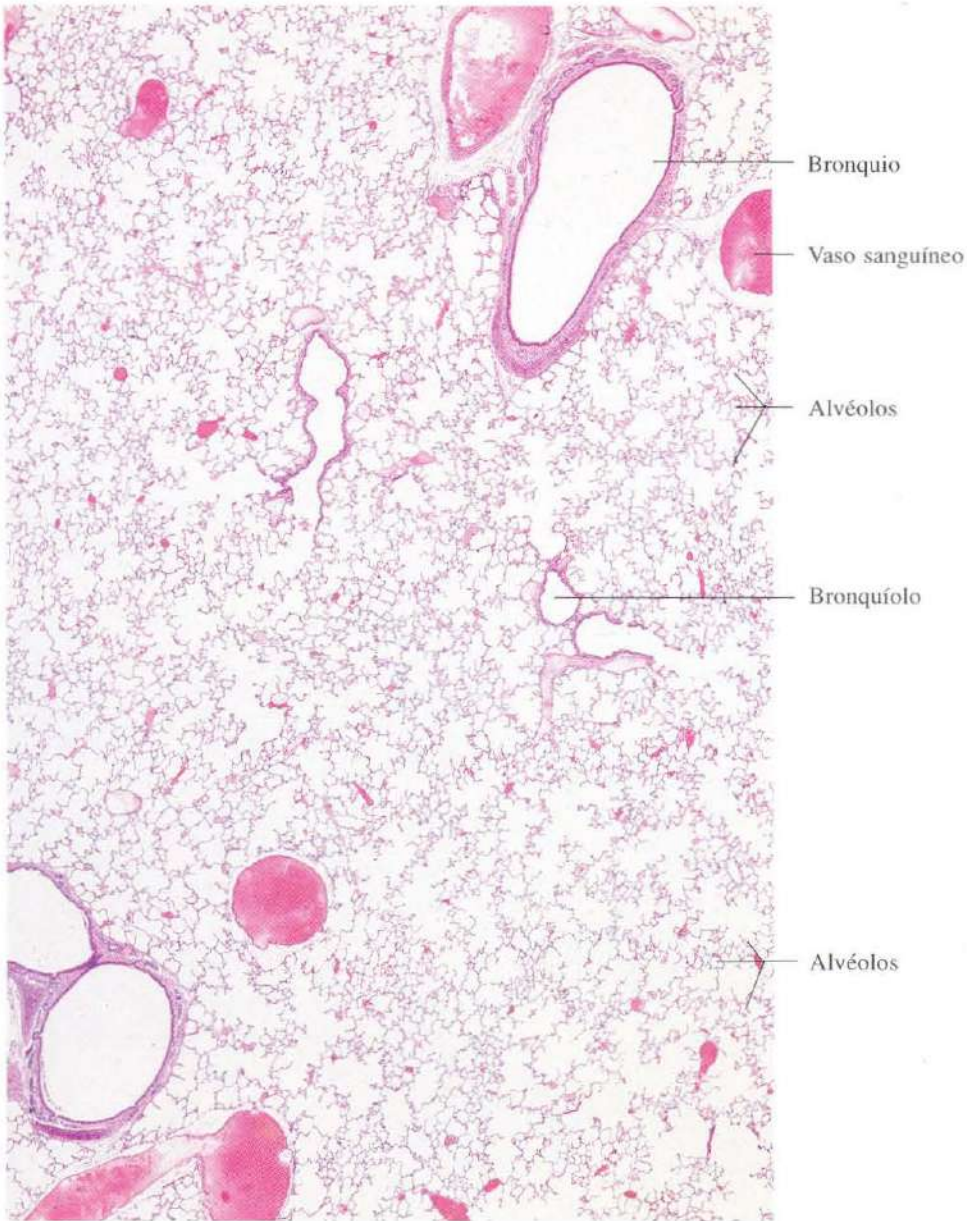


Fig. 13-7. Vista a pequeños aumentos del pulmón.
H & E. x17.

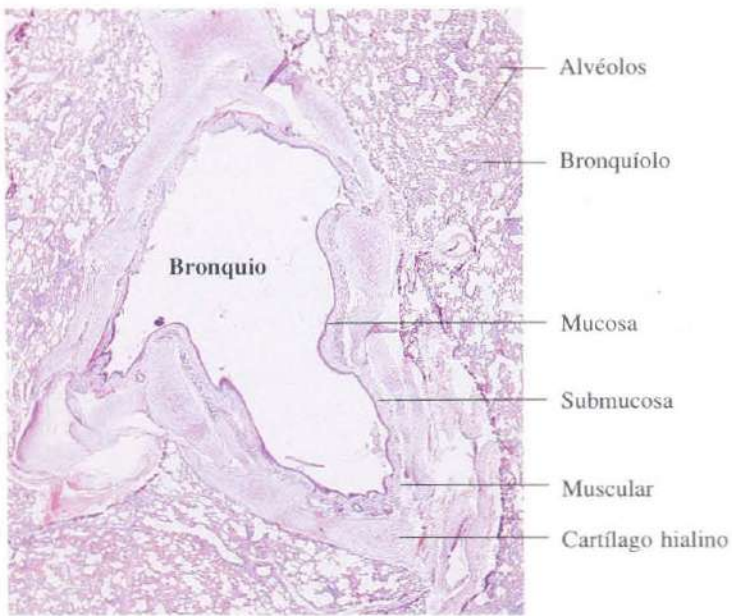


Fig. 13-8. Sección transversal de un **bronquio** de gran tamaño. H & E. x14.

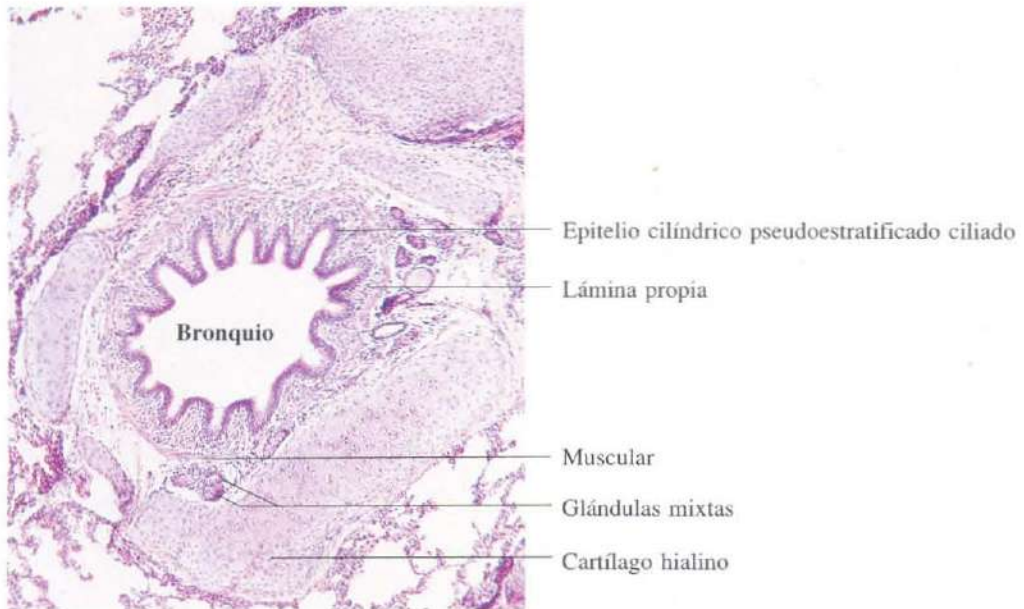


Fig. 13-9. Sección transversal de un **bronquio** de pequeño tamaño. H & E. x65.

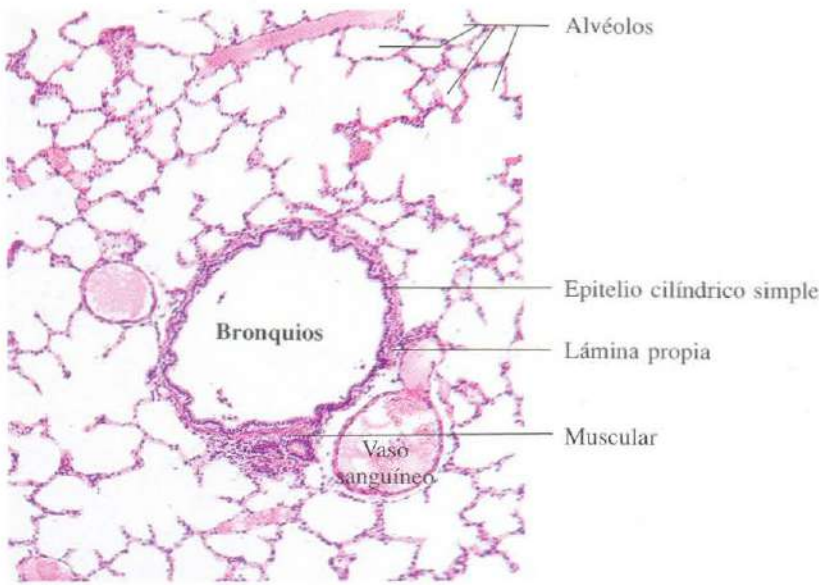


Fig. 13-10. Sección transversal de un **bronquiolo**. El epitelio cilíndrico pseudoestratificado de los bronquios ha sido reemplazado por un epitelio cilíndrico simple, y el cartílago y las glándulas han desaparecido. H & E. x65.

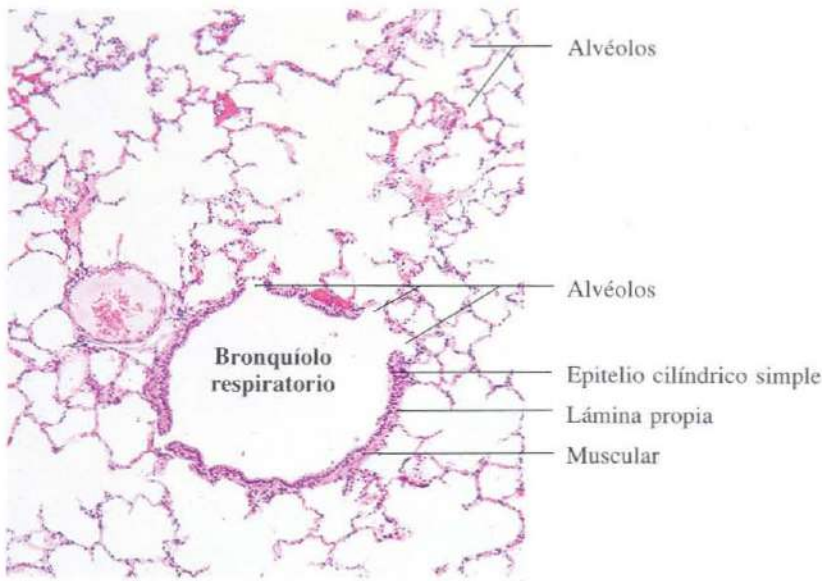


Fig. 13-11. Sección transversal de un **bronquiolo respiratorio**. Obsérvese la presencia de alvéolos en la pared bronquiolar. H & E. x65.

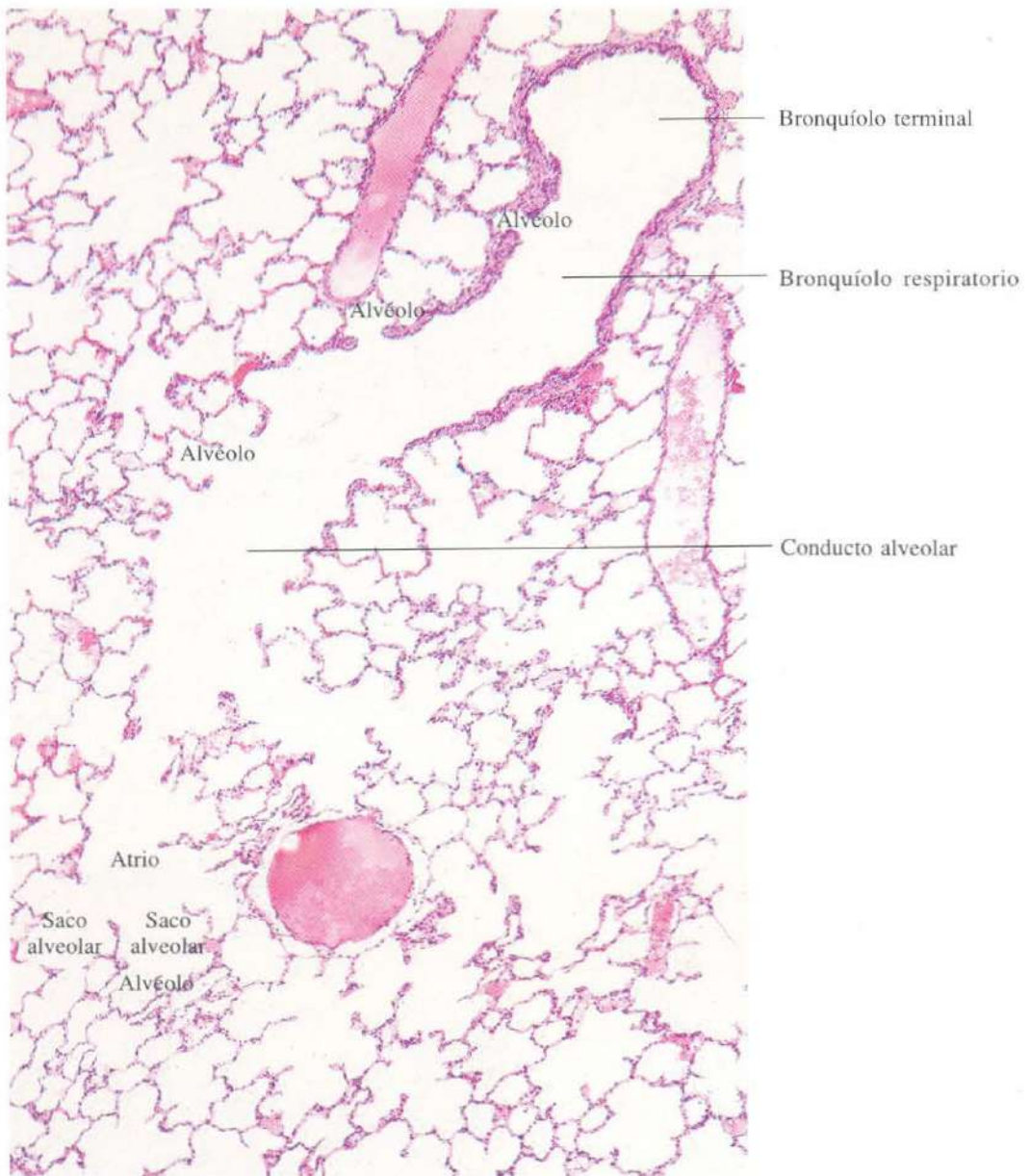


Fig. 13-12. Sección de un pulmón mostrando los segmentos sucesivos del árbol bronquial desde un bronquiolo terminal hasta los sacos alveolares. H & E. x65.

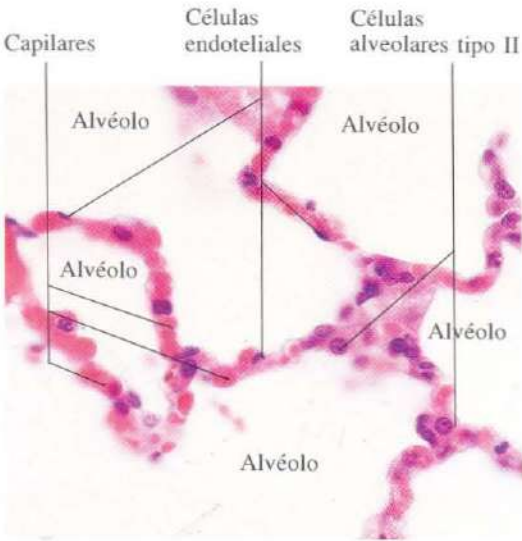

Fig. 13-13. Vista a gran aumento de los alvéolos pulmonares mostrando la estructura de la pared alveolar. H & E. x440.

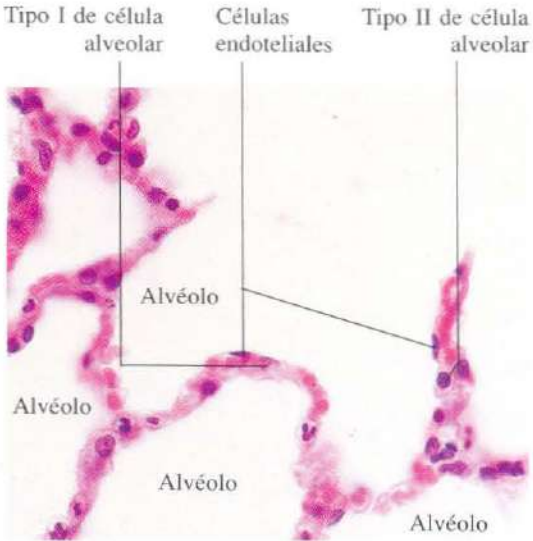


Fig. 13-14. Vista a gran aumento de los alvéolos pulmonares mostrando la estructura de la pared alveolar. H & E. x440.

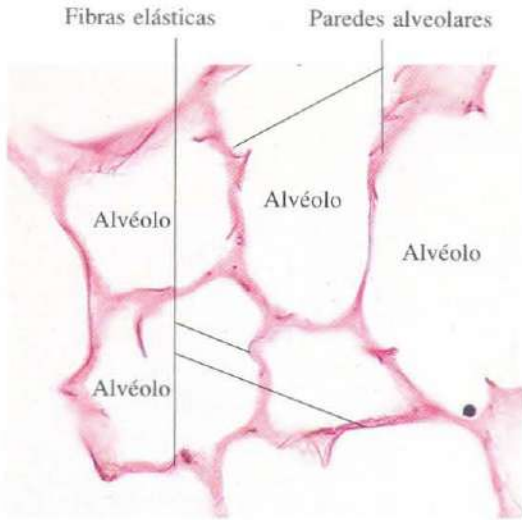


Fig. 13-15. Vista a gran aumento de una sección de pulmón teñida para la demostración de fibras elásticas. Orceína. x275.

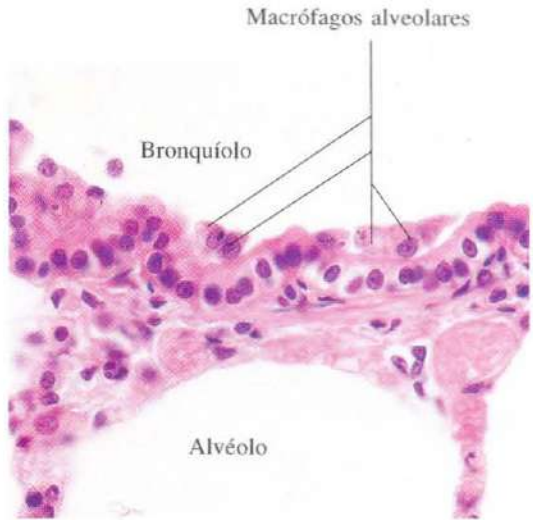


Fig. 13-16. Macrófagos alveolares dispuestos sobre el epitelio de un bronquíolo pequeño. Los macrófagos se han puesto de manifiesto mediante la inyección de partículas de carbón que estas células han fagocitado. H & E. x440.

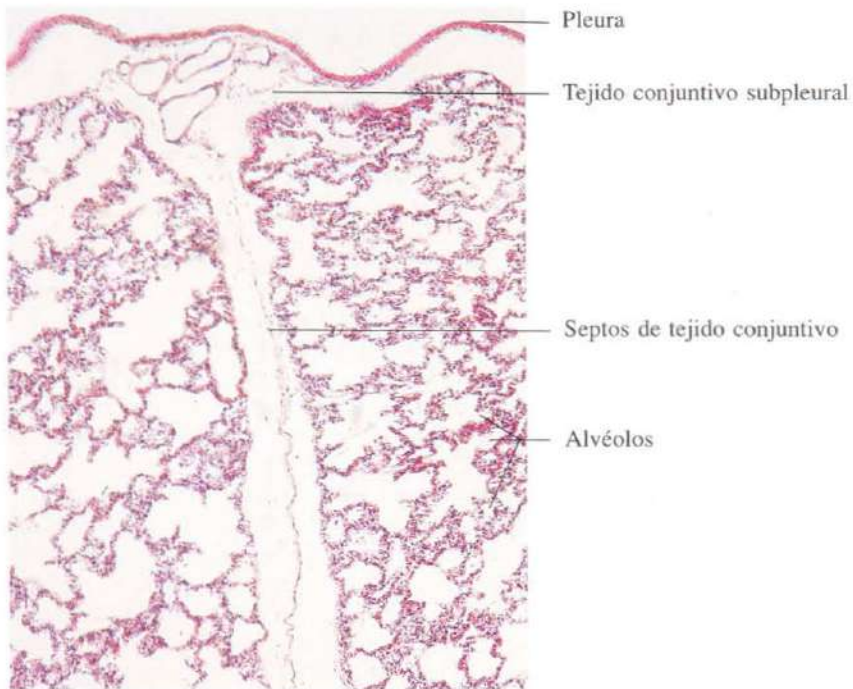


Fig. 13-17. Sección de la porción superficial de un pulmón. H & E. x55.

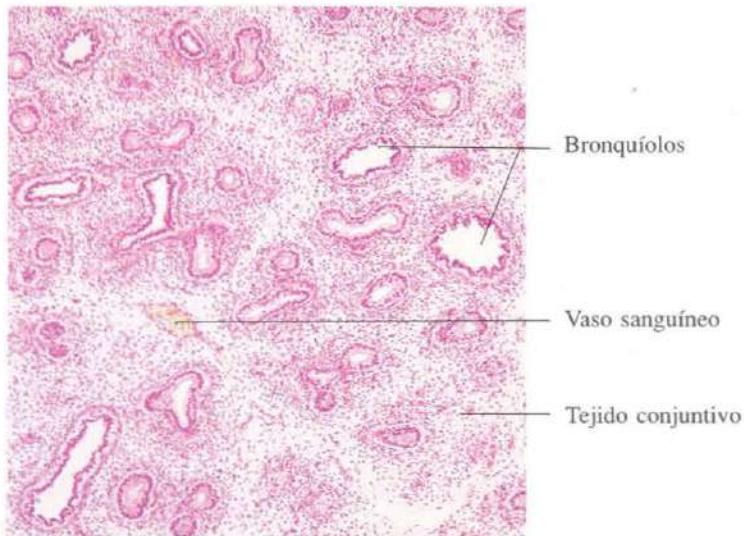


Fig. 13-18. Parte de un pulmón embrionario durante el período pseudoglandular del desarrollo. Feto humano en la duodécima semana del desarrollo. H & E. x65.

Aparato urinario

El aparato urinario está formado por dos riñones, en los que la orina es recogida por los cálices renales y drenada a través de la pelvis renal en los uréteres. A través de los uréteres es conducida a la vejiga. En la vejiga, órgano impar y medio, se acumula entre dos micciones. La uretra es un segmento tubular por el que la orina alcanza el exterior.

A la sección de un riñón destacan dos partes diferentes: una periférica, la corteza; y otra profunda, la médula; estas diferencias microscópicas se deben a la presencia de estructuras microscópicas distintas en una u otra. La unidad funcional del riñón es la nefrona, que consta de un glomérulo, tubo contorneado proximal, asa de Henle y tubo contorneado distal. Mientras que la mayoría de los componentes de la nefrona son corticales, las asas de Henle y los segmentos próximos, descendente y as-

cendente, de los tubos contorneados proximales y distales respectivamente, se sitúan en la médula.

Los glomérulos son estructuras esféricas con dos orificios, conocidos como polo vascular y polo urinario; a través del polo vascular penetra un penacho de capilares en su interior. En un solo día los dos millones aproximadamente de glomérulos son capaces de filtrar 180 litros de plasma. El plasma filtrado sale del glomérulo por el polo urinario para penetrar en el tubo contorneado proximal. A este nivel y en las sucesivas formaciones tubulares tiene lugar un complicado proceso de absorción y secreción para formar diariamente sólo unos dos litros de orina.

Entre las múltiples funciones del riñón se encuentran la eliminación de desechos metabólicos, regulación del volumen plasmático y controlar el equilibrio ácido básico.

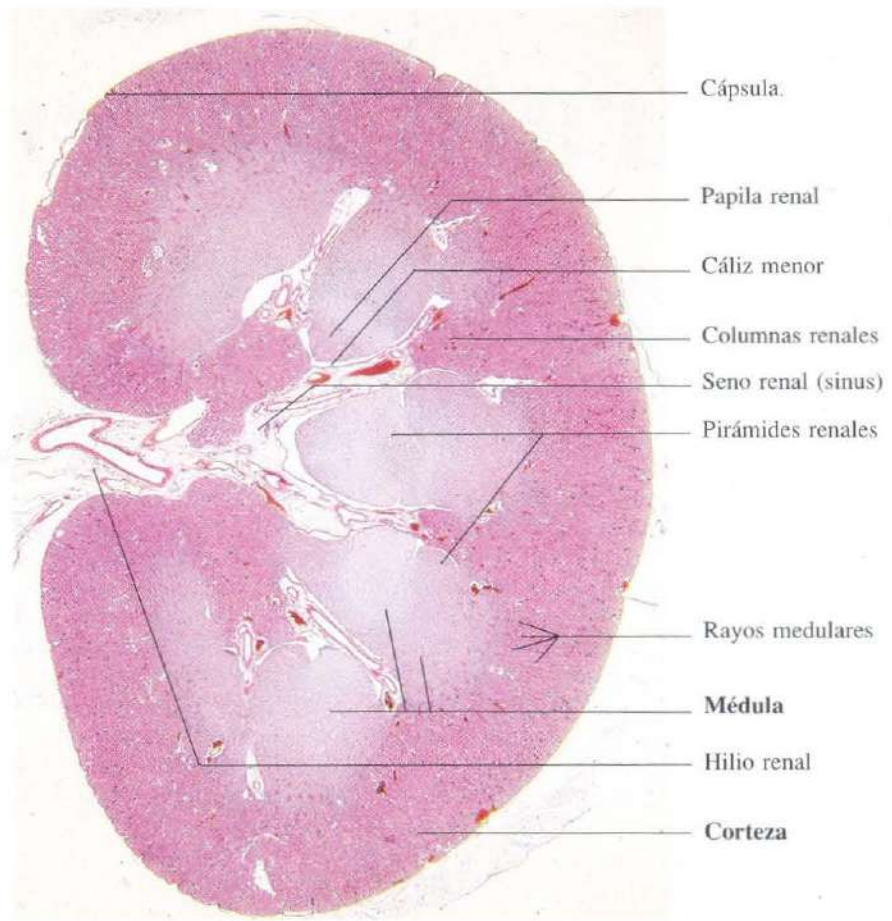


Fig. 14-1. Vista a poco aumento de una sección longitudinal completa del **riñón** de un gato. La distinción entre corteza y médula es patente. H & E. x4.

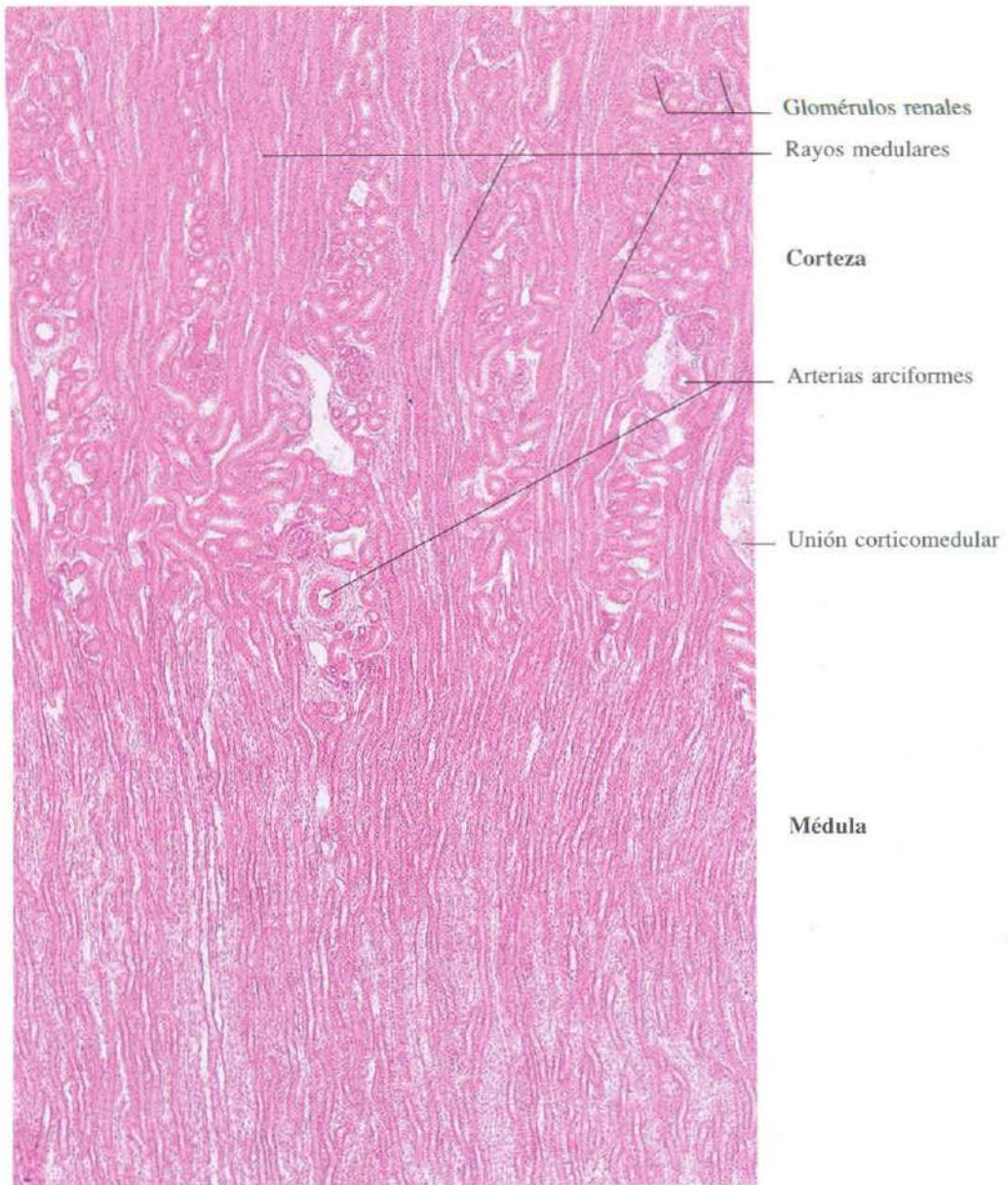


Fig. 14-2. Sección longitudinal de riñón mostrando la zona de transición entre corteza y médula. Nótese el aspecto estriado de la médula y su prolongación en la corteza formando los rayos medulares. H & E. x65.

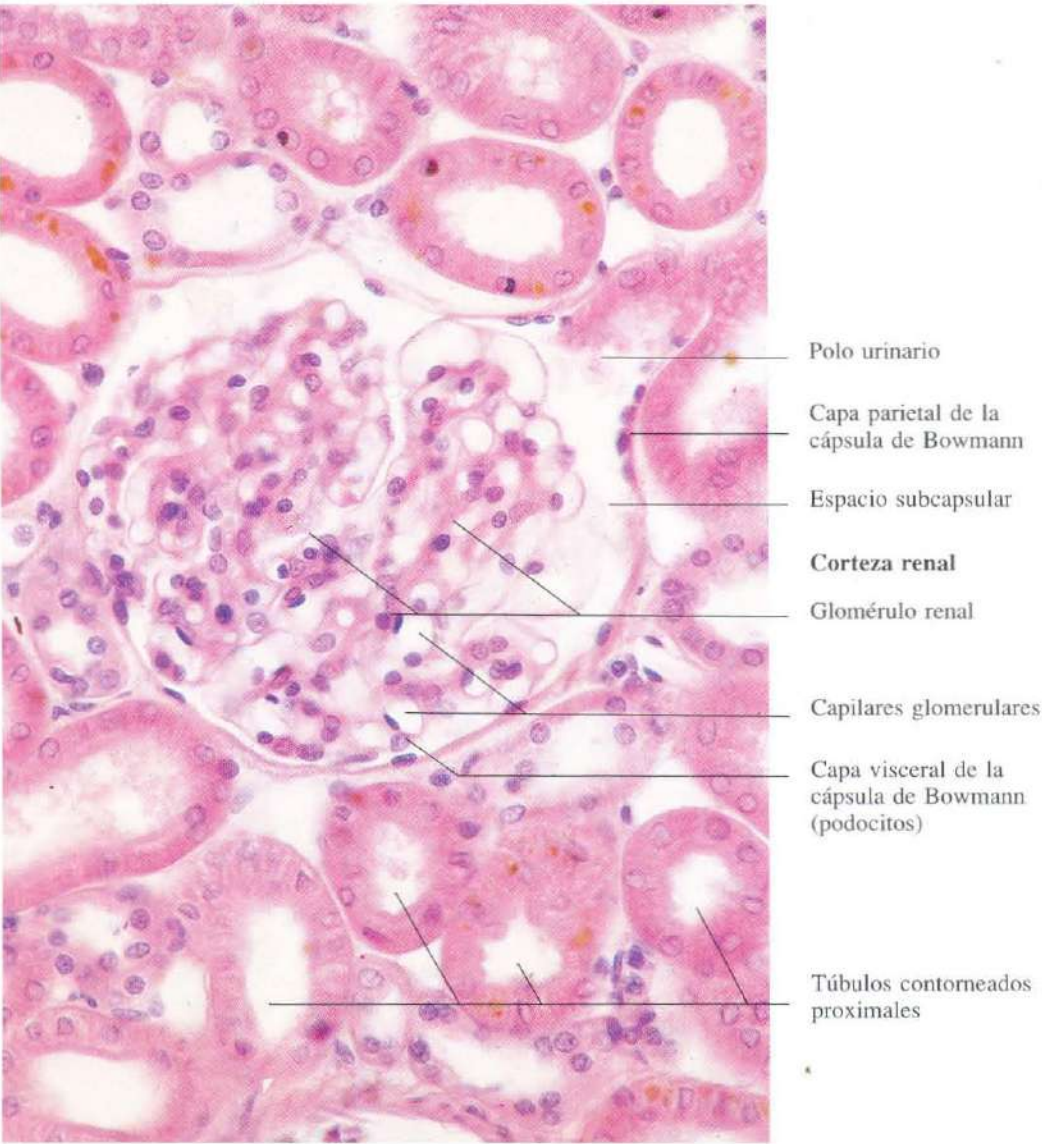


Fig. 14-3. Parte de la corteza de un riñón a mayor aumento mostrando un glomérulo rodeado por túbulos contorneados renales. H & E. x415.

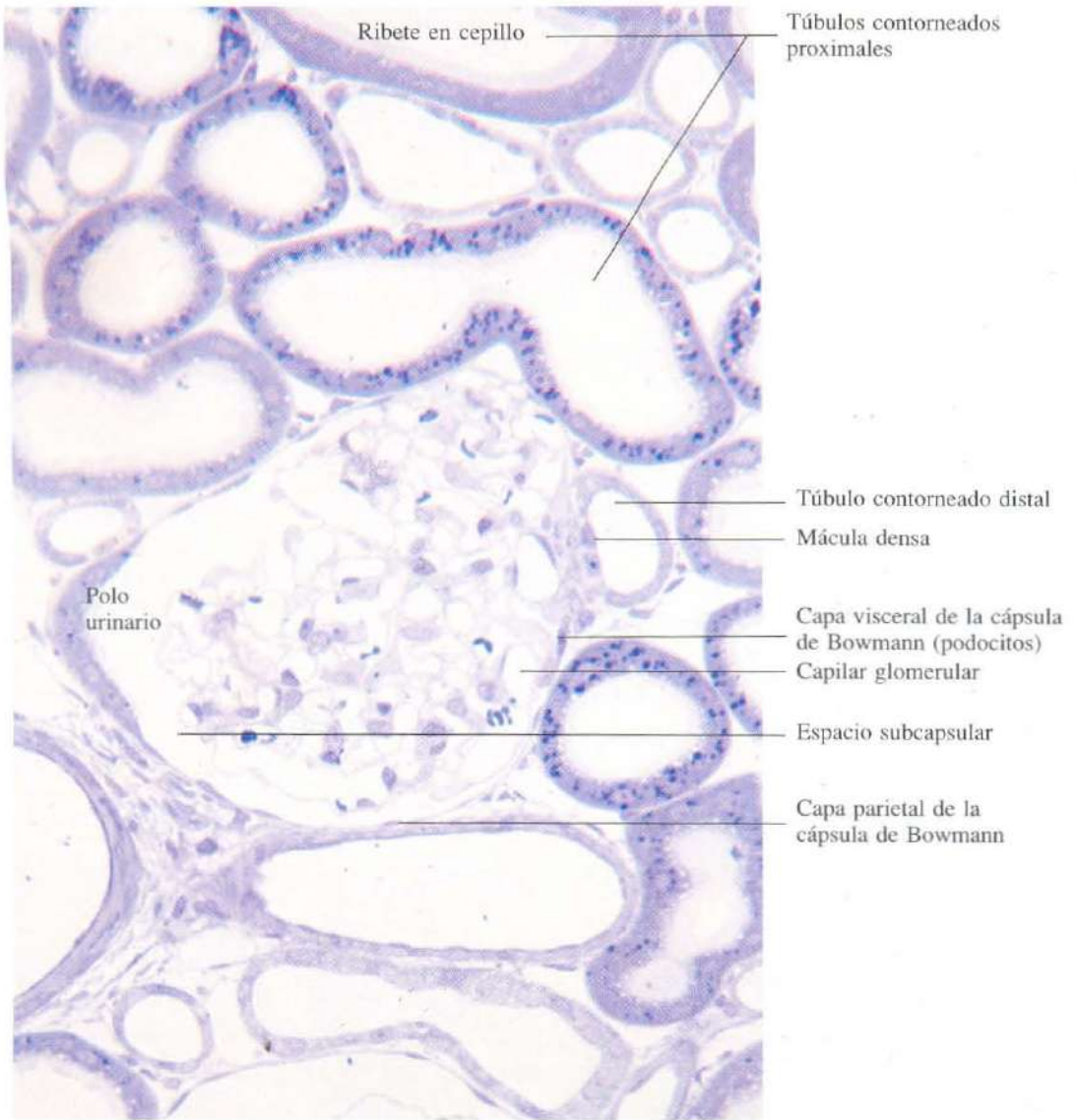


Fig. 14-4. Corteza renal mostrando un glomérulo rodeado por túbulos contorneados renales en un corte semifino de material incluido en Epon y teñido con azul de metileno. x400.

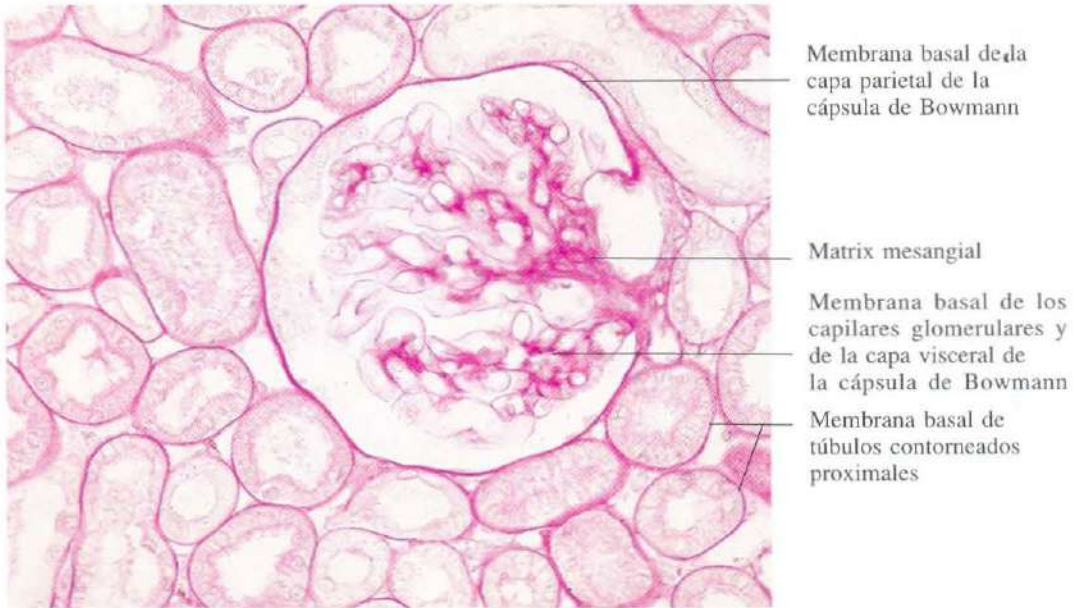


Fig. 14-5. Sección de **corteza renal** teñida con la técnica de PAS para mostrar las membranas basales de los glomerulos, capilares y túbulos contorneados. x325.

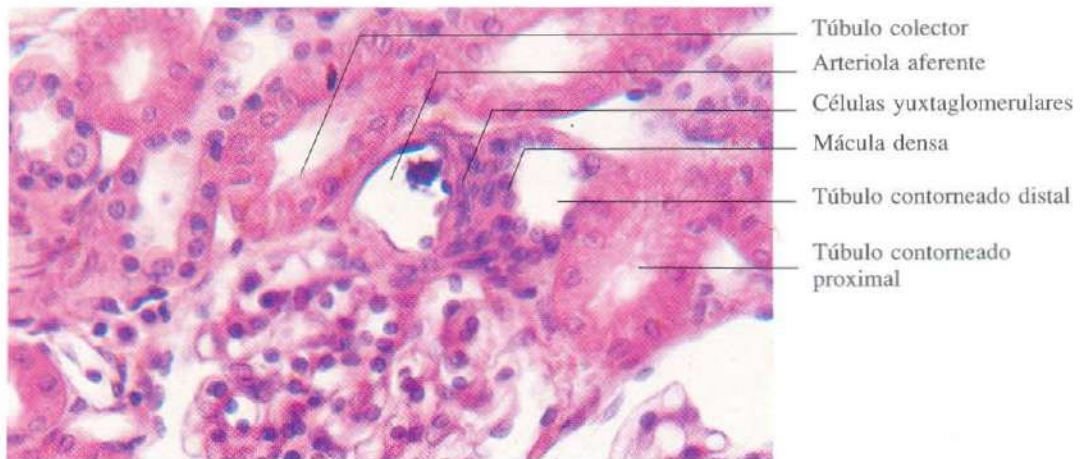
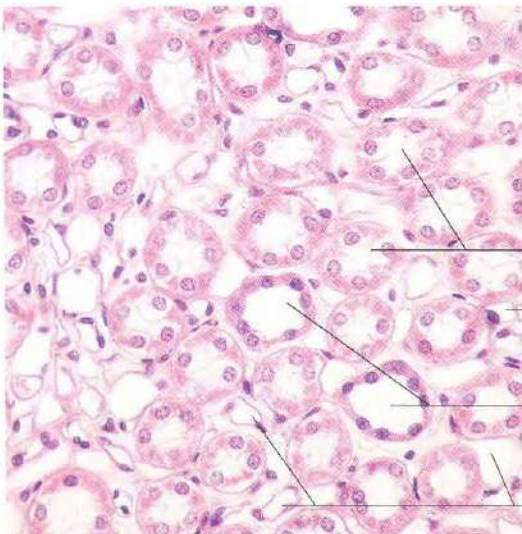
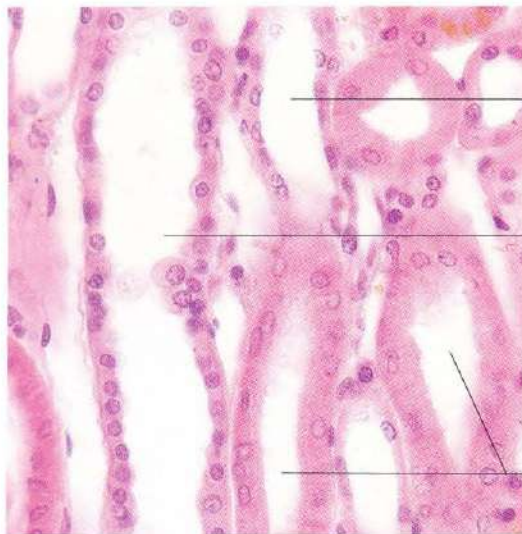


Fig. 14-6. Parte de la **corteza renal** mostrando el polo vascular con el aparato yuxtaglomerular y los túbulos colectores. H & E. x400.



- Túbulos colectores
- Capilar
- Segmento grueso ascendente del asa de Henle
- Segmento delgado ascendente del asa de Henle

Fig. 14-7. Sección transversal de la parte externa de la **médula renal**. Nótese que todos los túbulos y capilares aparecen seccionados transversalmente. H & E. x275.



- Túbulo contorneado distal
- Túbulo colector
- Túbulos contorneados proximales

Fig. 14-8. Corteza renal mostrando túbulos colectores y contorneados. H & E. x375.

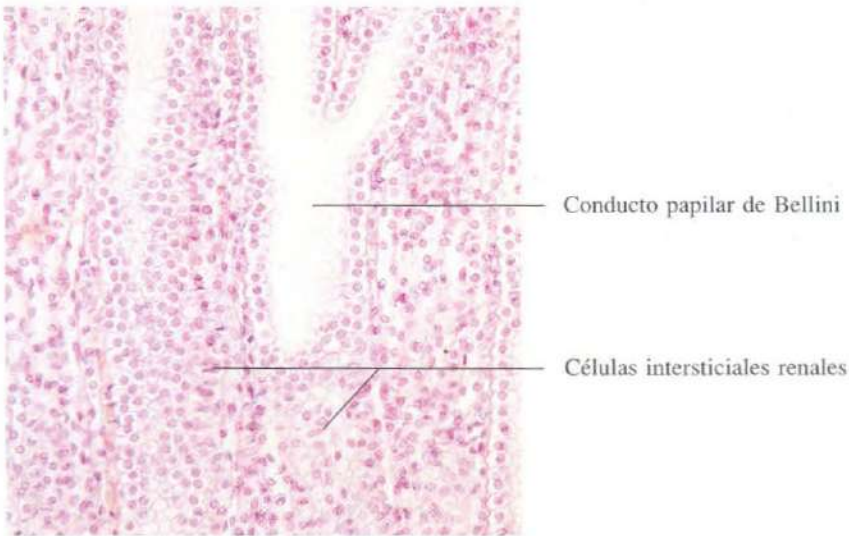


Fig. 14-9. Sección longitudinal de la **médula renal**, justo por encima de la papila renal, mostrando el aspecto característico de las células intersticiales renales, cuyos núcleos se disponen a modo de “travesaños de una escalera”. H & E. x190.

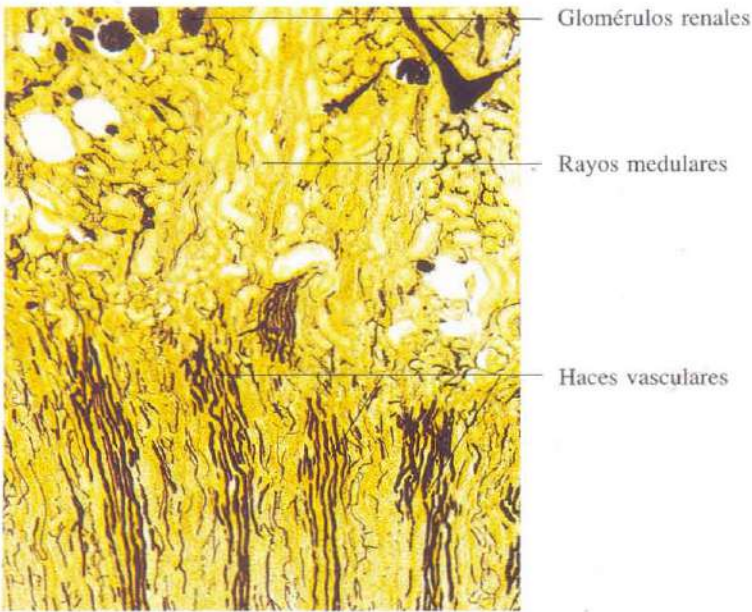


Fig. 14-10. Riñón en el que la arteria renal fue inyectada con tinta china en el animal vivo, antes de la preparación del material. x45.

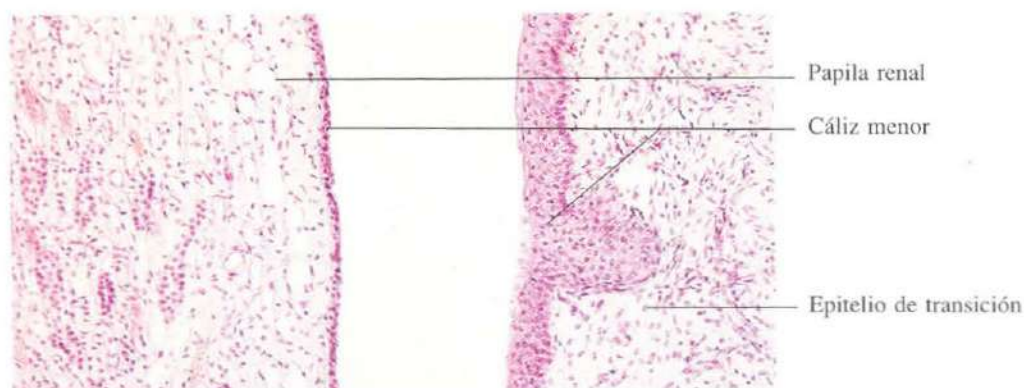


Fig. 14-11. Sección de la papila y de un cáliz menor asociado a ella. H & E. x110.

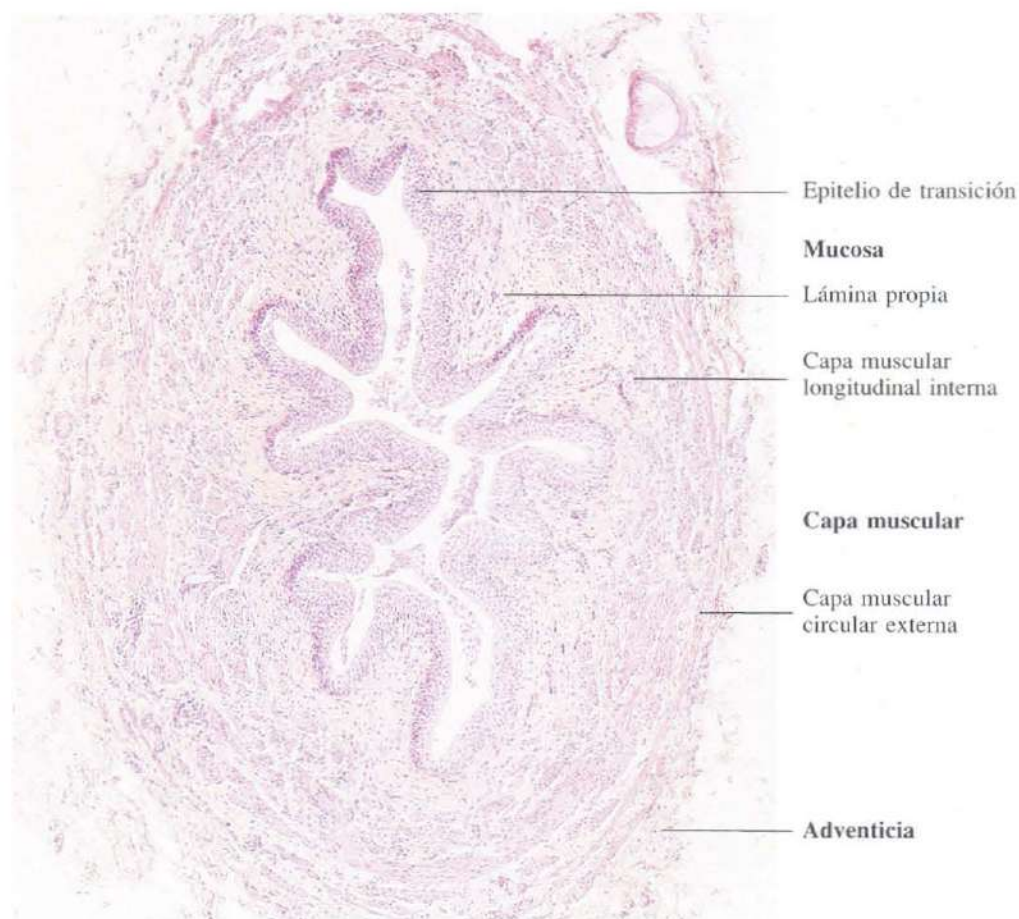


Fig. 14-12. Sección transversal de la porción superior del uréter en la que se observan todas sus capas. H & E. x60.

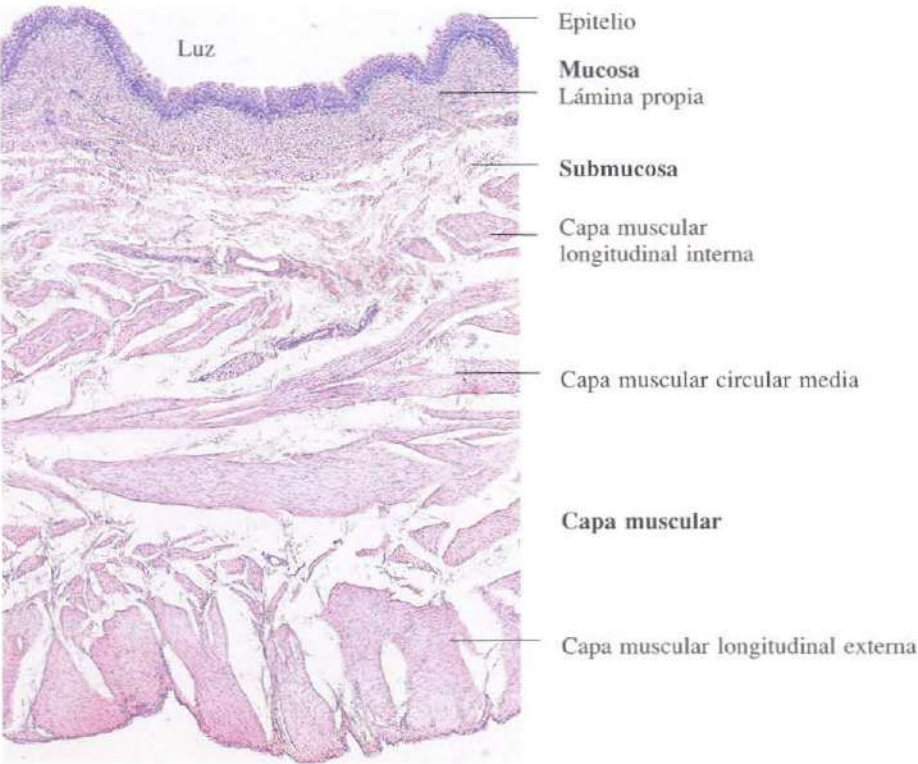


Fig. 14-13. Vejiga urinaria de gato vista en sección transversal. Se observa la gruesa capa muscular. H & E. x75.

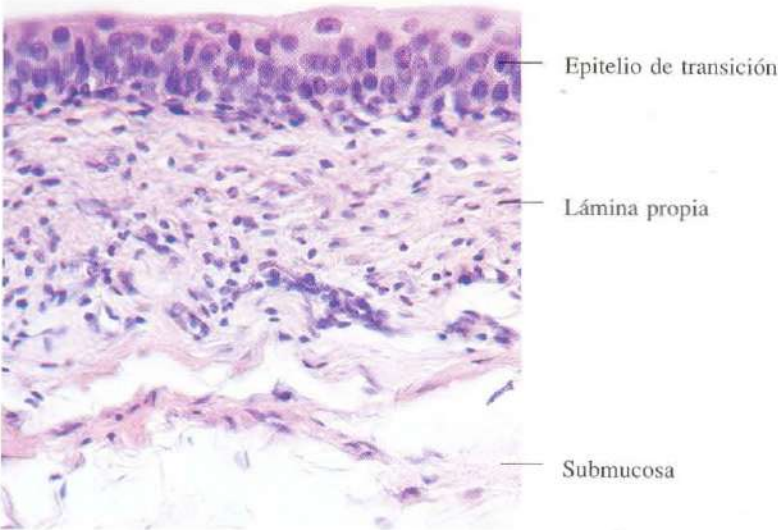


Fig. 14-14. Mucosa de la vejiga urinaria. H & E. x275.

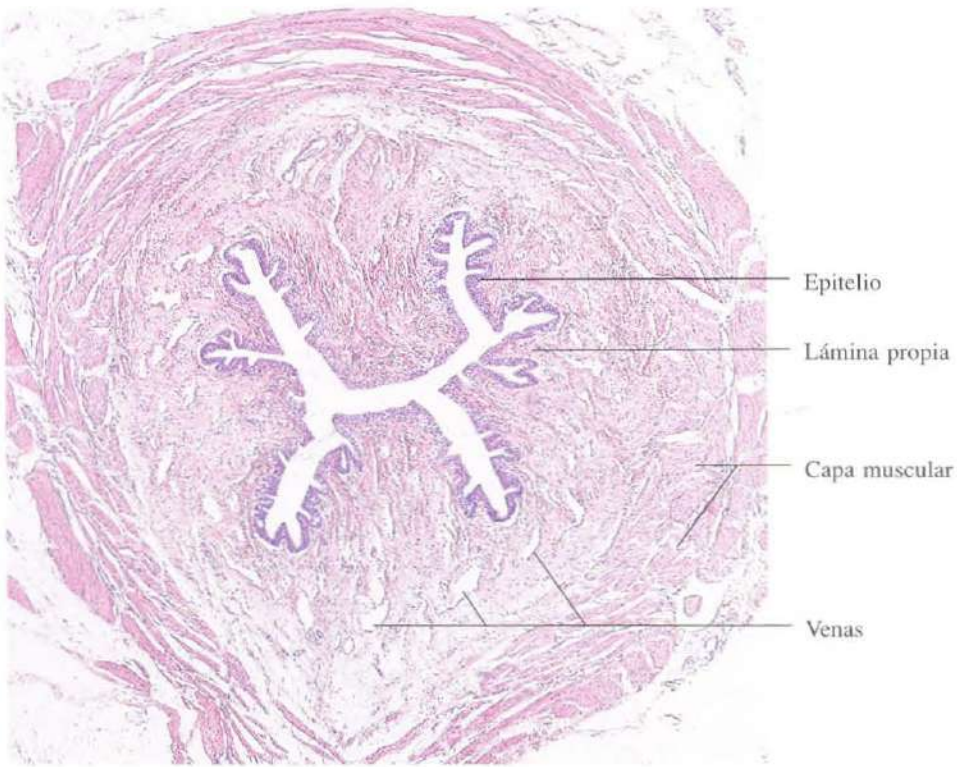


Fig. 14-15. Sección transversal de la **uretra femenina**. En la lámina propia se observa un plexo venoso muy desarrollado. H & E. x45.

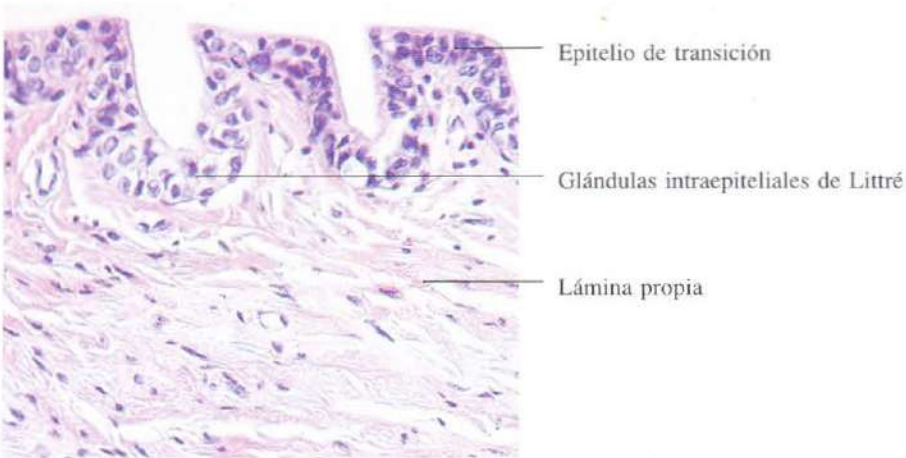

Fig. 14-16. Vista a mayor aumento de la mucosa de la **uretra femenina**. En el epitelio se observan las glándulas intraepiteliales de Littre. H & E. x410.

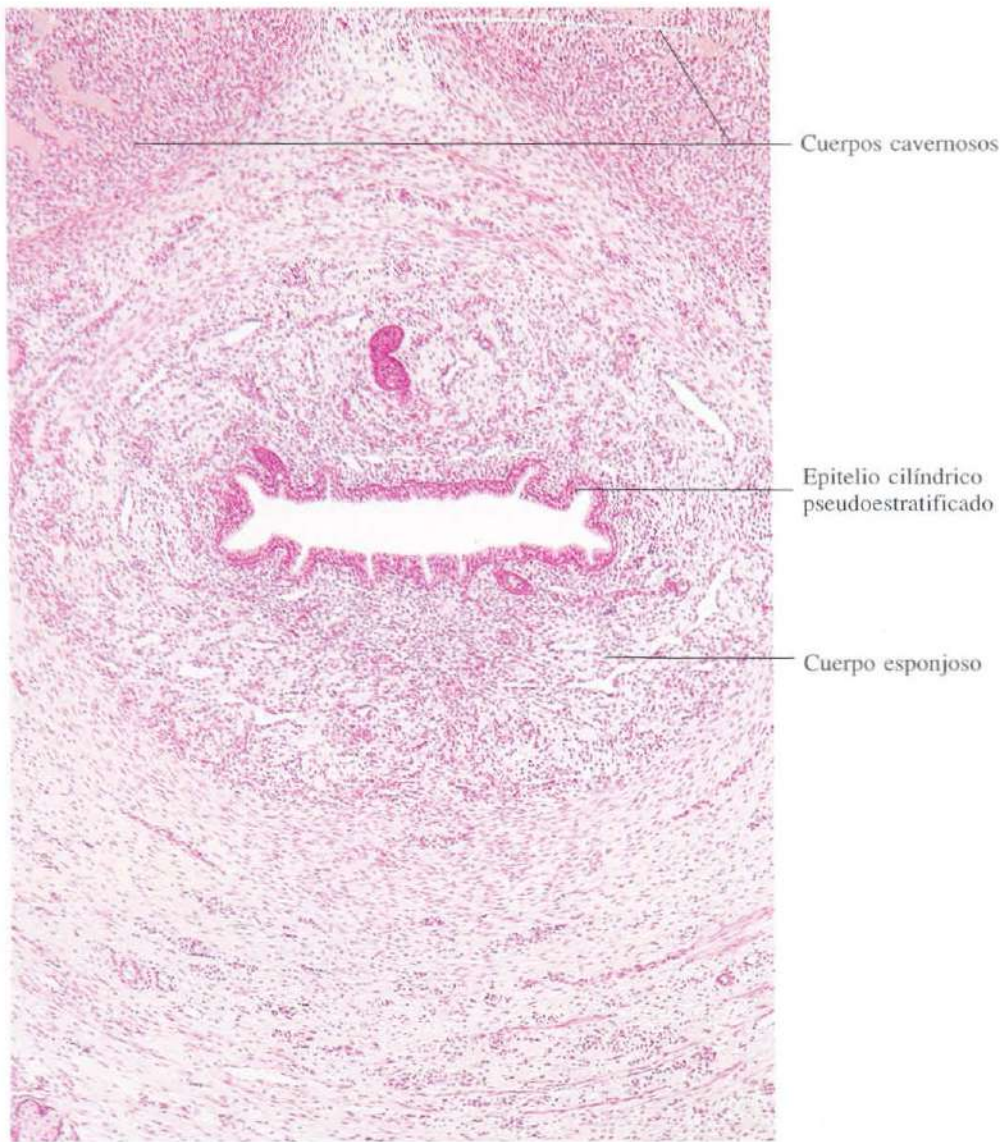

Fig. 14-17. Sección transversal del **cuerpo esponjoso** de la uretra masculina. H & E. x65.

Glándulas endocrinas

Las glándulas endocrinas o de secreción interna carecen de conductos y eliminan las sustancias directamente a los vasos sanguíneos. El sistema endocrino agrupa no sólo glándulas anatómicamente bien individualizadas, como hipófisis, tiroides, paratiroides, páncreas endocrino, epífisis y suprarrenal, sino a numerosas células endocrinas distribuidas en el espesor de los epitelios de revestimiento o en el interior de órganos diversos como el riñón (aparato yuxtaglomerular), testículo (células de Leydig), ovario (cuerpo lúteo) e incluso determinadas neuronas del hipotálamo.

Aunque la secreción de algunas glándulas se regula automáticamente cuando en el plasma

se alcanza una determinada concentración de las sustancias liberadas por su secreción, la mayoría de las glándulas endocrinas están bajo el control de las hormonas hipofisarias. No obstante, la hipófisis no es el órgano supremo del gobierno endocrino porque ella misma está bajo el control del hipotálamo. Es precisamente a este nivel donde se produce la integración de los estímulos que van a determinar la secreción. La naturaleza de la misma será informada por los factores liberadores o inhibidores, secretados por las propias células nerviosas, que alcanzan la hipófisis a través de un sistema vascular especial: el sistema porta hipofisario.

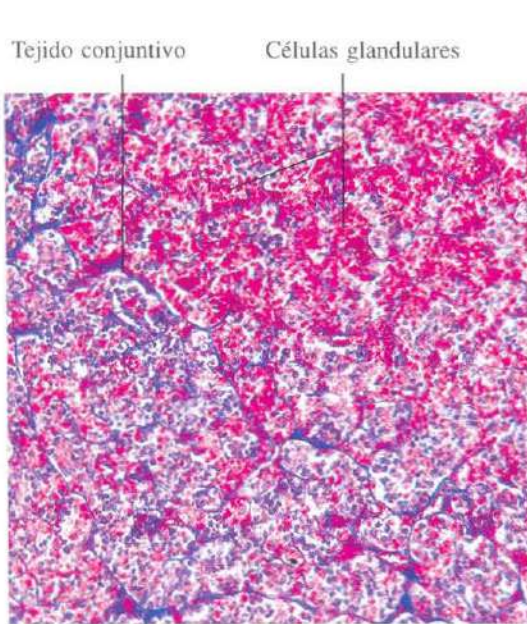


Fig. 15-1. Vista a pequeños aumentos de la **parte distal de la hipófisis** mostrando la estructura histológica general de una glándula endocrina. Azán. x65.

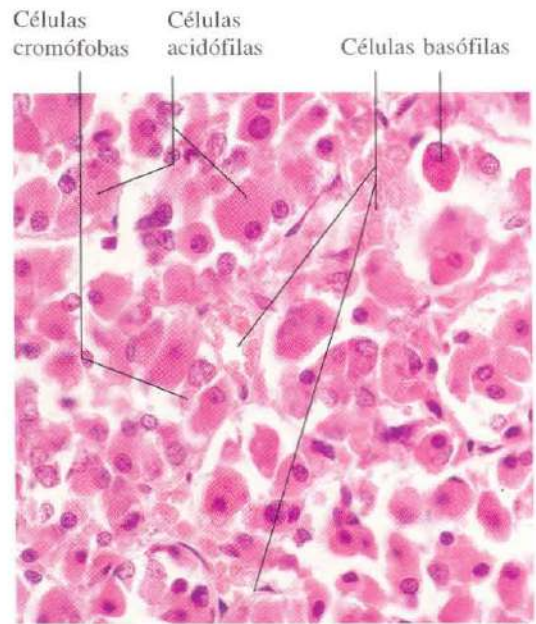


Fig. 15-2. Vista a mayor aumento de la **parte distal de la hipófisis** mostrando la distinción entre células basófilas, acidófilas y cromóforas. H & E. x440.

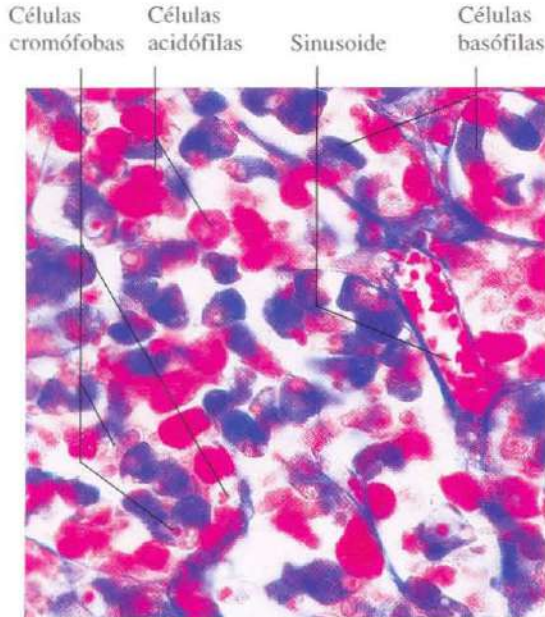


Fig. 15-3. Utilizando esta tinción tricrómica se aprecia una distinción más marcada entre los tipos celulares basófilos y acidófilos de la **parte distal de la hipófisis**. Azán. x440.

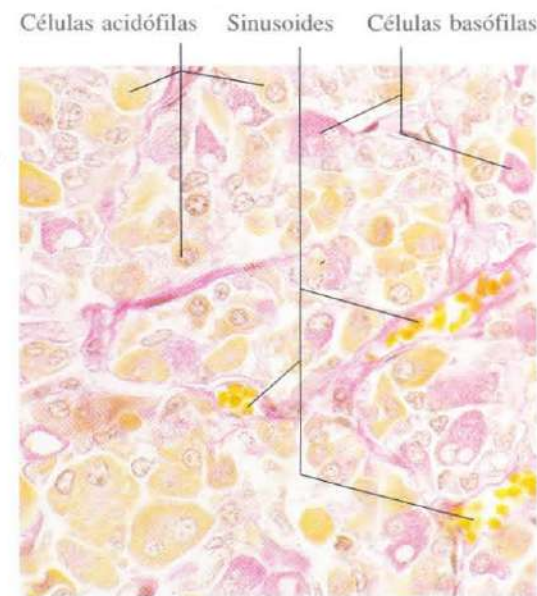


Fig. 15-4. Sección histológica de la **parte distal de la hipófisis** teñida con PAS y naranja G. Las células teñidas en naranja son las células acidófilas, mientras que las PAS positivas son las basófilas. x440.

Células glandulares

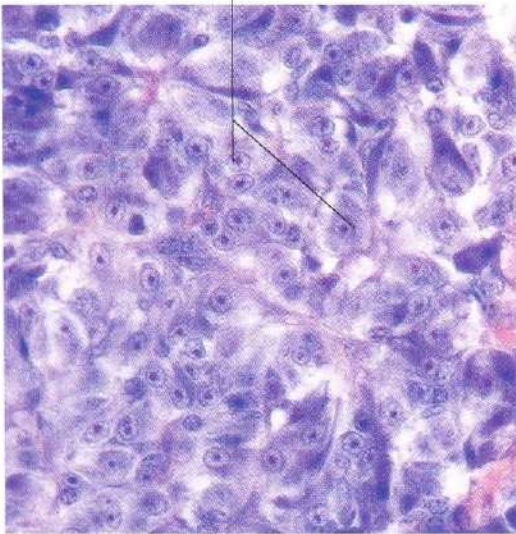


Fig. 15-5. Parte intermedia de la hipófisis. La única variedad de células que se observa en esta porción de la hipófisis muestra un número variable de gránulos citoplásmicos basófilos. Azán. x440.

Vénulas del sistema porta

Células parenquimatosas

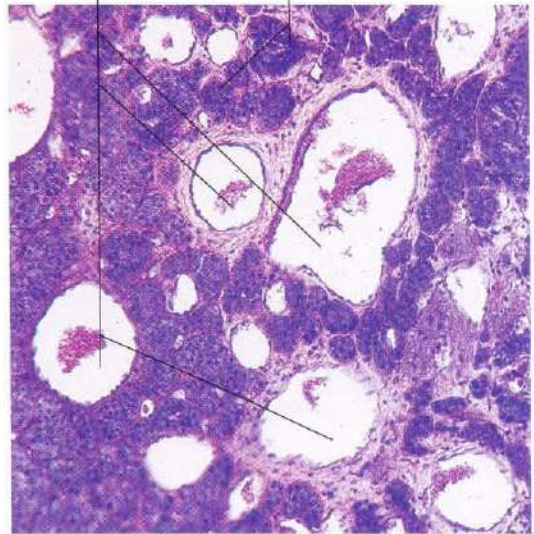
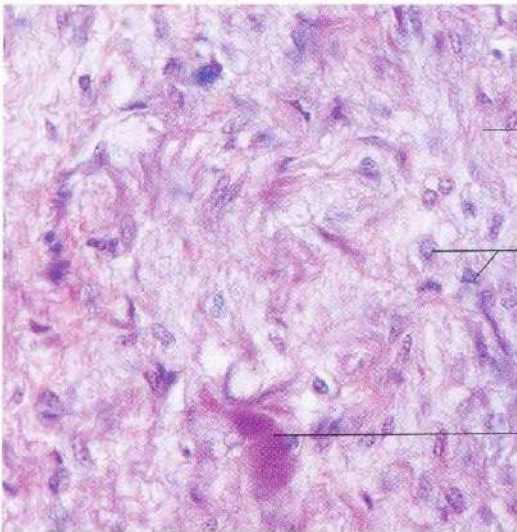


Fig. 15-6. Sección horizontal de la parte tuberal de la hipófisis. Se observan numerosas vénulas del sistema porta hipofisario seccionadas transversalmente. Entre ellas se encuentran las células que constituyen el parénquima de esta porción de la glándula. Azán. x110.



Fibras nerviosas

Pituicitos

Cuerpos de Herring

Fig. 15-7. Parte nerviosa de la hipófisis. Azán. x440.

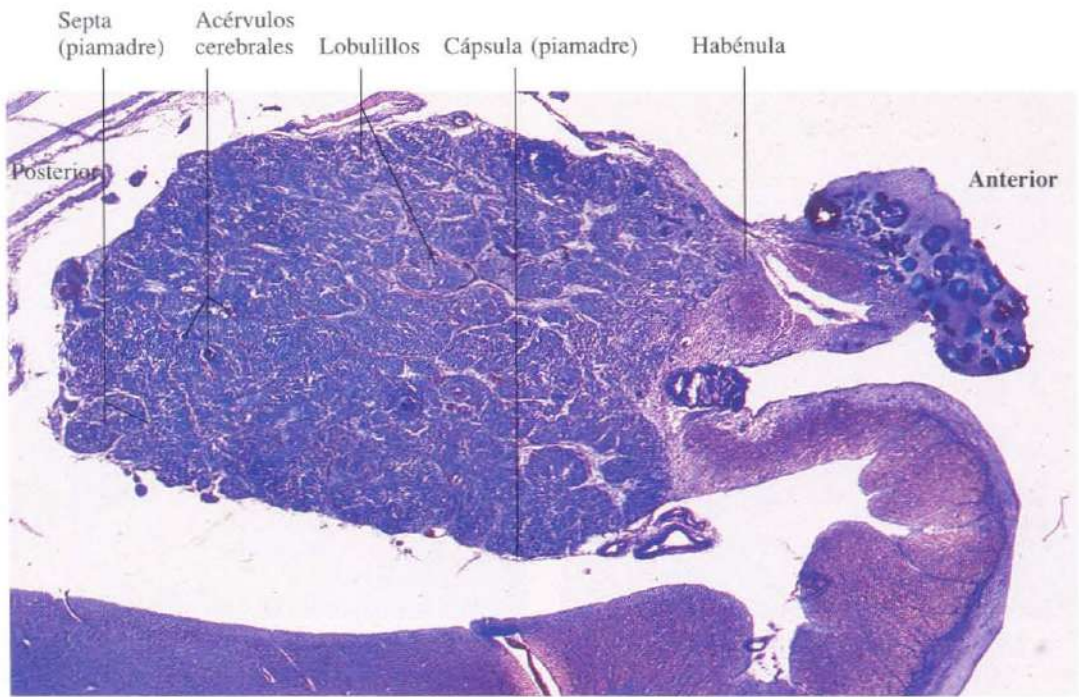


Fig. 15-8. Sección sagital completa de la **glándula pineal** o epífisis. Azul de toluidina. x19.

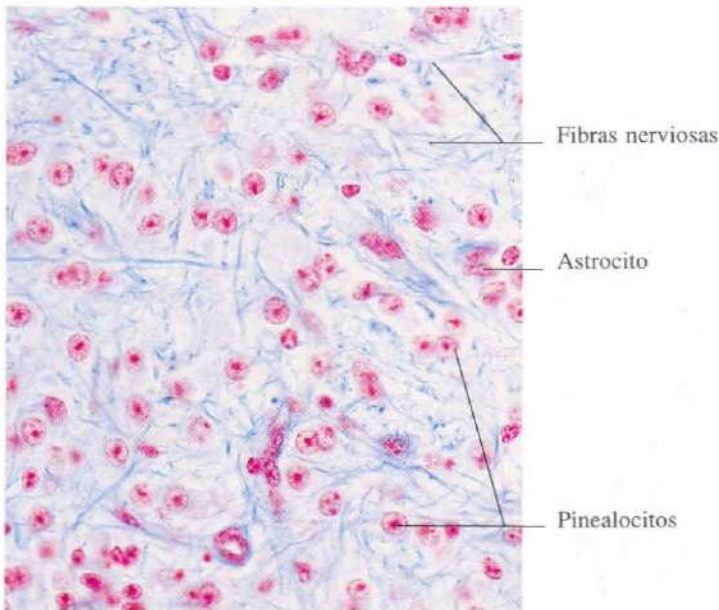


Fig. 15-9. Vista a gran aumento de la **glándula pineal**. Los astrocitos se distinguen de los pinealocitos por su núcleo más aplanado. Azán. x440.

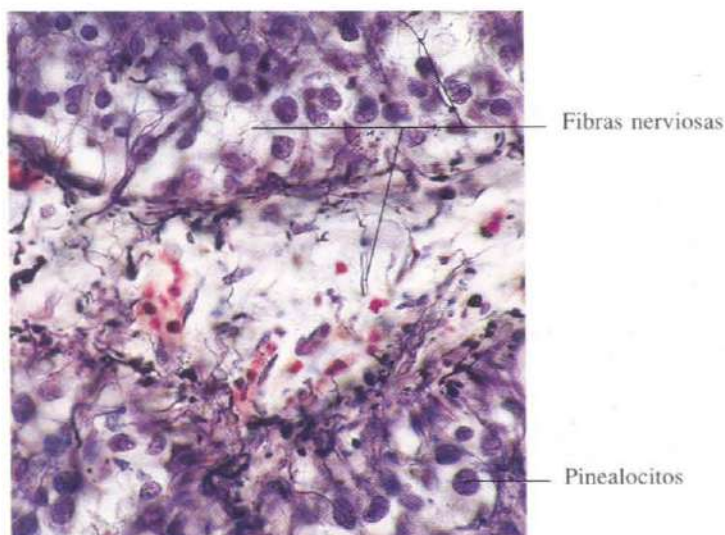


Fig. 15-10. Parte de la glándula pineal teñida específicamente para la demostración de fibras nerviosas. Tinción de Bodian. x440.

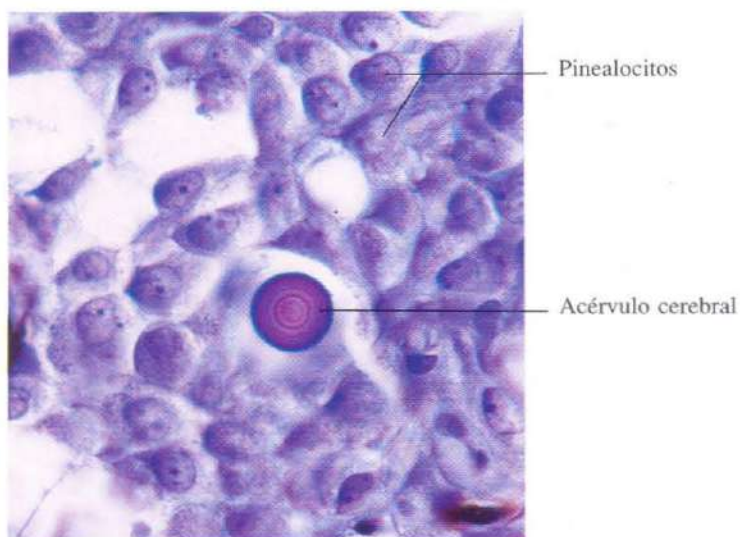


Fig. 15-11. Parte de la glándula pineal mostrando una concreción de arena cerebral. Azul de toluidina. x660.

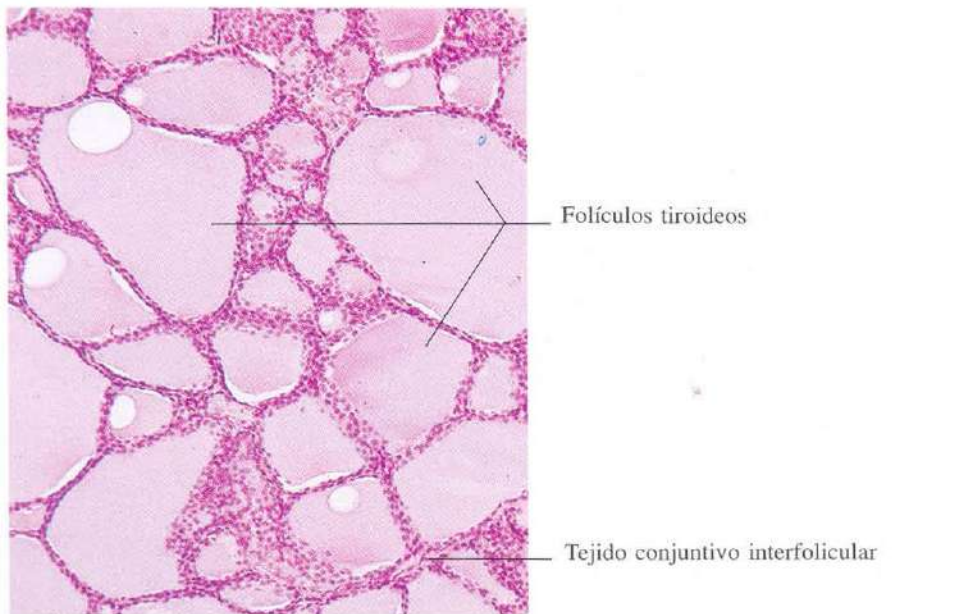


Fig. 15-12. Glándula tiroides mostrando los característicos folículos esféricos que muestran tamaños muy diversos dependiendo del plano de la sección. H & E. x110.

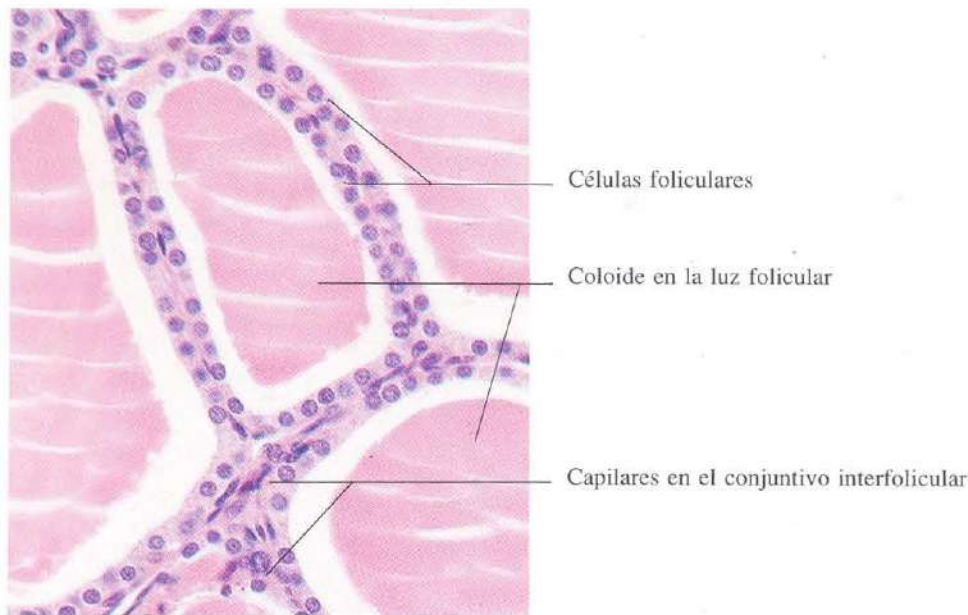
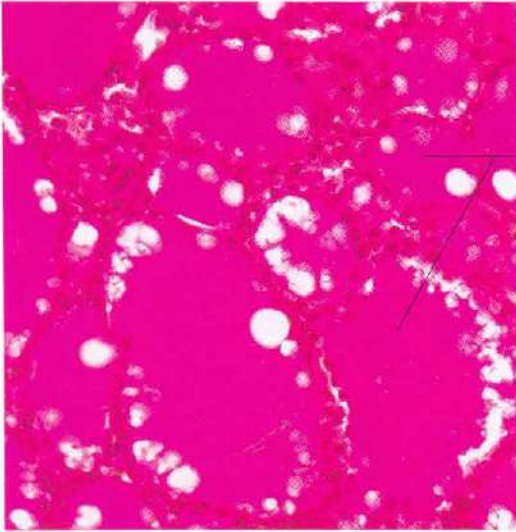


Fig. 15-13. Vista a mayor aumento de la glándula tiroides. Se observa que el tejido conjuntivo interfollicular es muy escaso. H & E. x440.



Coloide en los
folículos tiroideos

Fig. 15-14. Tiroides teñido con el método de PAS. El contenido de los folículos (coloide) es una glucoproteína que aparece intensamente teñida. x275.

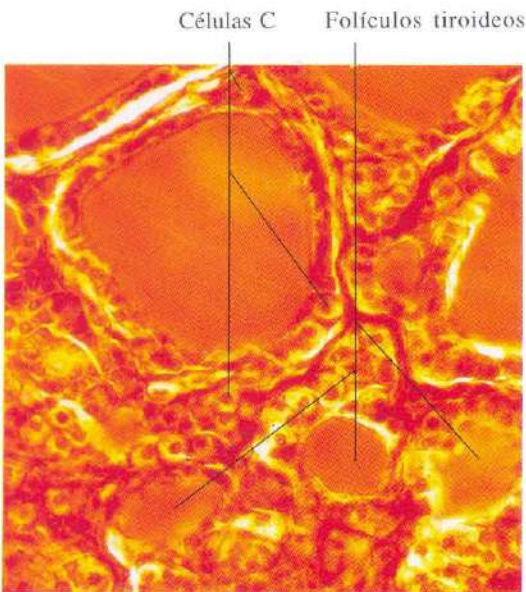


Fig. 15-15. Tinción específica para la demostración de células parafoliculares (células C) en la glándula tiroides. Nitrato de plata de Cajal. x340.

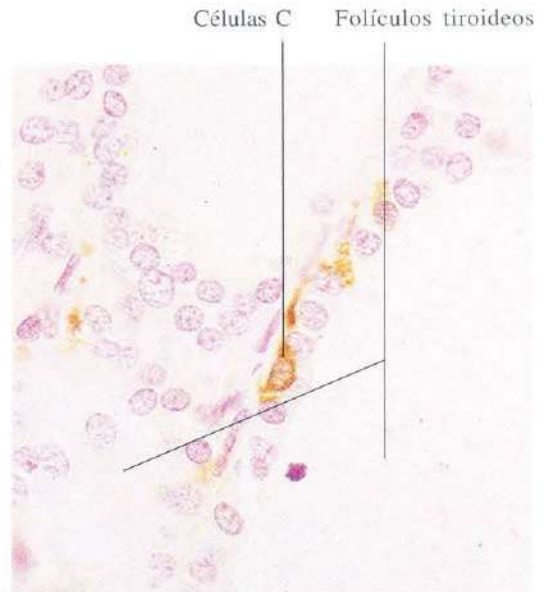


Fig. 15-16. Demostración inmunohistoquímica de las células C de la glándula tiroidea. x540.

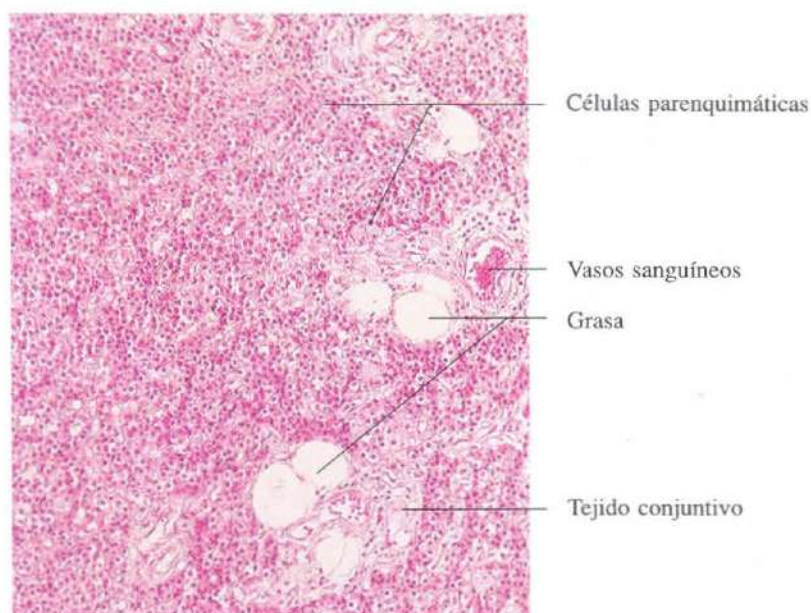


Fig. 15-17. Glándula paratiroides mostrando un extenso acúmulo celular con capilares y escaso tejido conjuntivo. En algunas zonas hay tejido adiposo. H & E. x135.

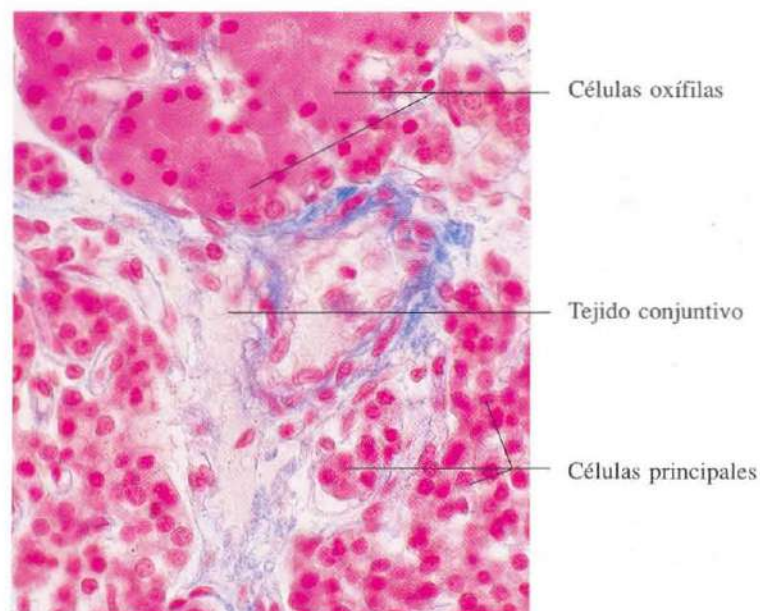


Fig. 15-18. Glándula paratiroides vista a mayor aumento mostrando un grupo de células oxífilas. Azán. x440.

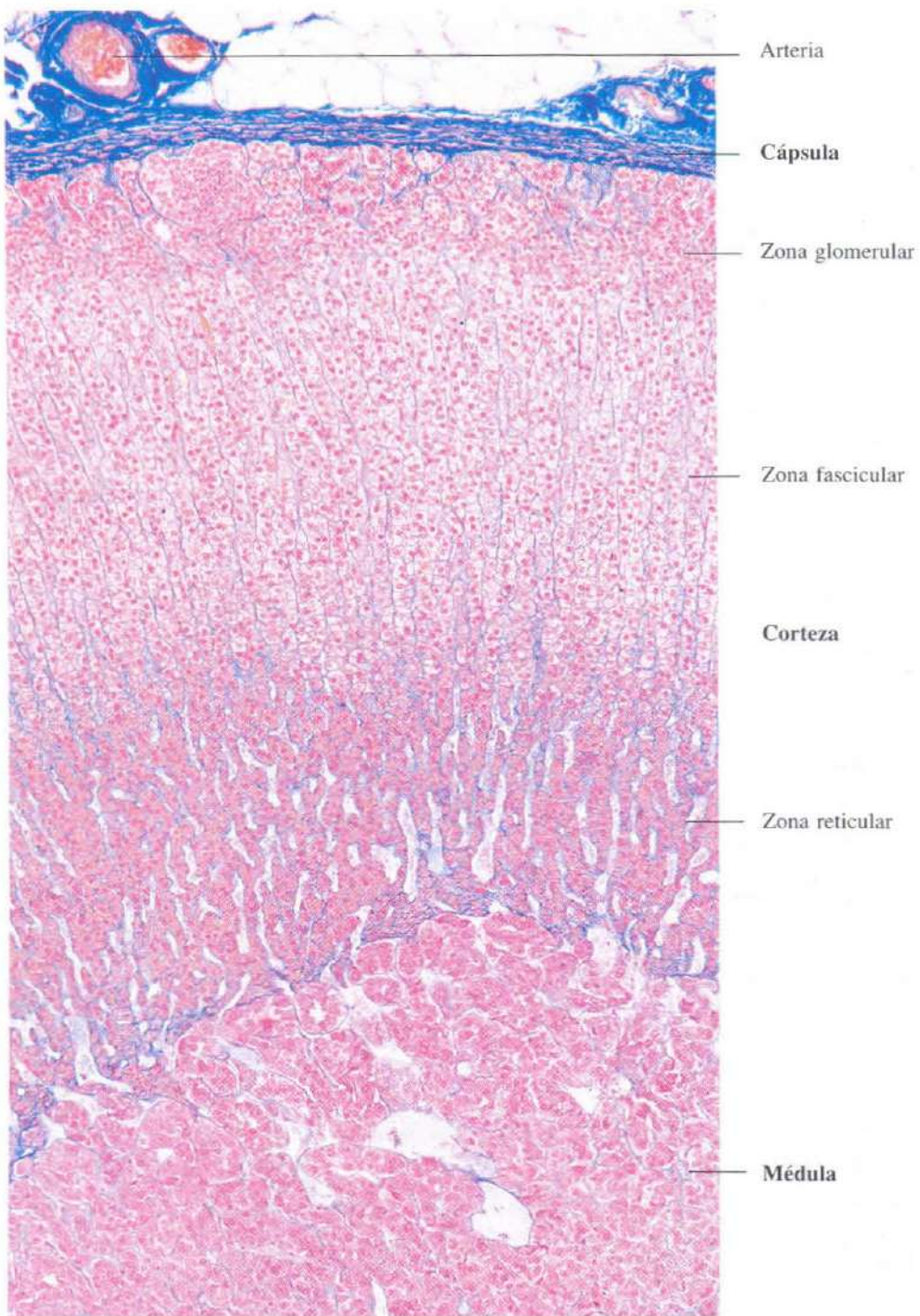


Fig. 15-19. Vista de la glándula suprarrenal a pequeño aumento mostrando todas sus capas. Azán. x110.

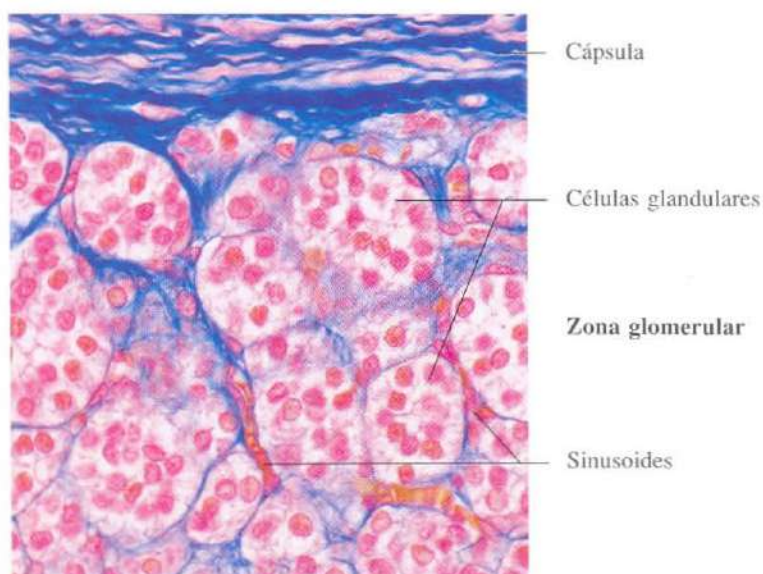


Fig. 15-20. Sección a nivel de la zona glomerular de la glándula suprarrenal. Azán. x440.

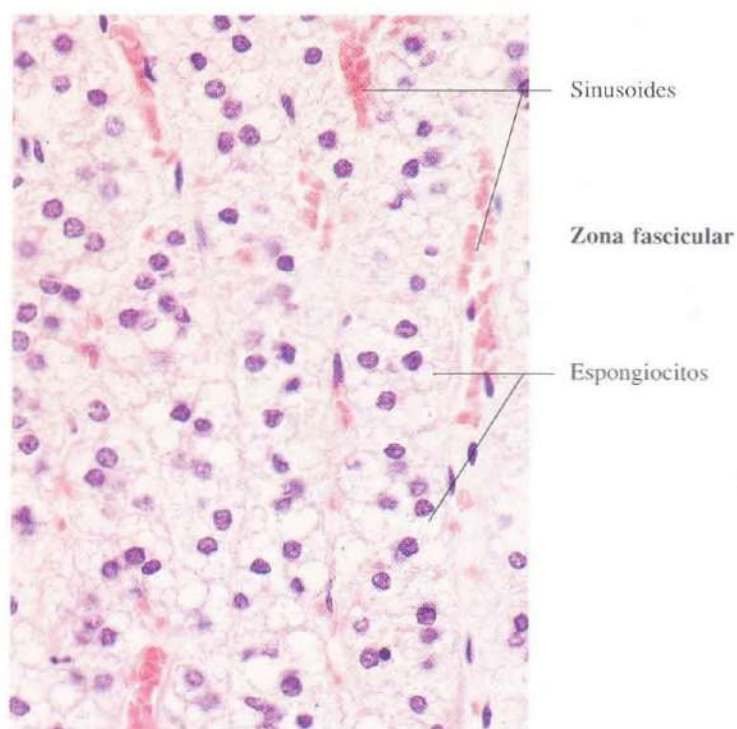


Fig. 15-21. Sección a nivel de la zona fascicular de la glándula suprarrenal. Las células glandulares de esta zona (espongiocitos) muestran grandes vacuolas que corresponden a numerosas inclusiones lipídicas que han sido extraídas durante la preparación del material. H & E. x440.

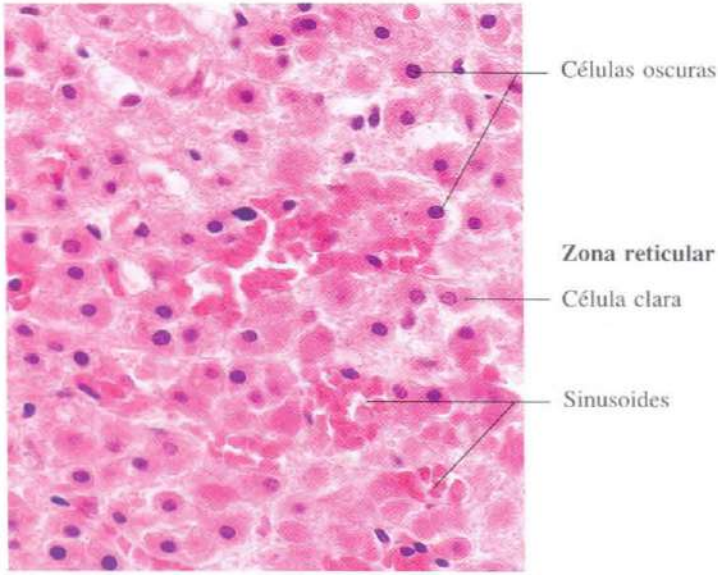


Fig. 15-22. Sección a nivel de la zona reticular de la glándula suprarrenal. H & E. x440.

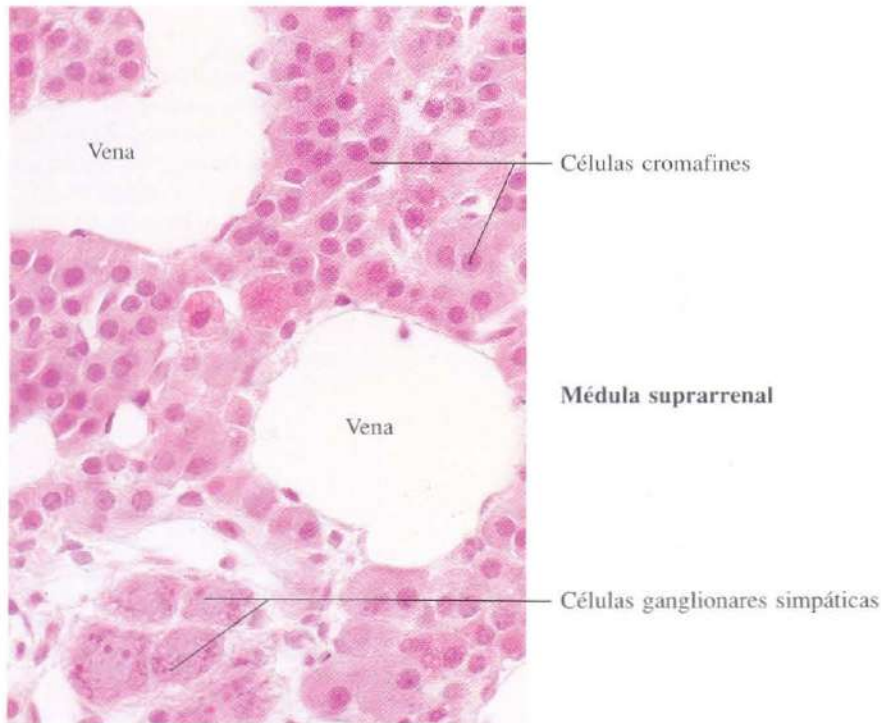


Fig. 15-23. Sección a nivel de la médula suprarrenal. Se observan células ligeramente basófilas, que corresponden a las células cromafines, y un grupo de células ganglionares del sistema simpático. Las venas aparecen muy dilatadas. H & E. x440.

Aparato genital

Tanto el aparato genital masculino como el femenino están constituidos por dos glándulas de secreción interna y externa: los testículos y ovarios, respectivamente, y unas formaciones tubulares conocidas como vías espermáticas en el varón, y vagina, útero y trompas en la mujer.

Las vías espermáticas conducen los espermatozoides desde el testículo al exterior, mientras que la vagina, útero y trompas están al servicio de la recogida de espermatozoides, fecundación y anidación.

En el hombre, una serie de glándulas dispuestas a lo largo de las vías espermáticas (próstata, vesículas seminales) aseguran con sus secreciones la supervivencia de los espermatozoides.

En la mujer, las glándulas de Bartolino de la vulva y las "glándulas" del cuello del útero favorecen, respectivamente, la lubricación vaginal y la progresión de los espermatozoides en el interior del aparato genital femenino.

En el testículo se producen diariamente millones de espermatozoides en el interior de los

tubos seminíferos y hormonas de diferente naturaleza, unas en las células de sostén de los tubos seminíferos y otras en las células intersticiales.

En el ovario cíclicamente, cada veintinueve días, se producen una serie de cambios que influyen sobre las restantes partes del aparato genital femenino. Durante los primeros catorce días del ciclo madura un folículo ovárico; en el día catorce, el folículo se rompe en la cavidad abdominal, el ovocito que estaba situado en su interior se libera y es atrapado por las fimbrias de la trompa uterina; en la trompa uterina tiene lugar la fertilización. En la zona ocupada en el ovario por el folículo se desarrolla el cuerpo amarillo, sus células elaboran una hormona, progesterona, que actúa sobre la capa interna del útero (endometrio), produciendo cambios secretores en sus células que favorecen la anidación del huevo.

Tanto los testículos como los ovarios están bajo la dependencia de secreciones hormonales hipotalámicas e hipofisarias.

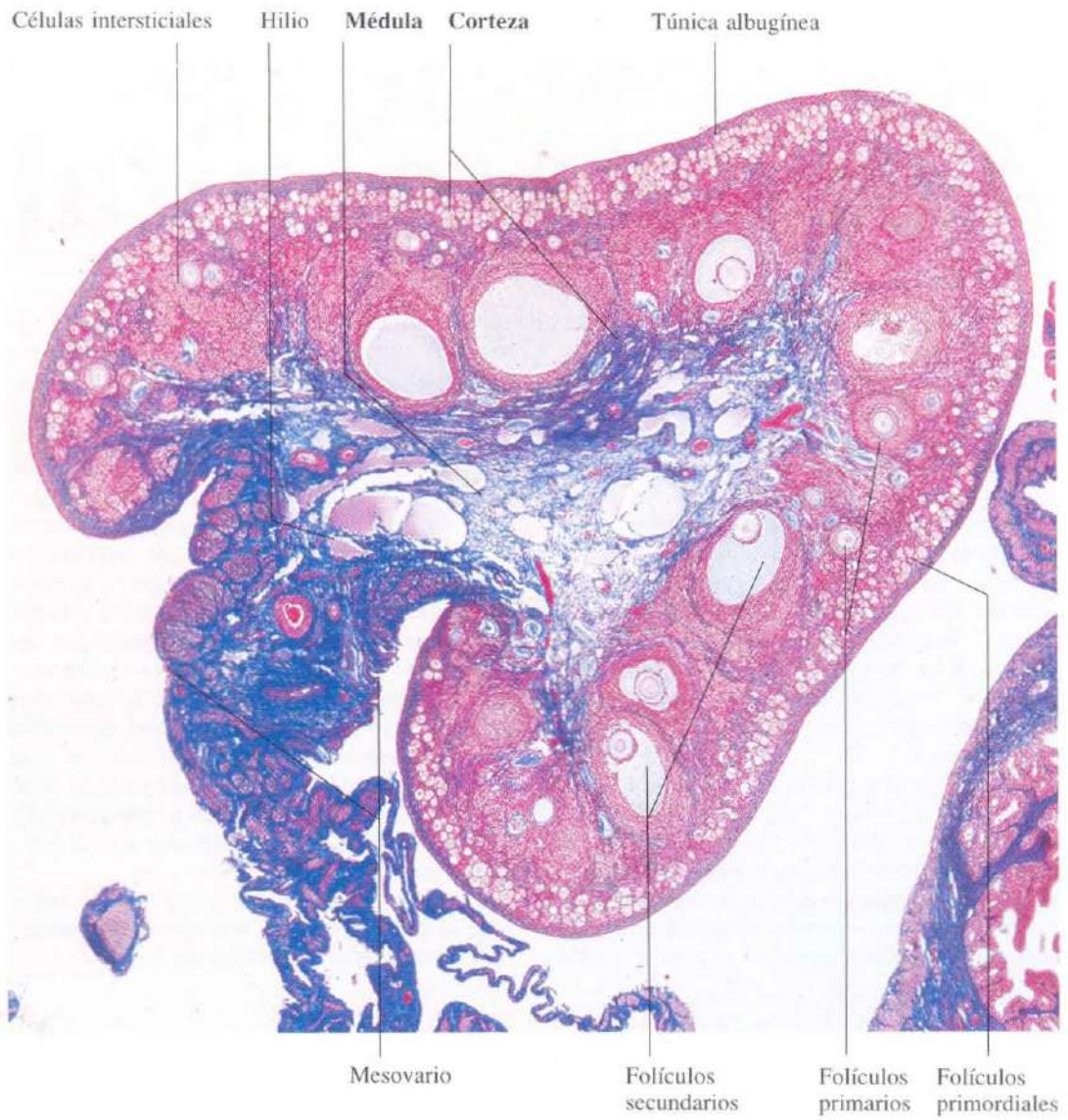


Fig. 16-1. Ovario de gato seccionado transversalmente mostrando las diferencias en el tamaño de los folículos. Azán. x29.

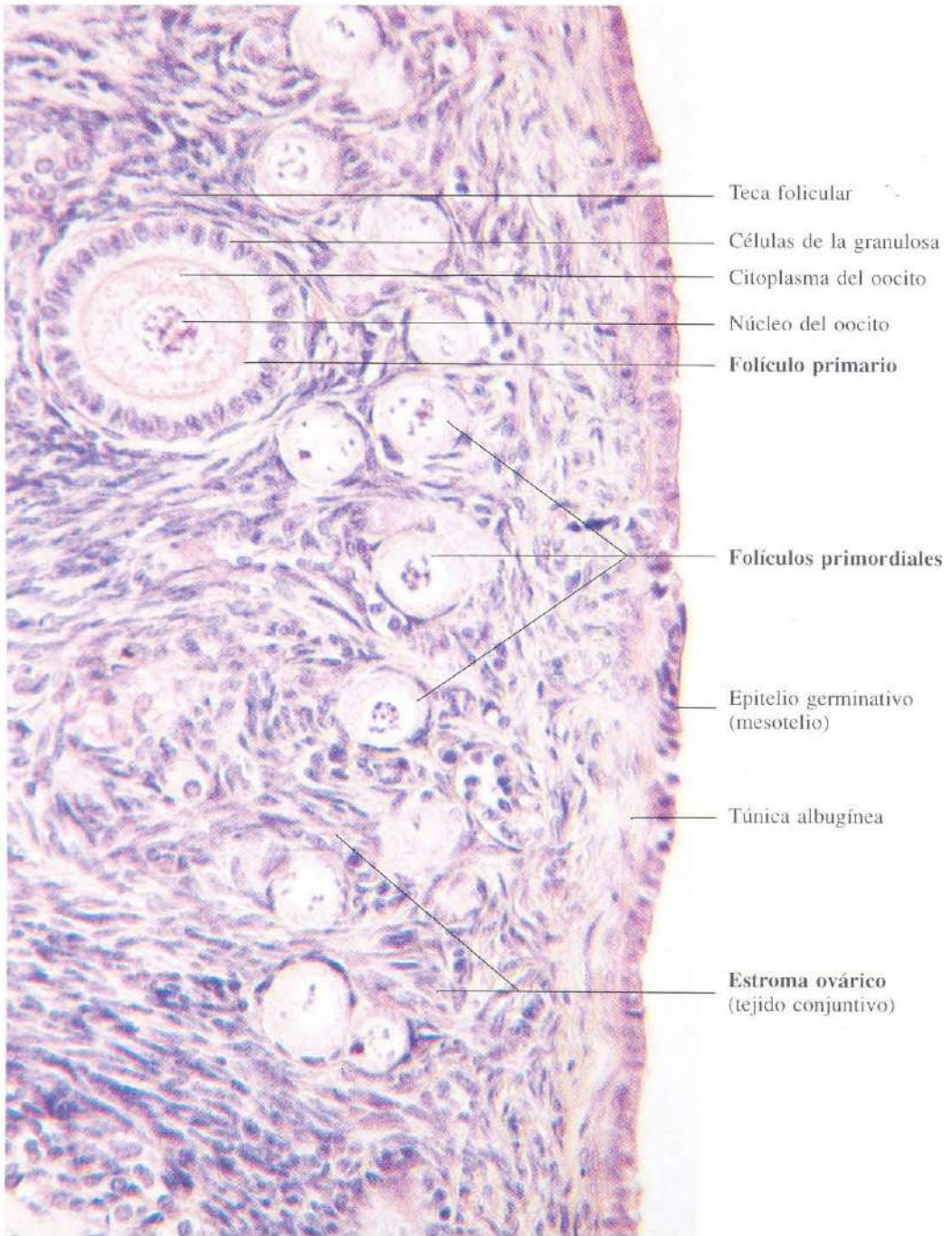


Fig. 16-2. Parte superficial del ovario mostrando diferentes grados de desarrollo de los folículos y su localización. H & E. x400.

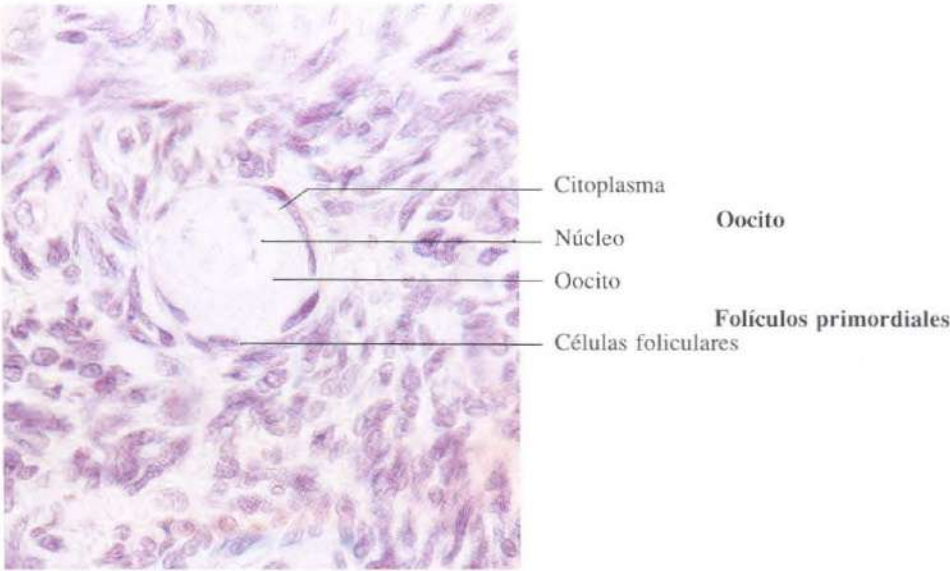


Fig. 16-3. Folículo primordial en la corteza del ovario. El oocito aparece rodeado por una única capa de células foliculares aplanadas. H & E. x680.

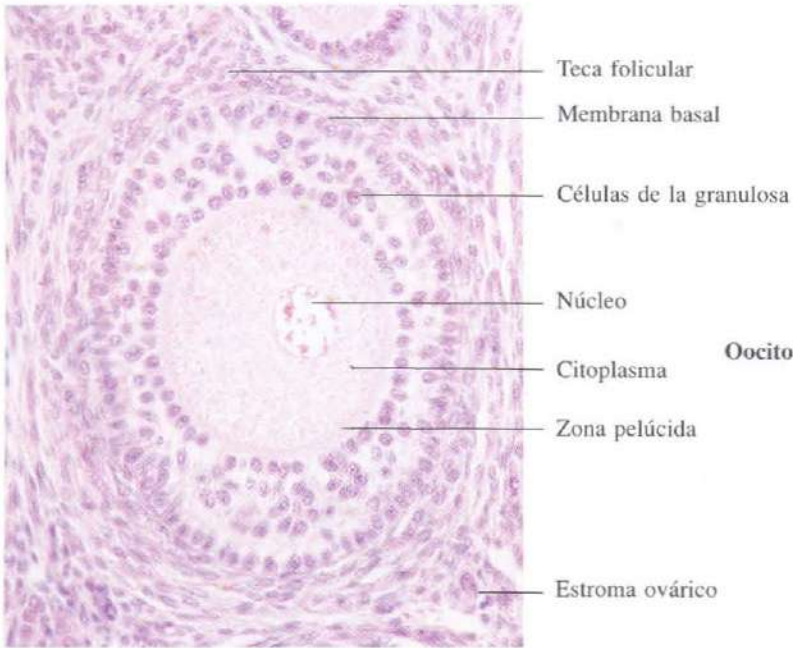


Fig. 16-4. Folículo primario en la corteza del ovario. Hay varias capas de células foliculares formando la granulosa. H & E. x275.

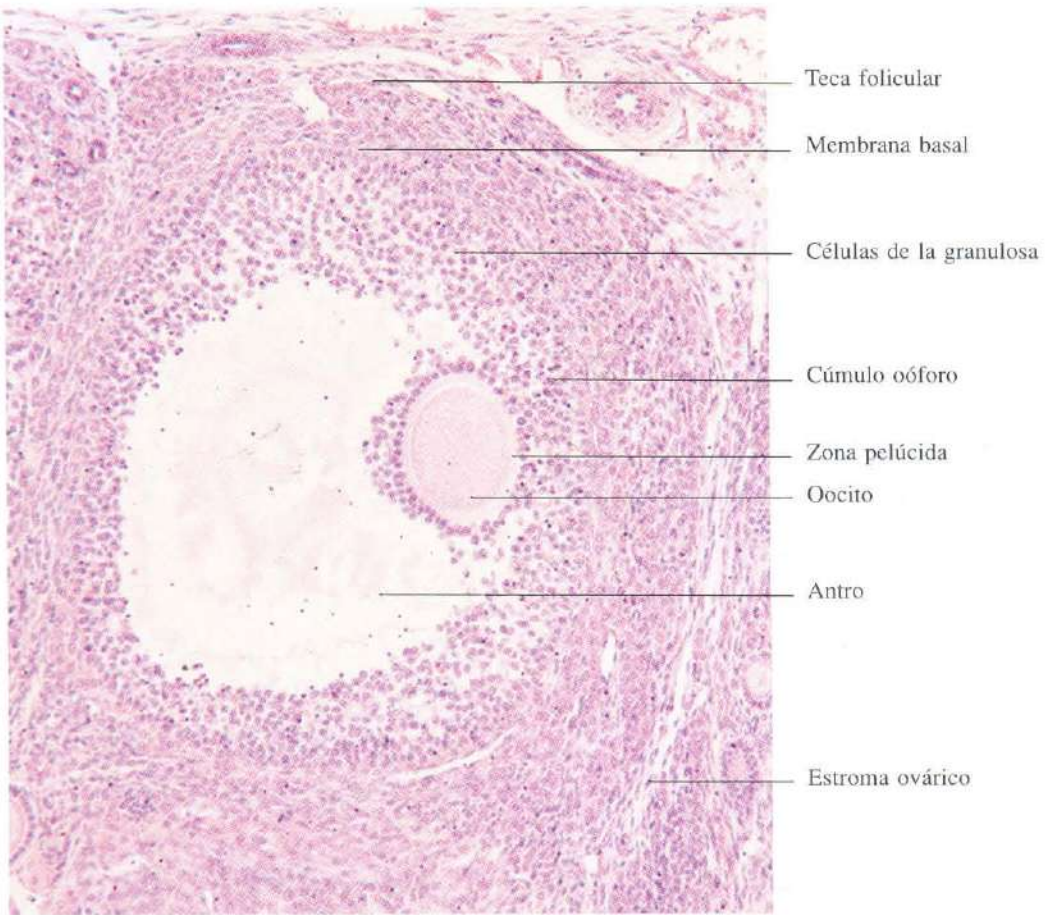


Fig. 16-5. Folículo secundario del ovario. Se ha desarrollado el antro folicular entre las células de la granulosa. H & E. x150.

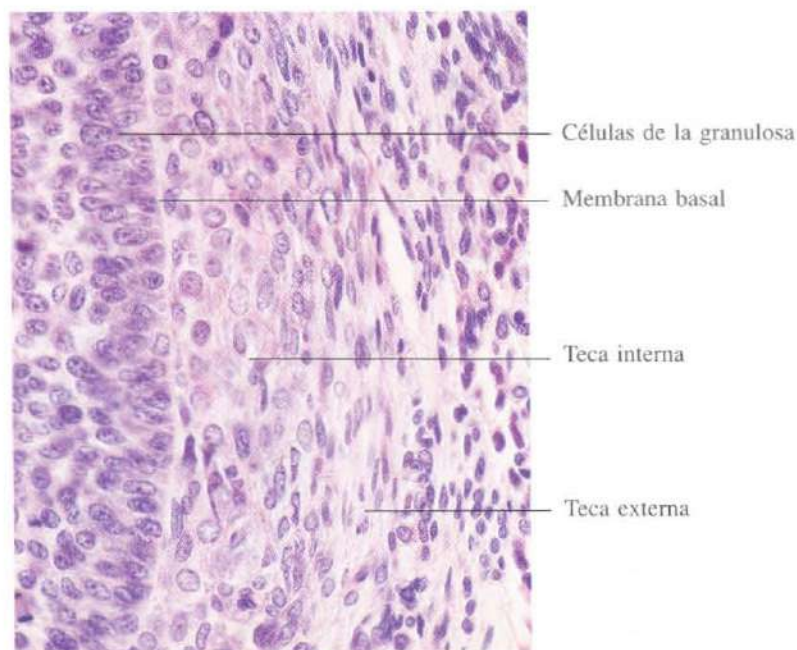


Fig. 16-6. Sección de la pared de un folículo secundario. H & E. x440.

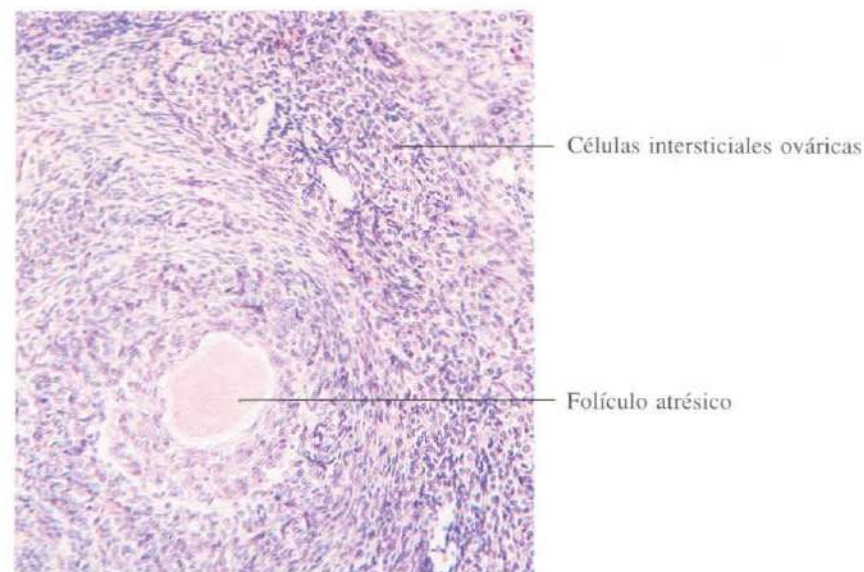


Fig. 16-7. Parte del ovario mostrando un folículo atrésico y células intersticiales en el estroma ovárico. H & E. x135.

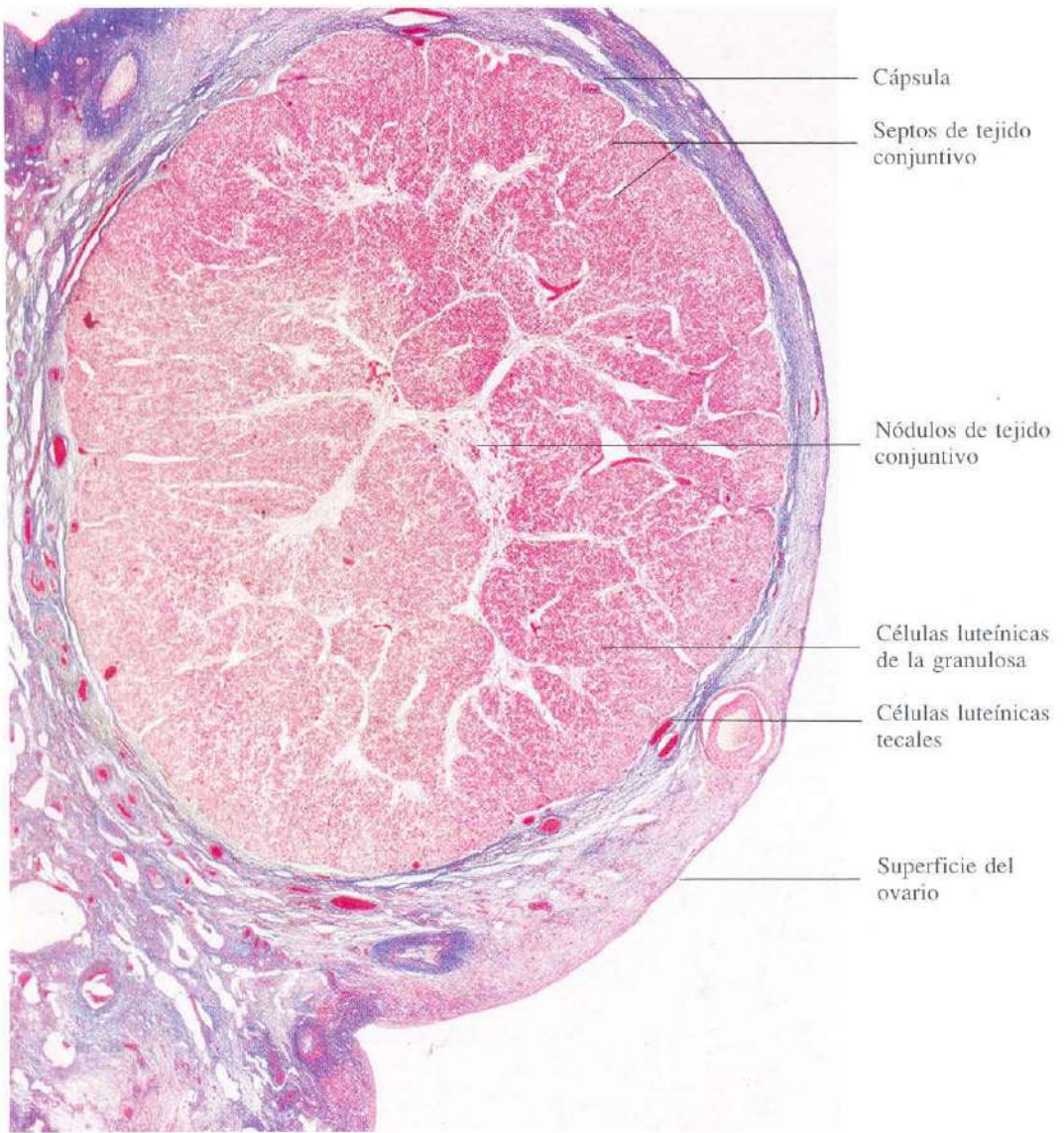


Fig. 16-8. Cuerpo lúteo del ovario localizado inmediatamente debajo de la superficie ovárica. Azán. x13.

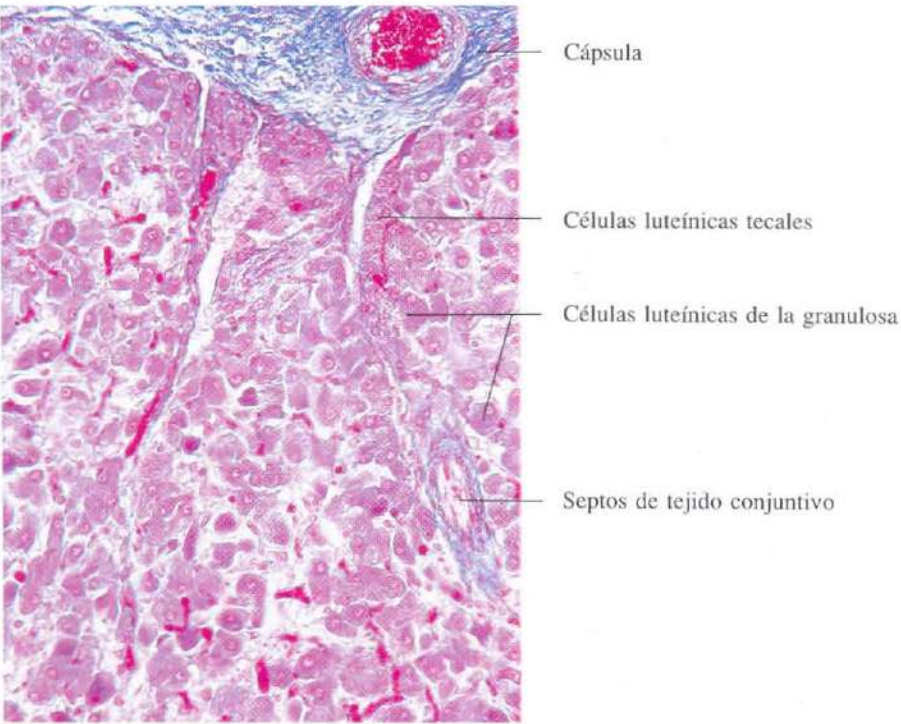


Fig. 16-9. Detalle de la periferia de un **corpo lúteo** mostrando los dos tipos de células luteínicas. H & E. $\times 135$.

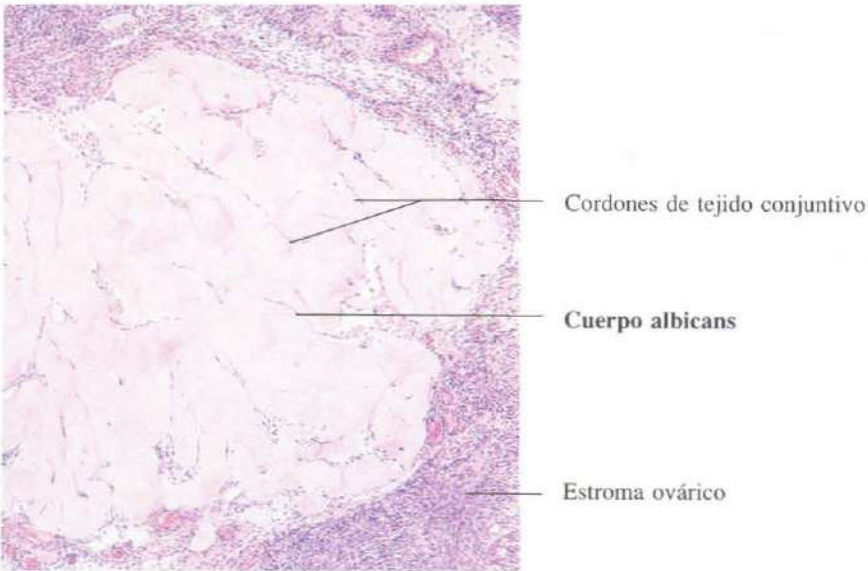


Fig. 16-10. Parte de un **corpo albicans**. H & E. $\times 65$.

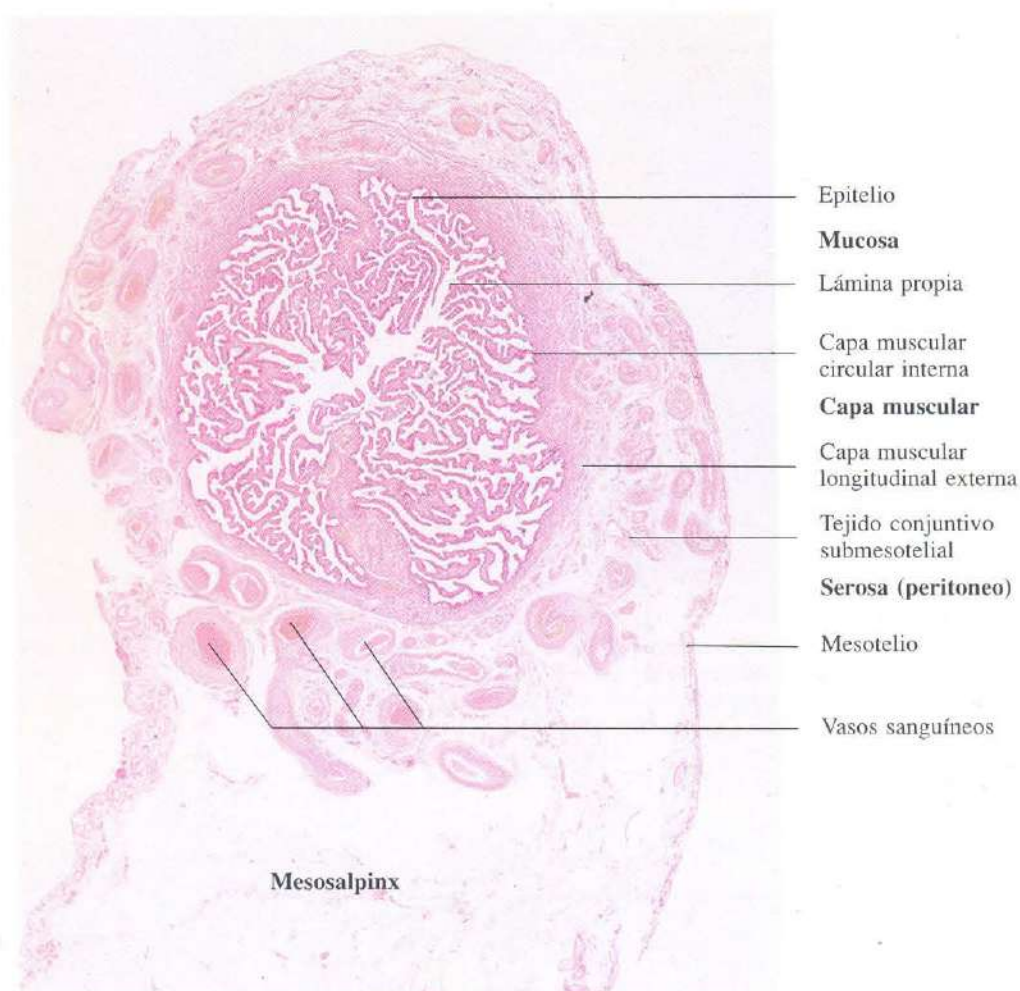

Fig. 16-11. Sección transversal de la **trompa uterina** o **trompa de Fallopio** a nivel de la **ampolla**. La luz ampular ofrece un aspecto de "laberinto", debido al gran número de repliegues de la mucosa. H & E. x14.

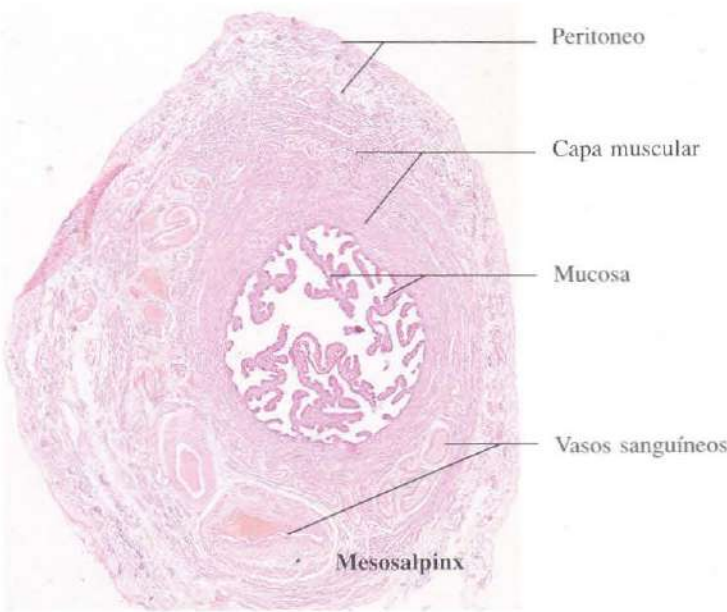


Fig. 16-12. Sección transversal de la **trompa uterina** a nivel del **istmo**. La luz es mucho menor que a nivel de la ampolla, la mucosa presenta un menor número de pliegues y la capa muscular es más gruesa. H & E. x18.

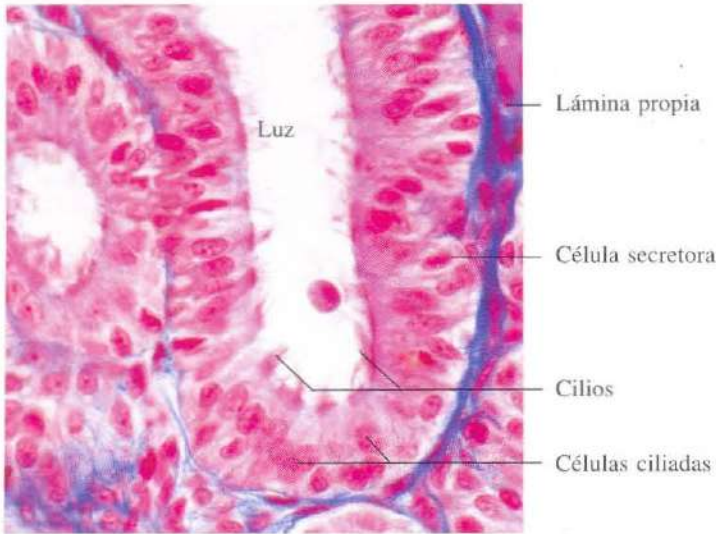


Fig. 16-13. Vista a mayor aumento de la **mucosa de la trompa de Fallopio**. El epitelio es cilíndrico pseudoestratificado con células secretoras. Azán. x440.

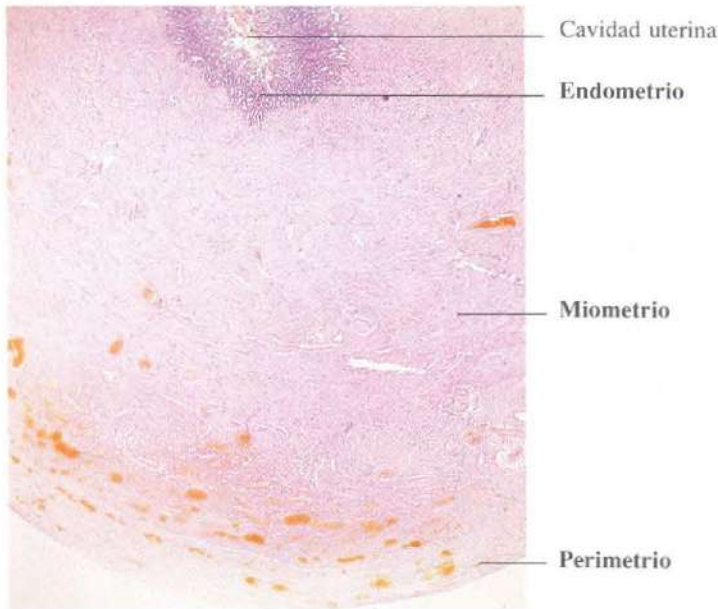


Fig. 16-14. Pared del útero mostrando la neta distinción entre sus tres capas: endometrio, miometrio y perimetrio. H & E. x5.

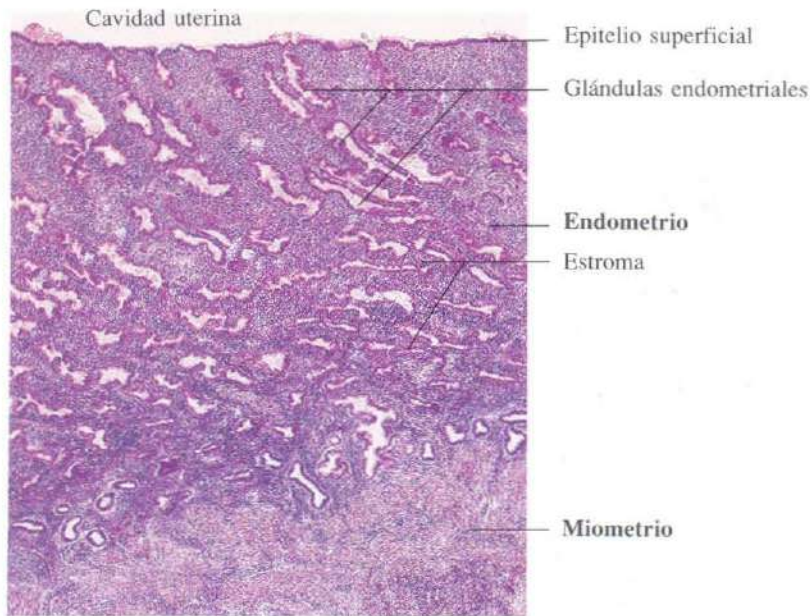


Fig. 16-15. Mucosa endometrial del útero mostrando glándulas endometriales de curso contorneado (fase proliferativa). H & E. x35.

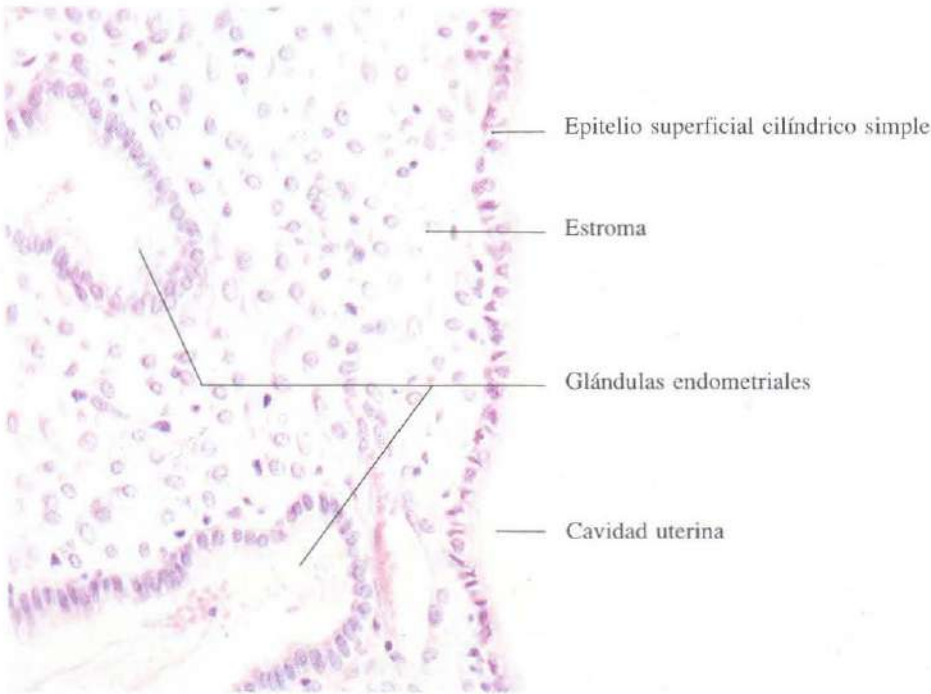


Fig. 16-16. Detalle del **endometrio** mostrando el epitelio de revestimiento superficial y el de las glándulas que, en ambos casos, es cilíndrico simple con algunas células ciliadas. H & E. x275.

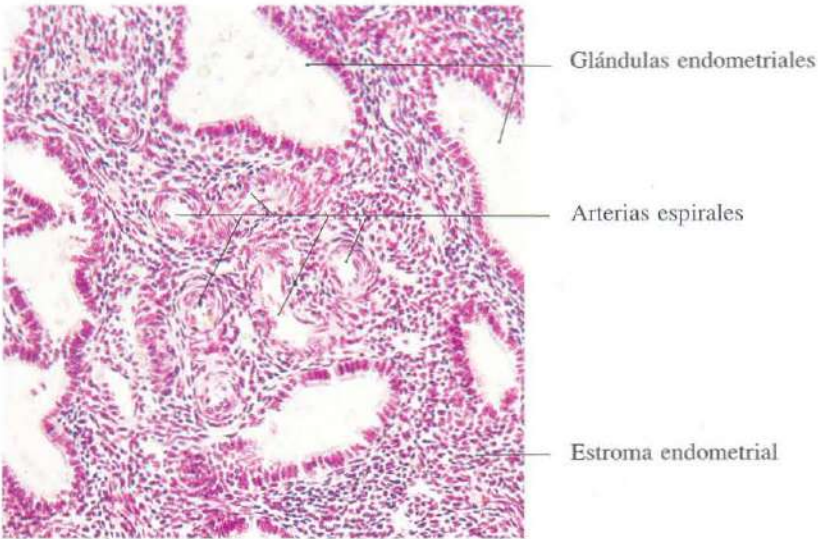
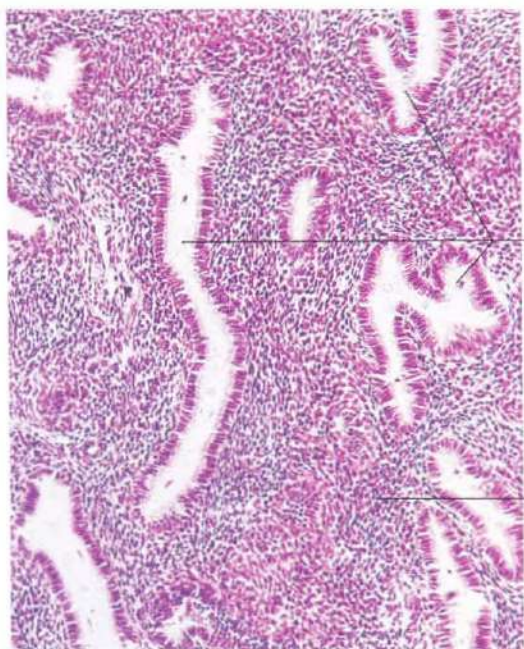


Fig. 16-17. Arterias espirales en el **endometrio**. Estas arterias aparecen como perfiles circulares, que corresponden a una o pocas arterias seccionadas transversalmente muchas veces, debido a su contorno fuertemente espiralizado. H & E. x150.

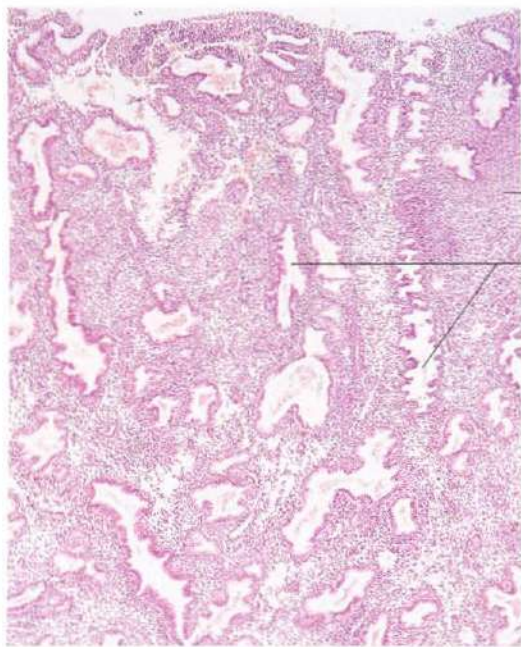


Glándulas endometriales

Fase proliferativa

Estroma endometrial

Fig. 16-18. Endometrio en la fase proliferativa del ciclo menstrual mostrando glándulas contorneadas. H & E. x120.



Estroma endometrial
Fase secretora

Glándulas endometriales de aspecto aserrado

Fig. 16-19. Endometrio en la fase secretora del ciclo menstrual mostrando una mayor espiralización de las glándulas que presentan un aspecto aserrado. La luz glandular, que aparece dilatada, contiene abundante secreción. H & E. x45.

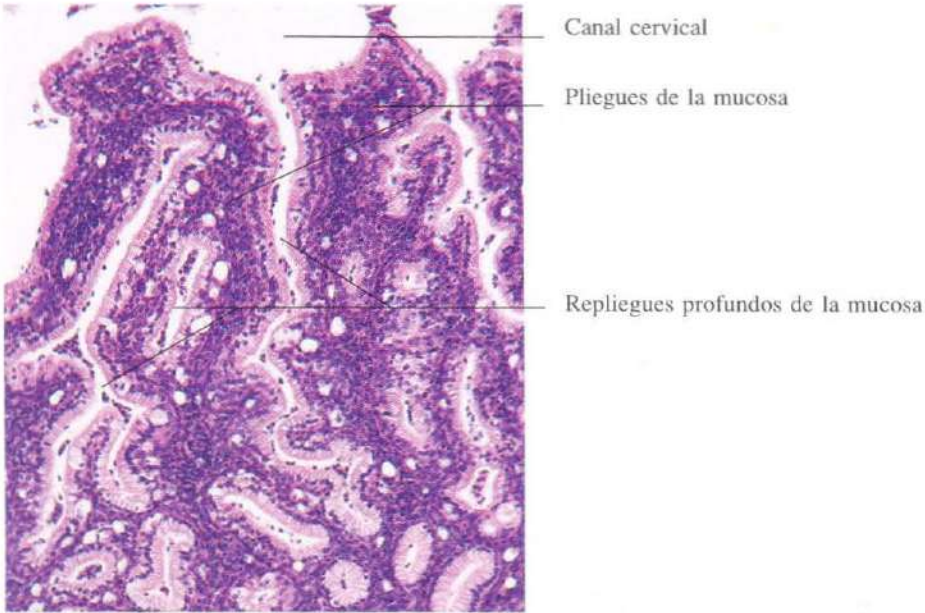


Fig. 16-20. Mucosa del endocérnix (parte interna del cuello uterino) mostrando pliegues desarrollados (plicae palmatae) aparentando glándulas. El epitelio es secretor de moco como el del estómago. H & E. x110.

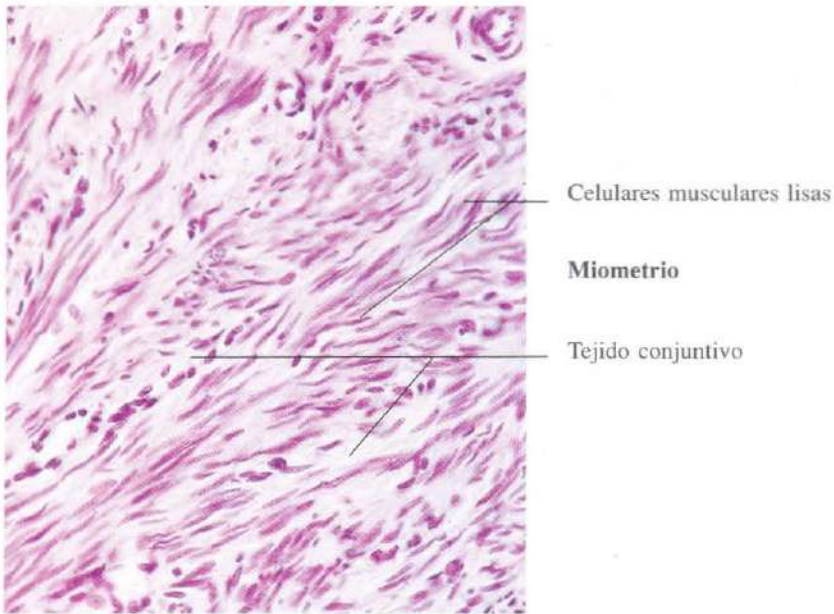


Fig. 16-21. Miometrio del útero en el que se aprecian haces arremolinados de celulares musculares lisas entremezclados con tejido conjuntivo fibroso. H & E. x275.

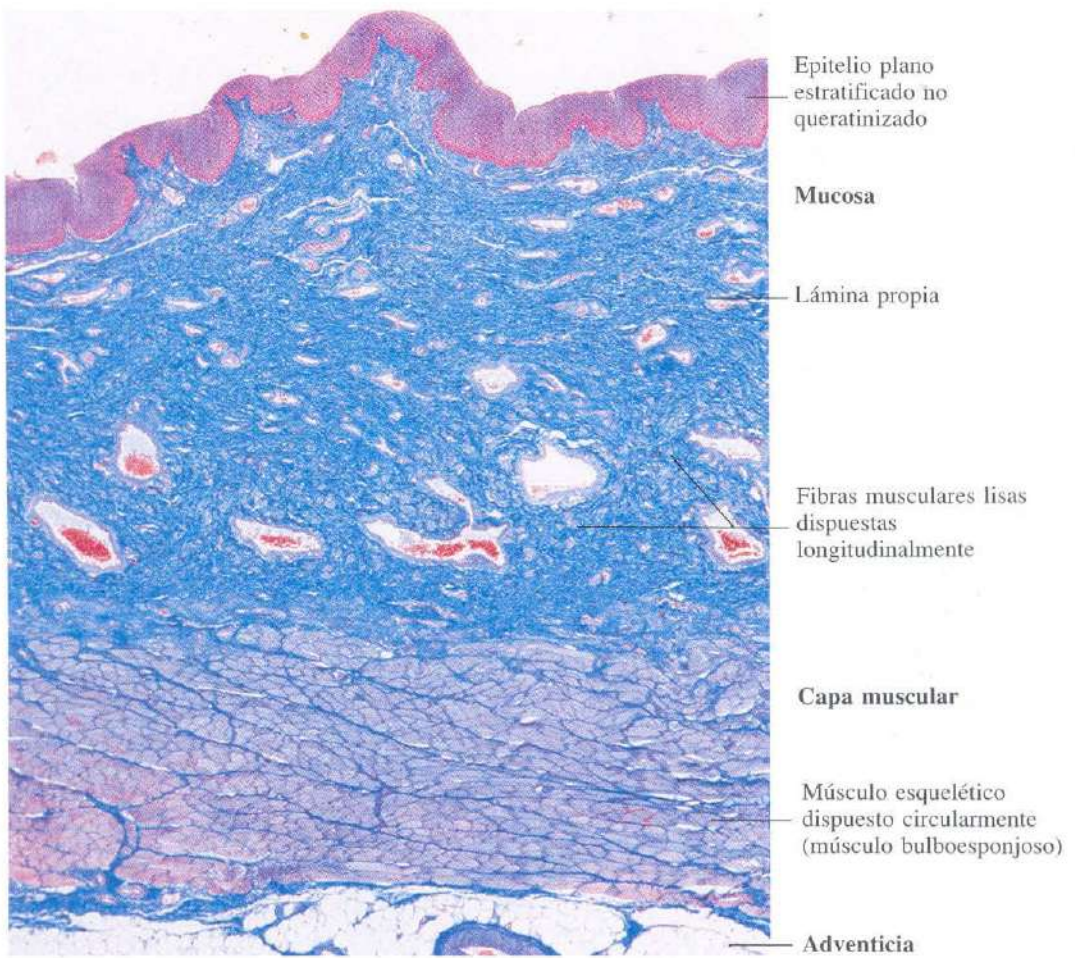


Fig. 16-22. Sección transversal de la pared de la vagina mostrando sus capas. Azán, x27.

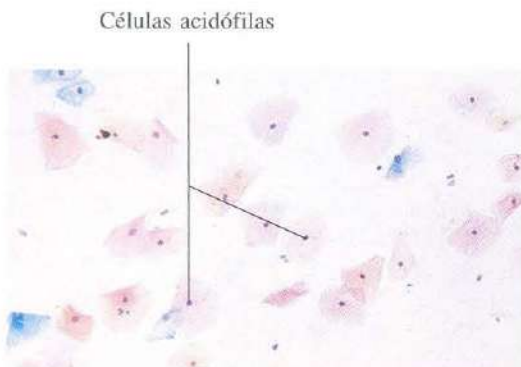


Fig. 16-23. Frotis vaginal hecho durante la fase folicular tardía del ciclo menstrual. Papanicolaou, x110.




Fig. 16-24. Frotis vaginal hecho durante la fase lútea del ciclo menstrual. Papanicolaou, x110.

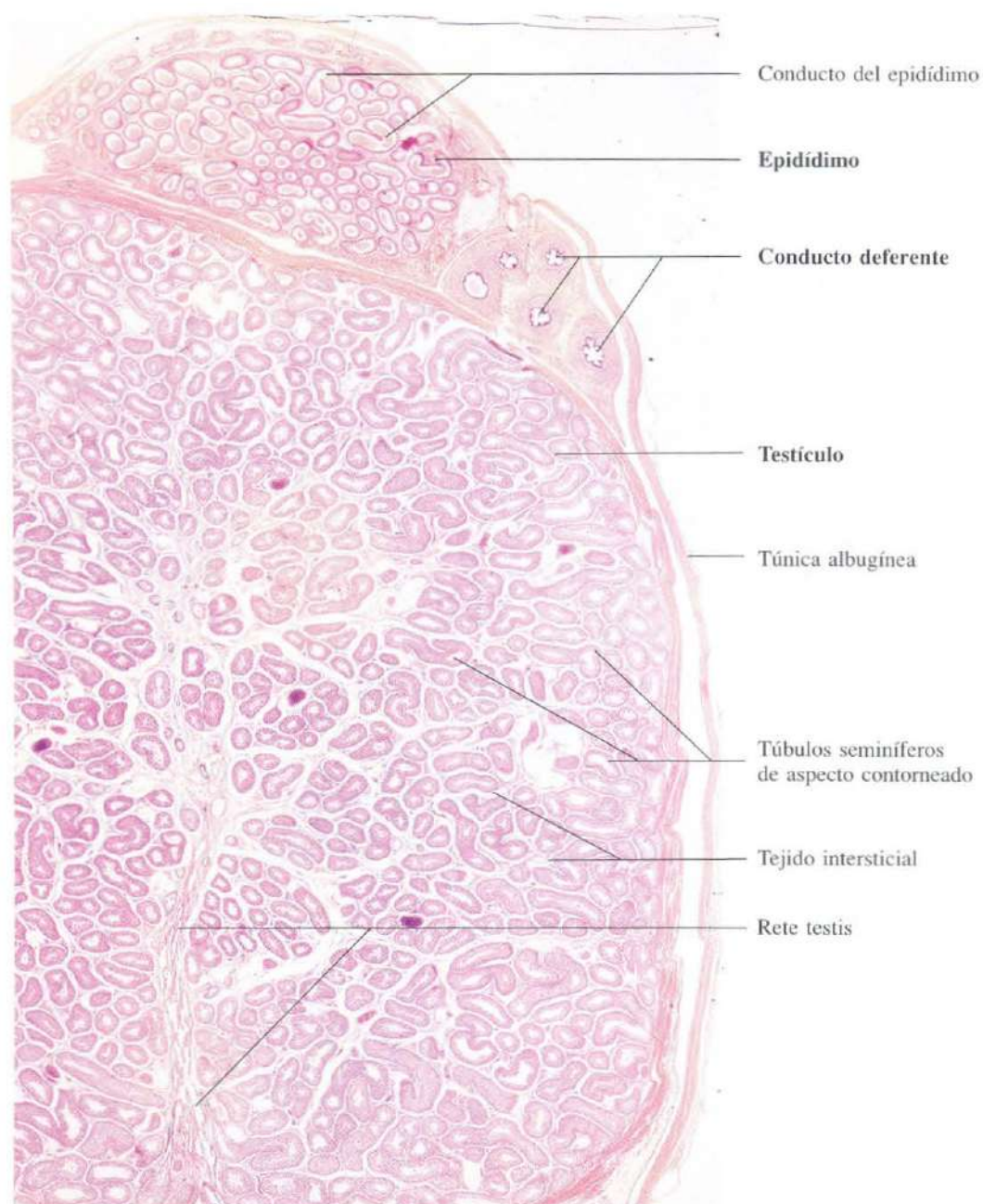


Fig. 16-25. Sección histológica que comprende parte del testículo, de la rete testis, del epidídimo y de la porción inicial del conducto deferente (porción intraepididimaria). H & E. x13.

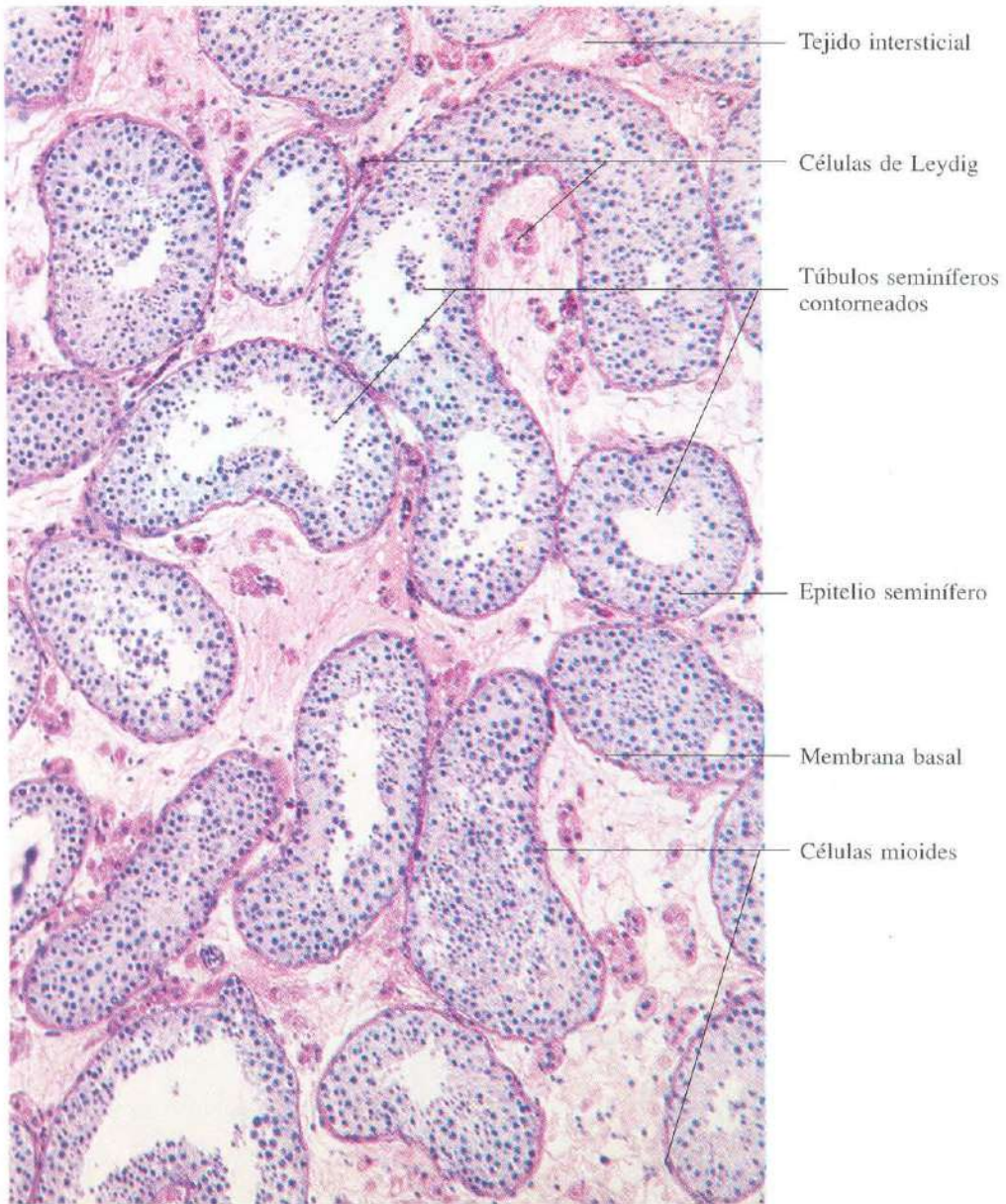


Fig. 16-26. Parénquima testicular mostrando los tubos seminíferos y el intersticio testicular. Este último contiene células de Leydig. H & E. x110.

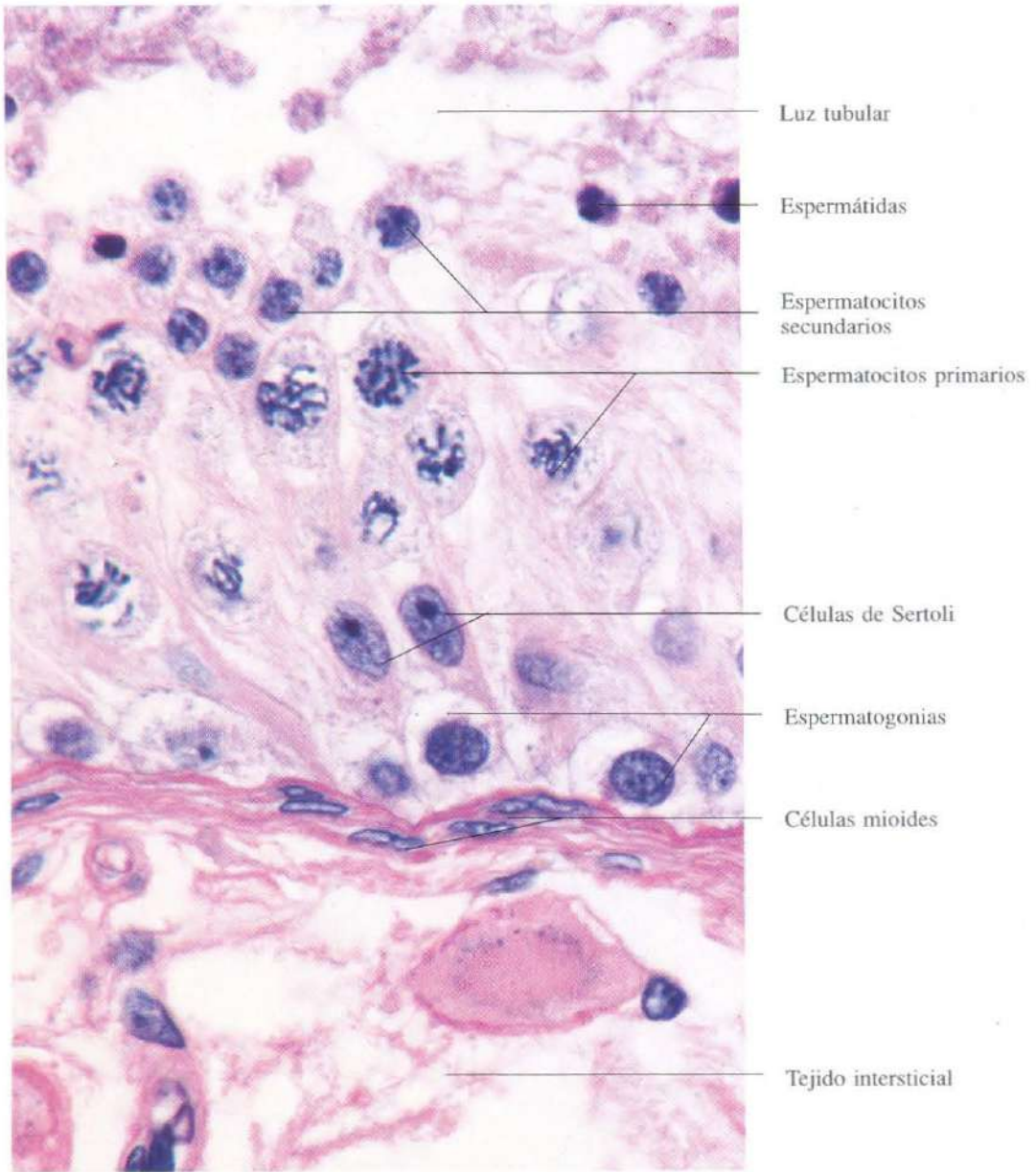


Fig. 16-27. Vista a gran aumento del epitelio seminífero mostrando las diferentes etapas del desarrollo de las células germinales. H & E. x1100.

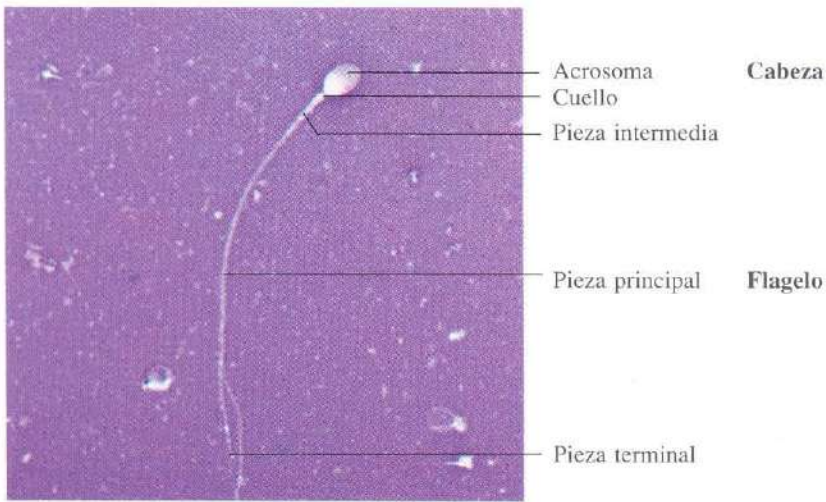


Fig. 16-28. Frotis de un eyaculado mostrando un espermatozoide humano. H & E. (modificada). x1100.

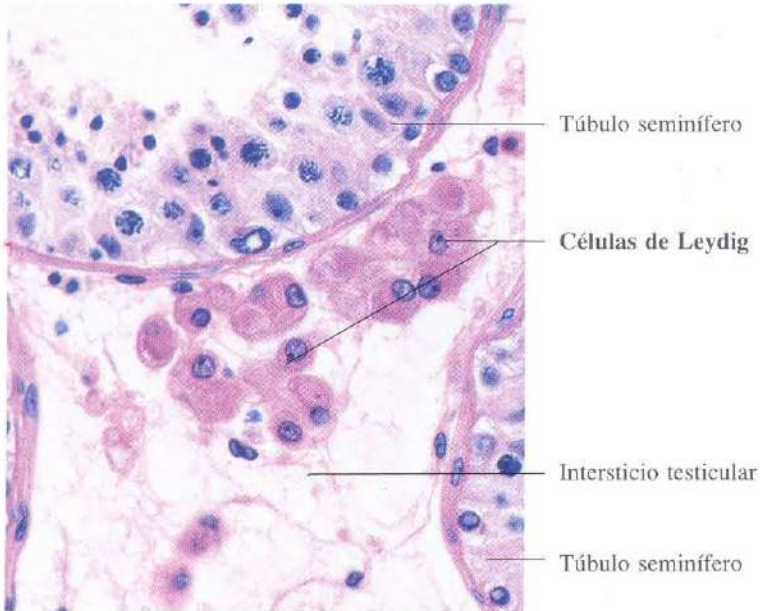


Fig. 16-29. Acúmulos de células de Leydig en el tejido intersticial entre los **túbulos seminíferos**. H & E. x440.

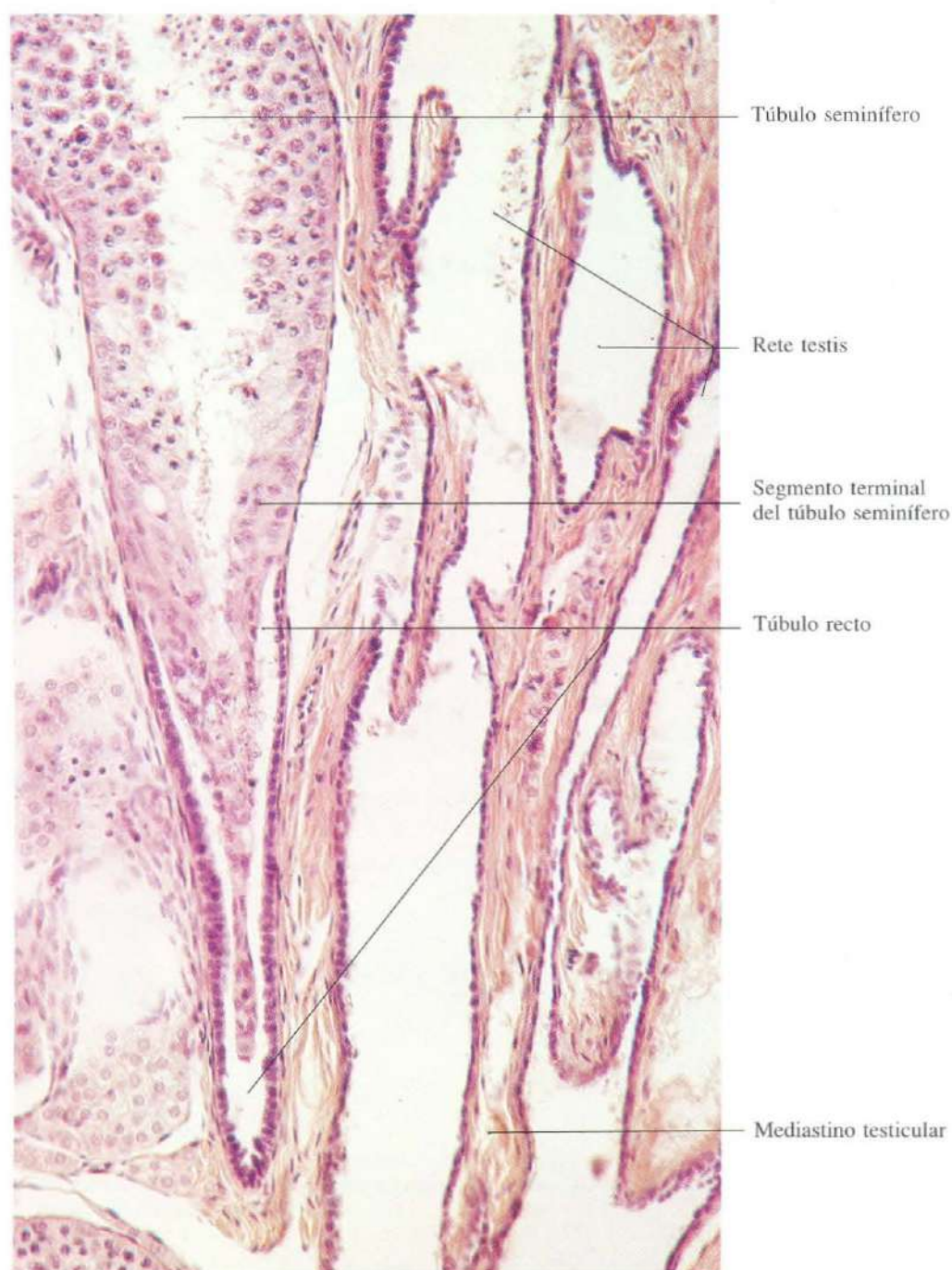
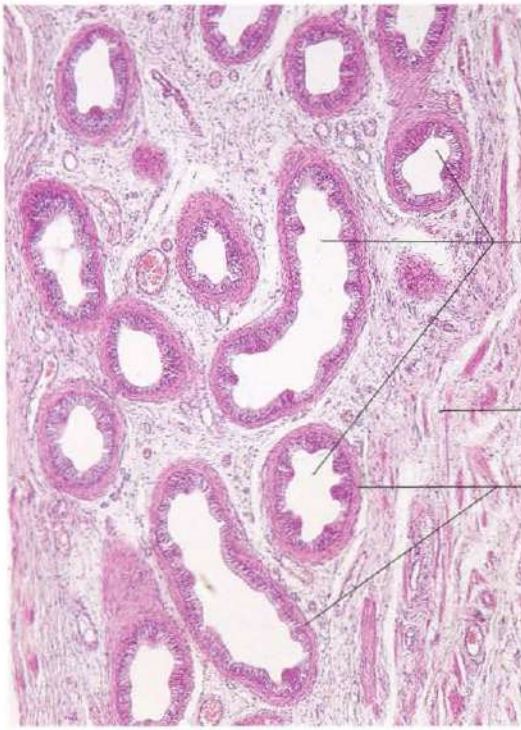


Fig. 16-30. Sección del testículo a nivel de la transición de los túbulos seminíferos a túbulos rectos. También se observa parte de los canales de la rete testis en el mediastino testicular. H & E. x90.

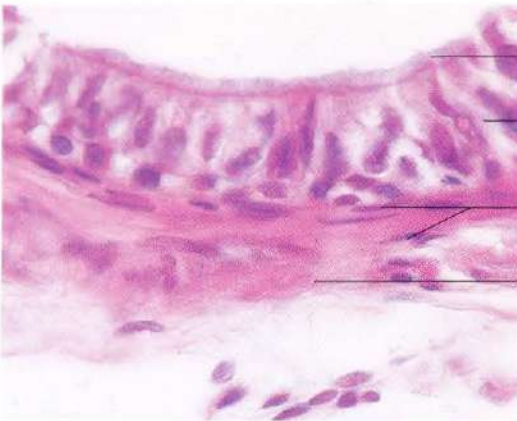

Conductos eferentes

Tejido conjuntivo de la cabeza del epidídimo

Células musculares lisas de la pared de los conductos

Fig. 16-31. Cabeza del epidídimo mostrando varios conductos eferentes seccionados transversalmente. El epitelio está constituido por células de tamaño desigual, contribuyendo a dar un aspecto festoneado a la luz de los conductos. H & E. x110.



Cilios

Epitelio cilíndrico pseudoestratificado

Células musculares lisas

Tejido conjuntivo de la cabeza del epidídimo

Fig. 16-32. Detalle de parte de un conducto eferente mostrando el epitelio y pared. H & E. x540. El epitelio está constituido por células principales (secretoras y absorbentes) y células ciliadas.

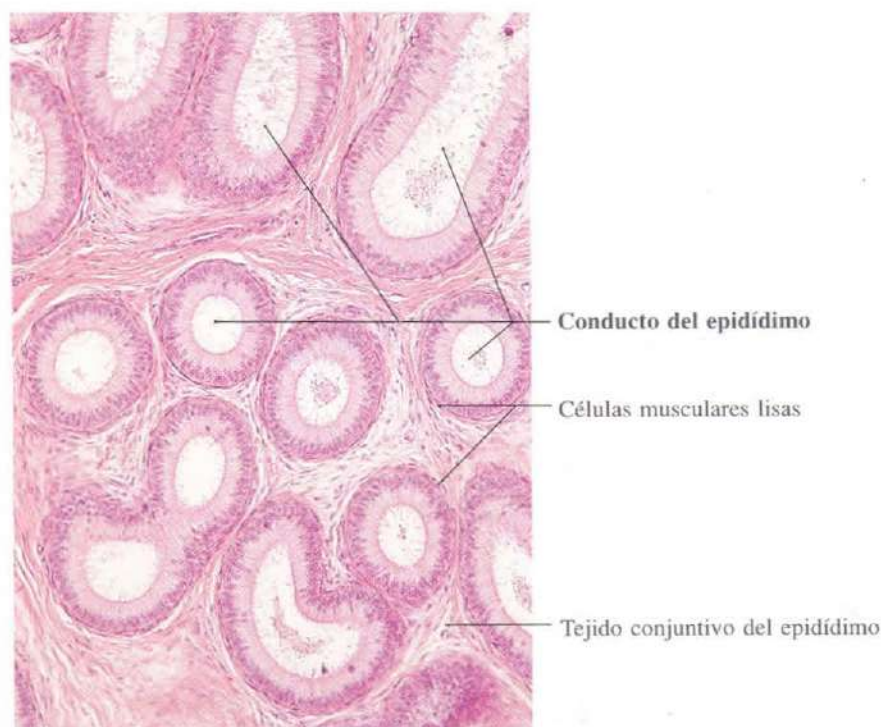


Fig. 16-33. Sección del **epidídimo** mostrando varias secciones transversales u oblicuas de un mismo conducto: el conducto del epidídimo, que es muy contorneado. H & E. x110.

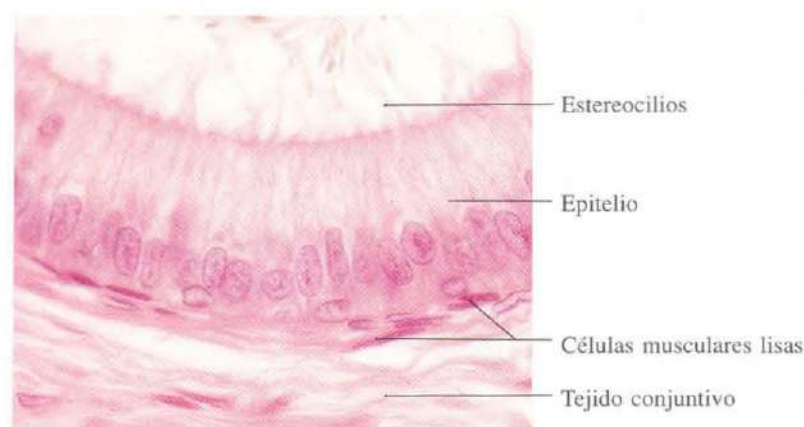
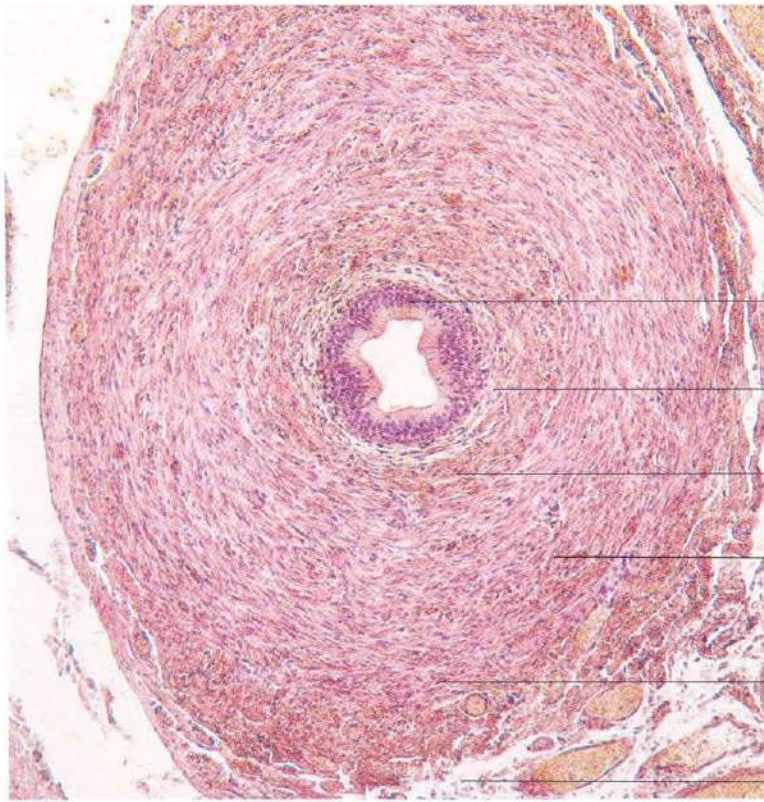
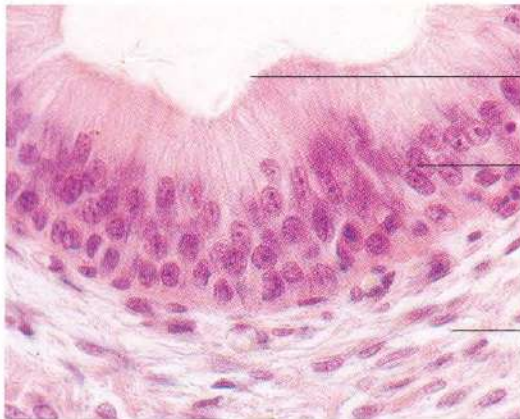


Fig. 16-34. Detalle de la pared del conducto del **epidídimo**. El epitelio es cilíndrico pseudoestratificado. Todas las células que alcanzan la luz poseen estereocilios. Bajo el epitelio hay células musculares lisas. H & E. x660.



- Epitelio
- Mucosa**
- Lámina propia
- Capa muscular longitudinal interna
- Capa muscular**
- Capa muscular circular media
- Capa muscular longitudinal externa
- Adventicia

Fig. 16-35. Sección transversal completa del **conducto deferente** mostrando sus capas. Obsérvese el gran desarrollo de la capa muscular. H & E. x100.



- Esterocilios
- Epitelio cilíndrico pseudoestratificado
- Lámina propia

Fig. 16-36. Detalle del epitelio del **conducto deferente**. El epitelio es cilíndrico pseudoestratificado y posee estereocilios. H & E. x100.

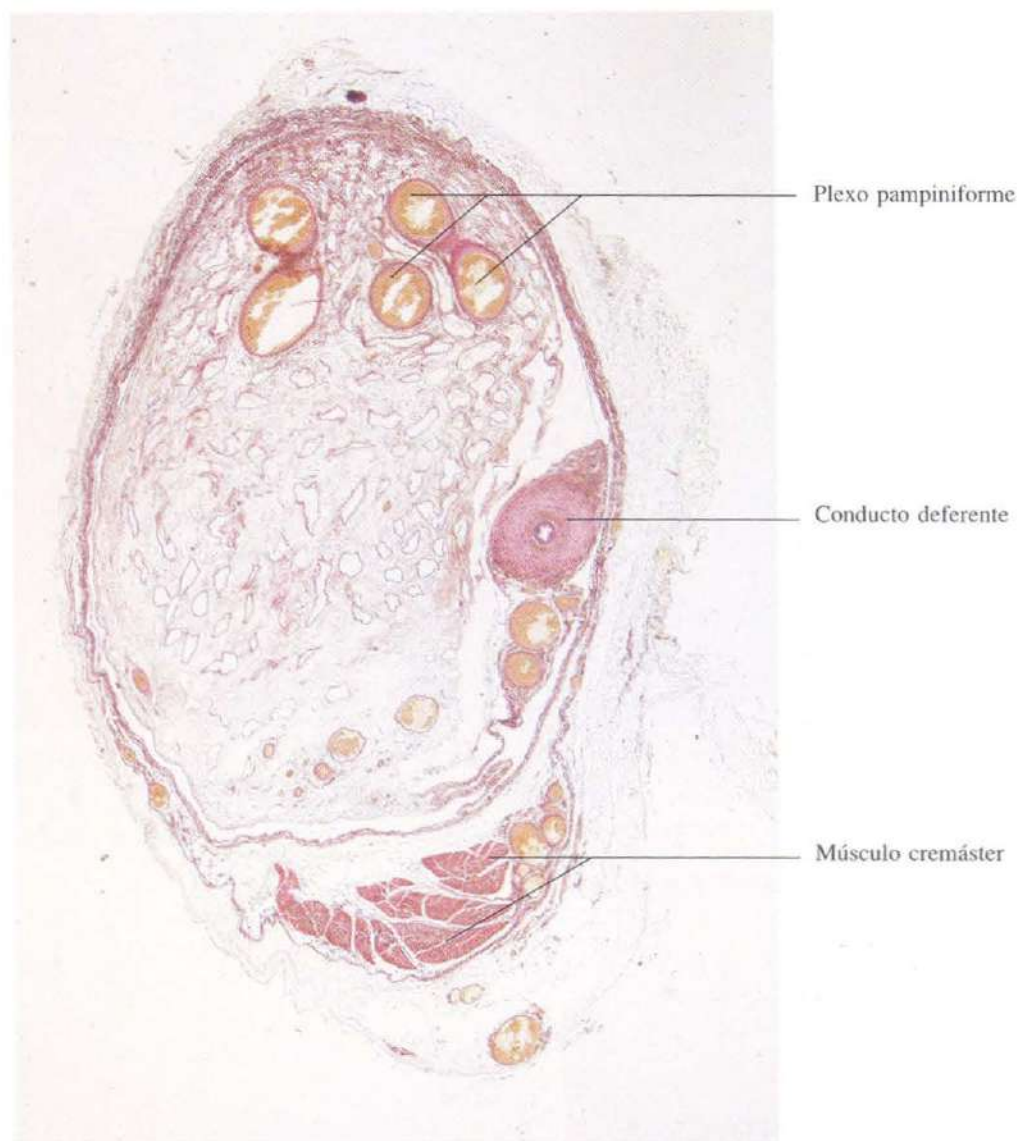


Fig. 16-37. Sección transversal del cordón espermático mostrando las numerosas venas que forman el plexo pampiniforme y el conducto deferente. H & E. x17.

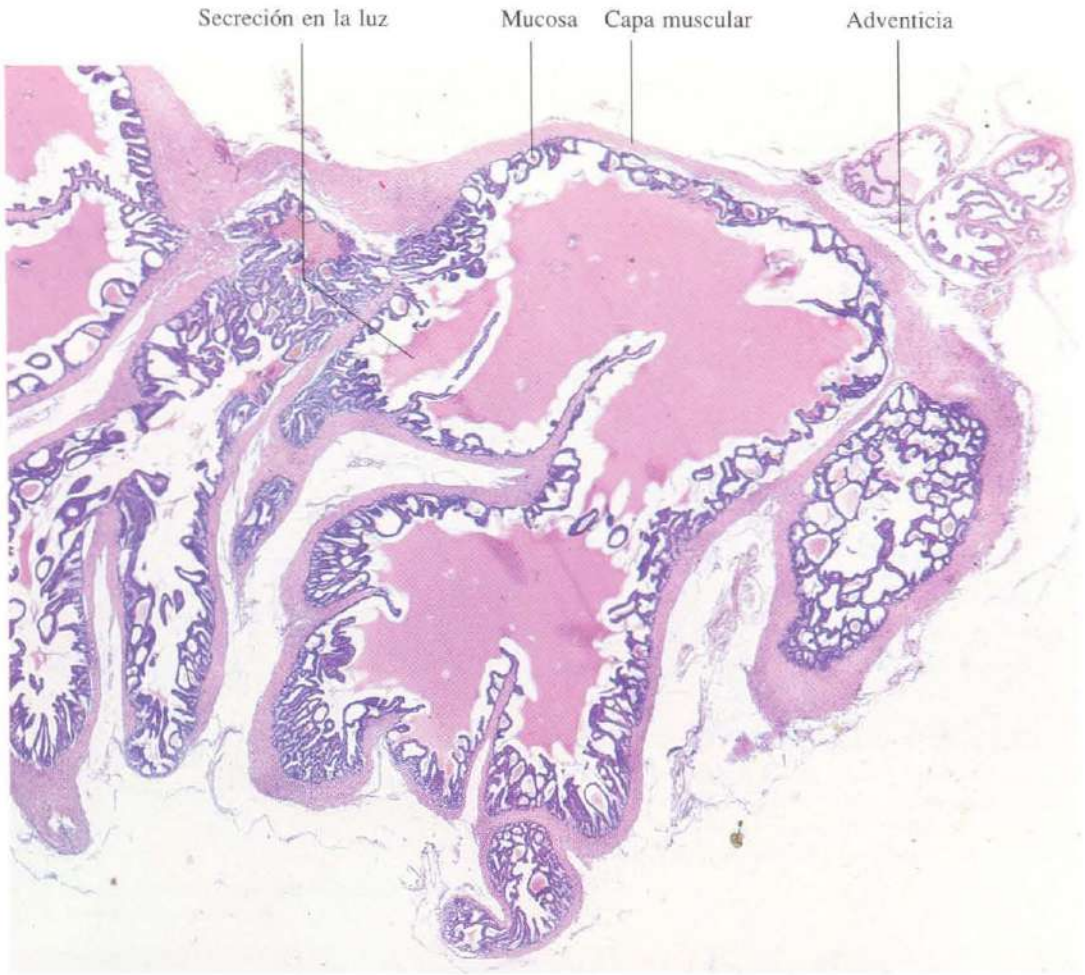


Fig. 16-38. Vesícula seminal. La pared muestra desarrollados plegamientos. Además, la mucosa forma repliegues muy numerosos que contribuyen a dar una imagen de un conjunto de cavidades independientes. En realidad, todas estas actividades están comunicadas formando una única cavidad. H & E. x23.

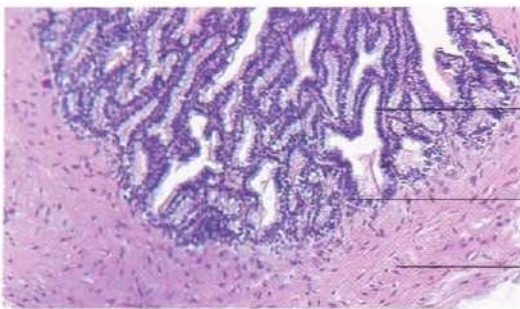


Fig. 16-39. Mucosa de la vesícula seminal mostrando los profundos pliegues que ésta desarrolla. El epitelio es secretor de azúcares y proteínas. H & E. x110.

Epitelio cilíndrico secretor glicoproteico

Lámina propia

Capa muscular

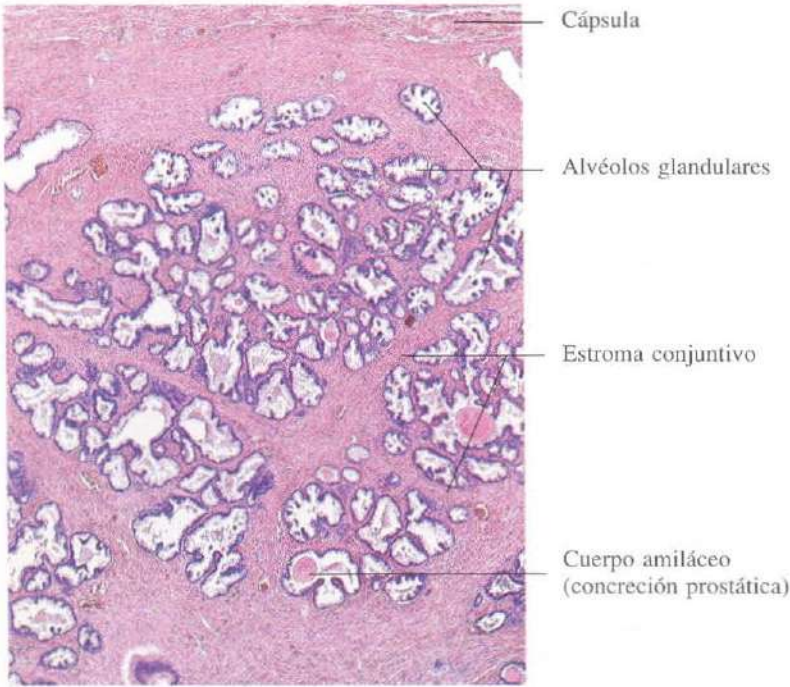


Fig. 16-40. Próstata. Es una glándula del tipo alveolar. Algunos de los dilatados alvéolos observados en la imagen contienen los llamados cuerpos amiláceos o concreciones prostáticas. H & E. x22.

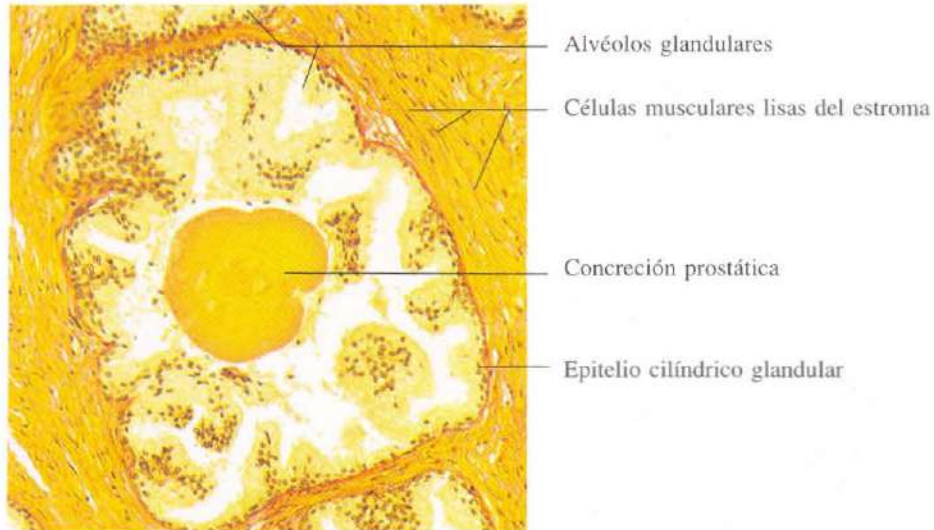


Fig. 16-41. Detalle de un alvéolo prostático mostrando el epitelio cilíndrico secretor de glicoproteínas y un cuerpo amiláceo. Van Gieson. x110.

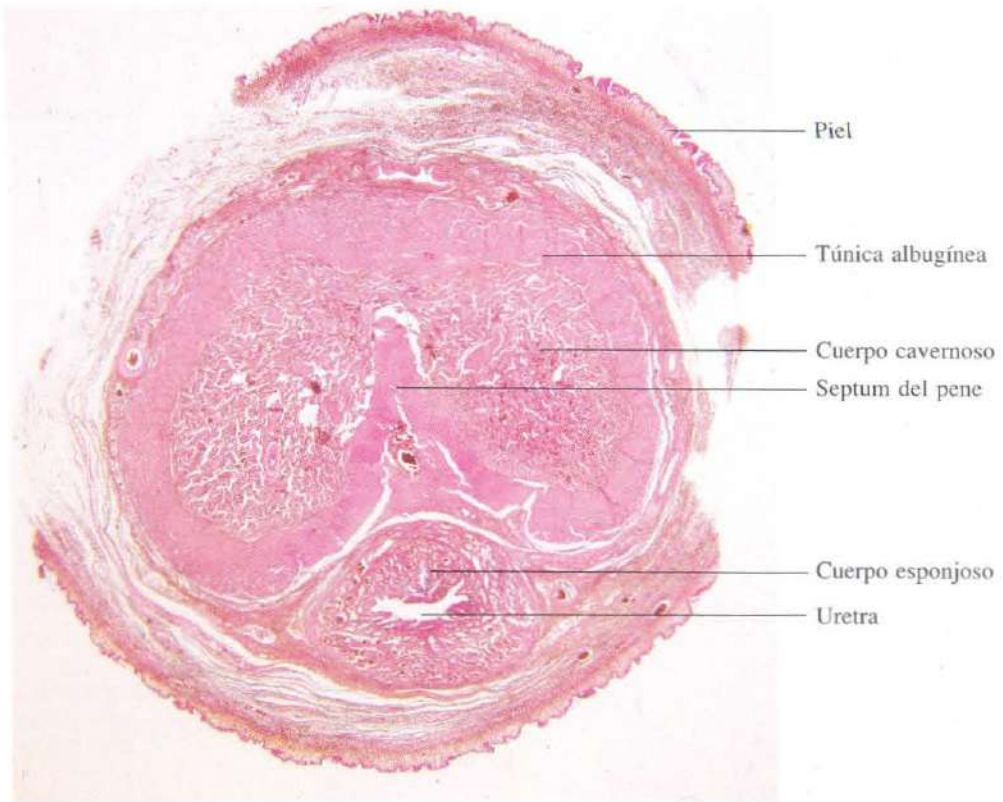


Fig. 16-42. Sección transversal completa del pene.
H & E. x4.

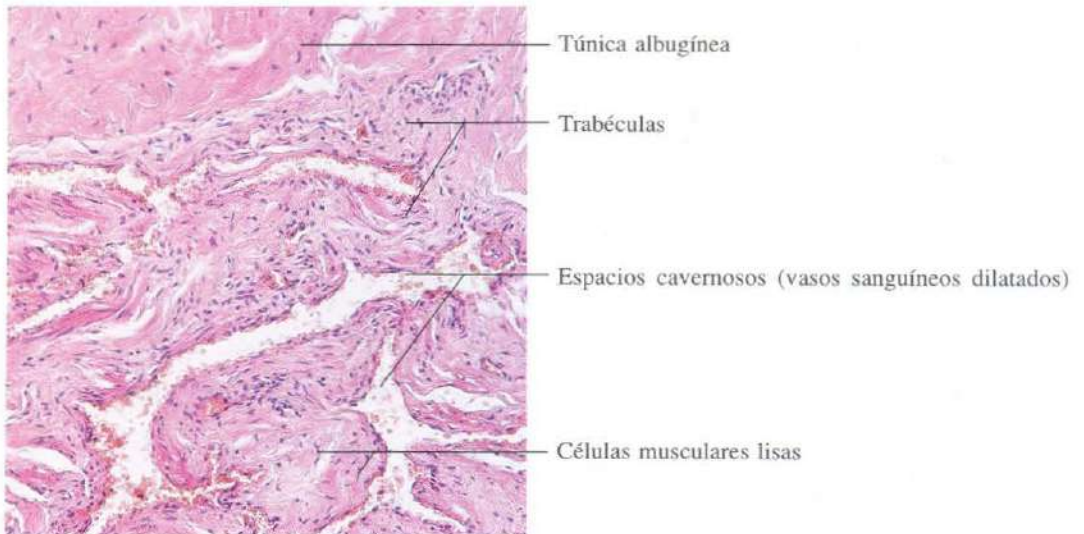


Fig. 16-43. Parte de un cuerpo cavernoso del pene mostrando los vasos sanguíneos dilatados en el estroma del conjuntivo y músculo. Esta estructura se conoce con el nombre de tejido eréctil. H & E. x110.

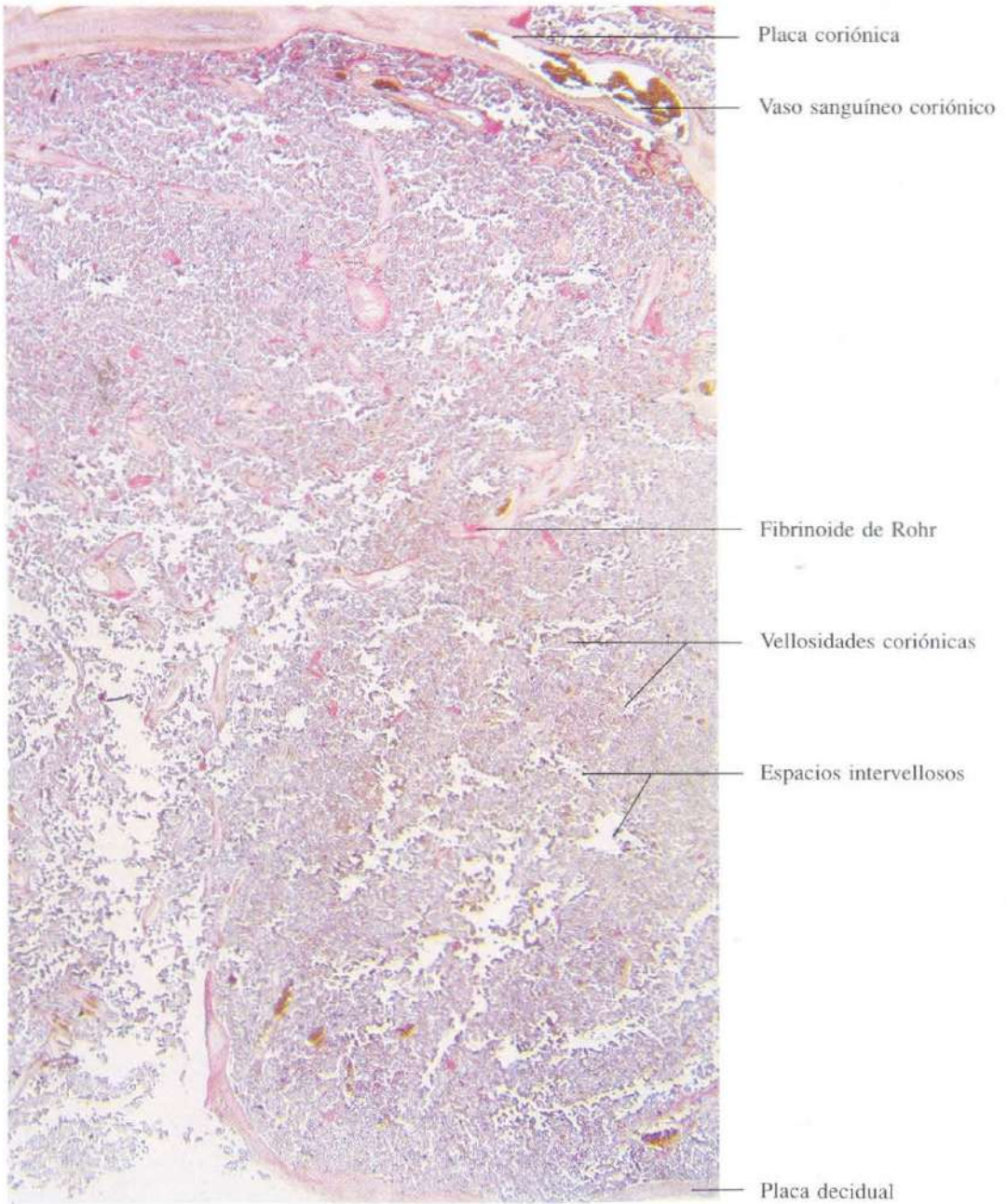


Fig. 16-44. Sección transversal de una **placenta** a término mostrando el desarrollo de las vellosidades coriónicas. H & E. x10.

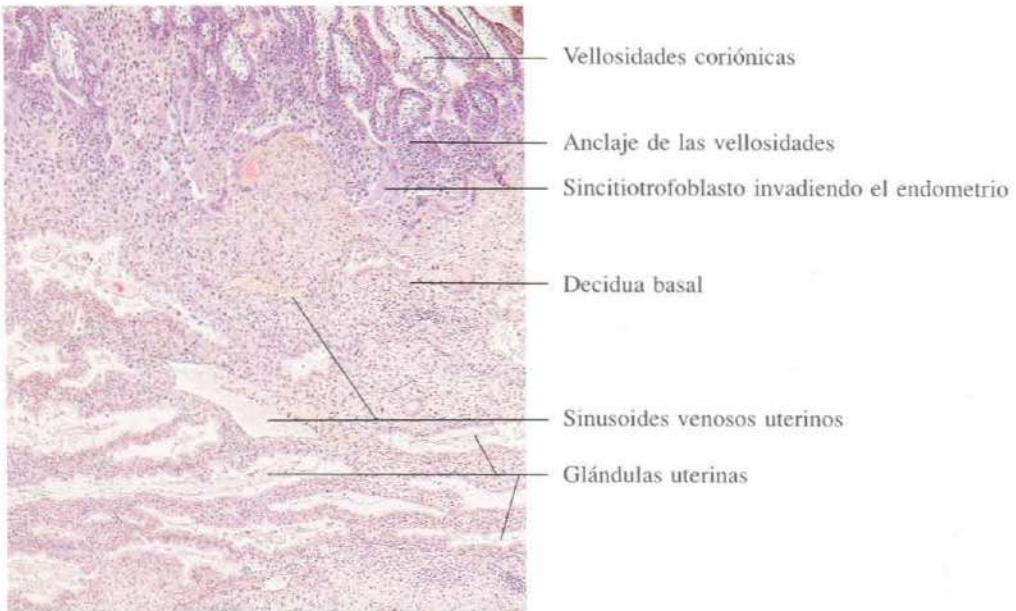


Fig. 16-45. Endometrio gestante hacia el día 21 del desarrollo embrionario. Se observan las vellosidades coriónicas en desarrollo (parte superior de la imagen) y la reacción endometrial formando la decidua. H & E. x45.

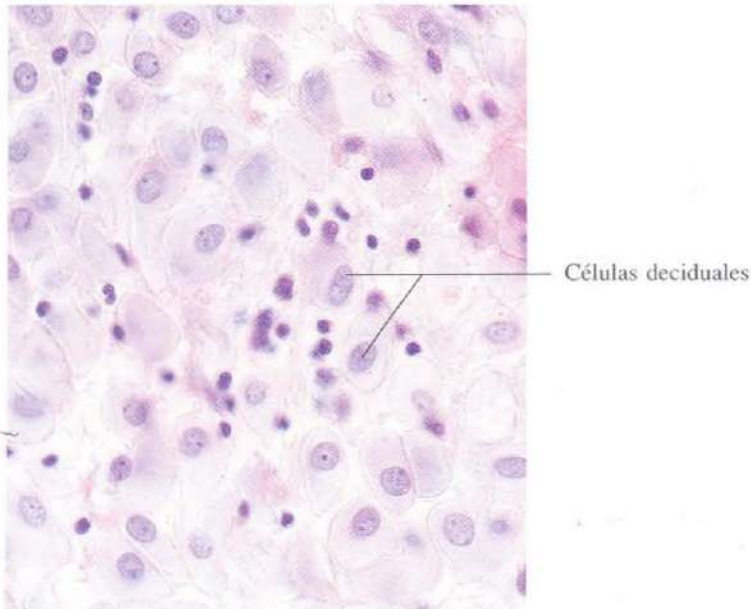


Fig. 16-46. Células deciduales del endometrio hacia el día 21 del desarrollo embrionario. H & E. x440.

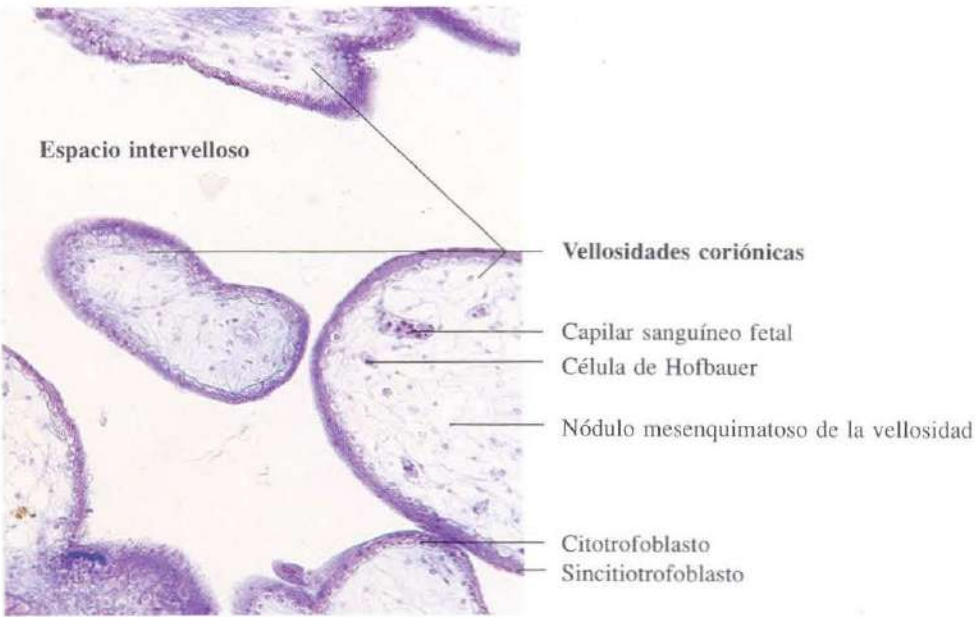


Fig. 16-47. Vellosidades coriónicas de una **placenta** humana temprana, en la que todavía pueden observarse las dos capas características del trofoblasto: sincitiotrofoblasto (externo) y citotrofoblasto (interno). Azán. x110.

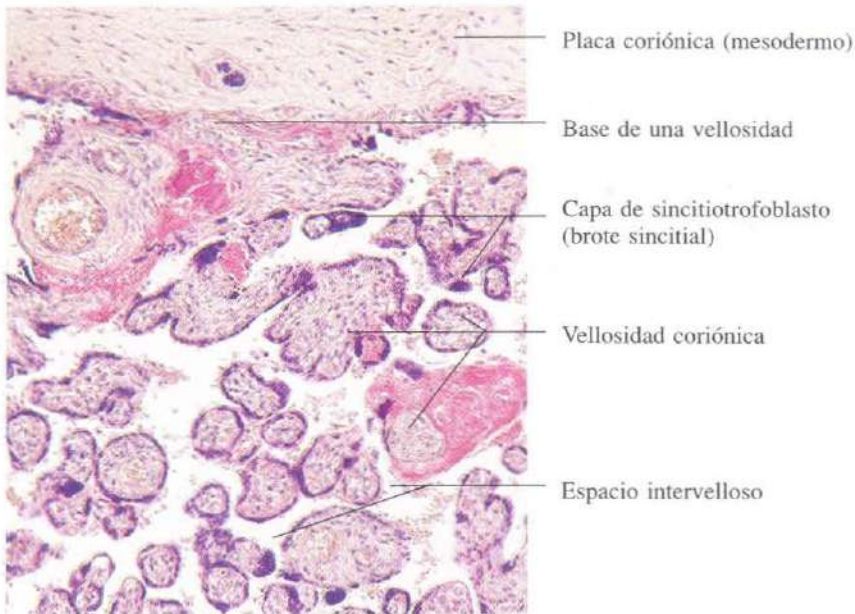


Fig. 16-48. **Placenta** a término. La sección está hecha cerca de la placa basal y muestra varias vellosidades coriónicas seccionadas transversalmente en las que ha desaparecido el citotrofoblasto, quedando sólo sincitiotrofoblasto. H & E. x110.

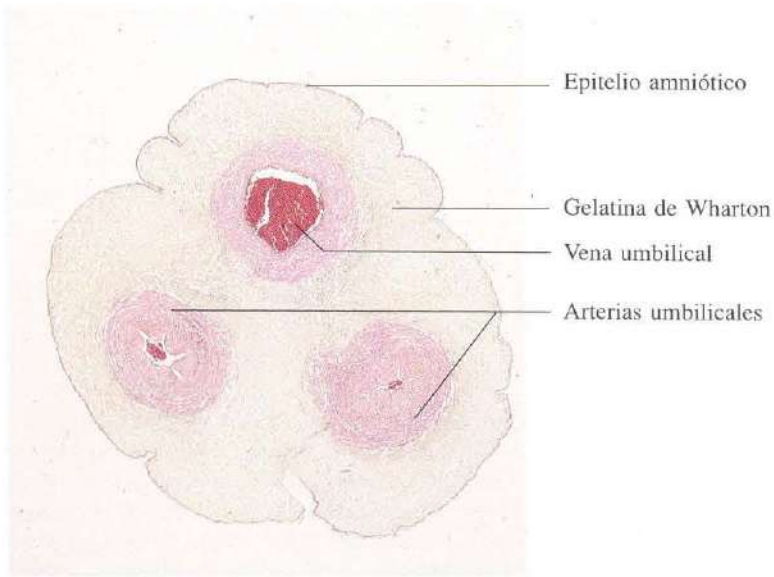


Fig. 16-49. Sección transversal del **cordón umbilical** a término. Se observan la estructura peculiar de las dos arterias y la vena del cordón, así como la gelatina de Wharton del conjuntivo. H & E. x9.

Glándulas mamarias

La estructura de las glándulas mamarias está íntimamente relacionada con la edad de la mujer y la gestación. En el momento del nacimiento el desarrollo de las glándulas mamarias es semejante en ambos sexos. Al llegar a la pubertad y bajo la acción de hormonas preferentemente ováricas, se produce en la mujer un aumento de volumen importante que obedece sobre todo a un incremento en el tejido adiposo de la glándula. La mama queda constituida por quince a veinte lóbulos separados por abundante tejido adiposo. Cada lóbulo está constituido por varios lobulillos, en cuyo seno se disponen las unidades secretoras. Si no hay gestación el desarrollo de la glándula mamaria es incompleto y se aplica a la mama el calificativo de mama en reposo. Su estructura básica es la siguiente: las unidades secretoras son tubulares, a través de conductos intralobulillares están conectadas con los conductos interlo-

bulillares, y éstos, a través de los conductos galactóforos, se abren en el pezón.

Durante la gestación, por la acción de múltiples hormonas de la placenta, hipófisis o suprarrenales, la estructura de la mama cambia sensiblemente y se establece una activa proliferación de los túbulo-alvéolos a medida que desaparece gran parte del tejido conjuntivo o adiposo. Al final de la gestación los túbulo-alvéolos se dilatan y se inicia la secreción de un líquido rico en proteínas y pobre en lípidos, el calostro, que se acumula en las luces glandulares dilatándolas.

Después del parto, la caída brusca de estrógenos y progesterona al expulsarse la placenta y el aumento de producción de prolactina y corticoides pone en marcha el inicio de la secreción láctea. Esta secreción se mantendrá durante varios meses y está mediada por mecanismos neurohormonales desencadenados por estímulo del pezón.

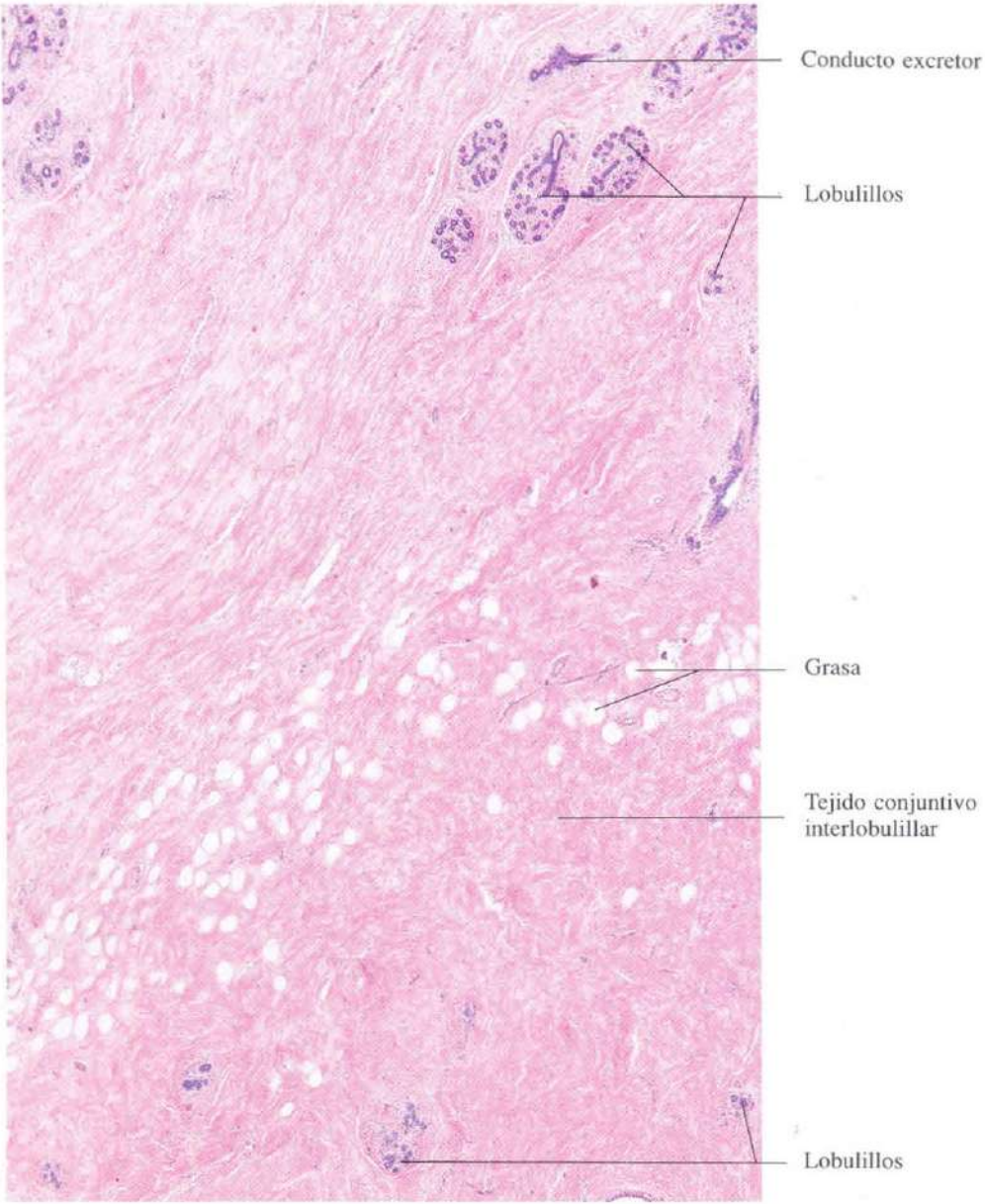
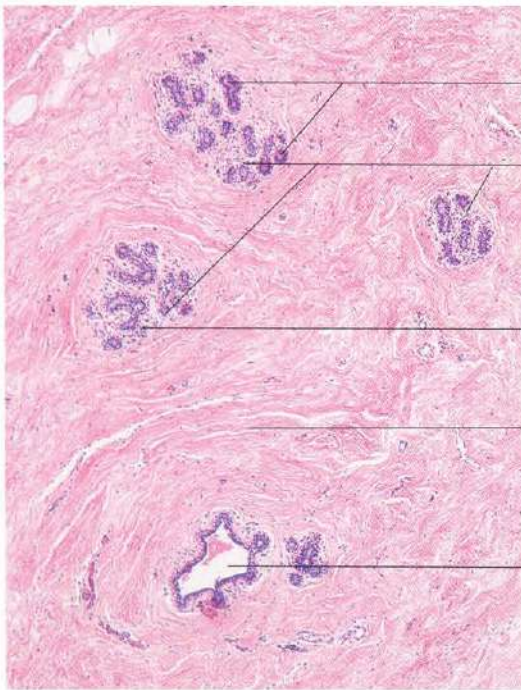
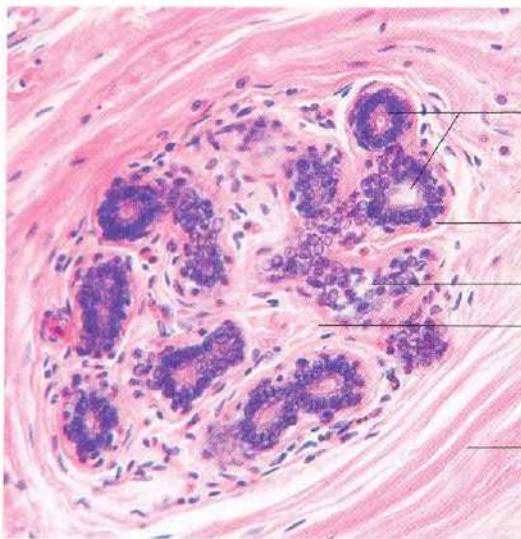


Fig. 17-1. Vista a pequeños aumentos de parte de una **glándula mamaria en reposo**. El tejido conjuntivo interlobulillar es muy abundante, y el tejido glandular intralobulillar está poco desarrollado. H & E. x30.



- Tejido glandular (alvéolos)
- Lobulillos
- Tejido conjuntivo intralobulillar
- Tejido conjuntivo interlobulillar
- Conducto excretor intralobulillar

Fig. 17-2. Parte de un lobulillo de una **glándula mamaria en reposo**. H & E. x55.



- Alvéolos
- Células mioepiteliales
- Conducto excretor intralobulillar
- Tejido conjuntivo intralobulillar
- Tejido conjuntivo interlobulillar

Fig. 17-3. Lobulillo de una **glándula mamaria en reposo**, visto a mayor aumento. El tejido conjuntivo intralobulillar es mucho más celular que el conjuntivo interlobulillar, que es más fibroso. Las porciones secretoras están rodeadas por células mioepiteliales. H & E. x240.

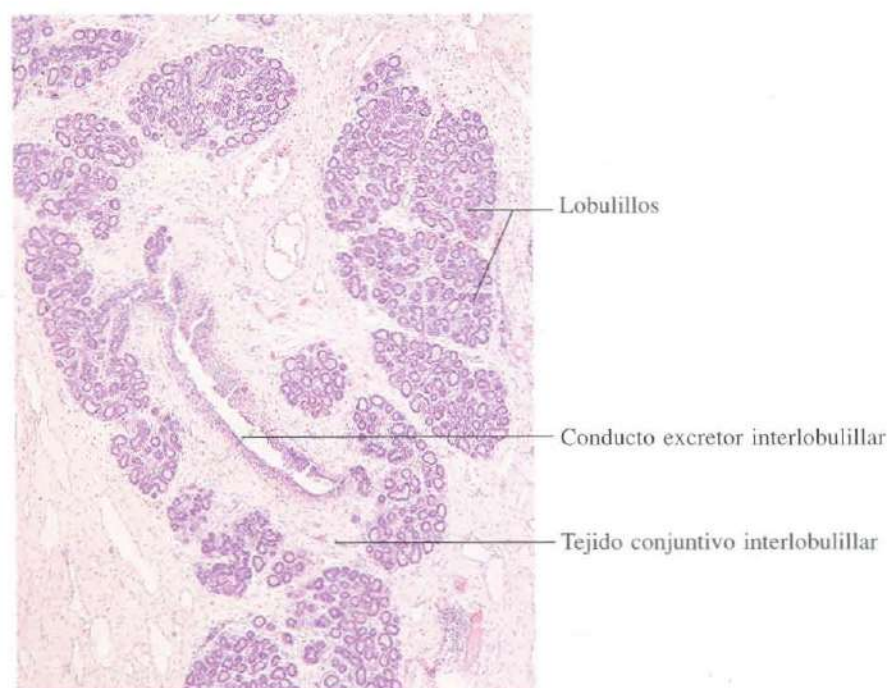


Fig. 17-4. Parte de un lóbulo de una **glándula mamaria durante el embarazo**. El tejido glandular se ha incrementado considerablemente con respecto al de la mama en reposo. En la imagen se observa que las porciones glandulares casi llenan los lobulillos. H & E. x45.

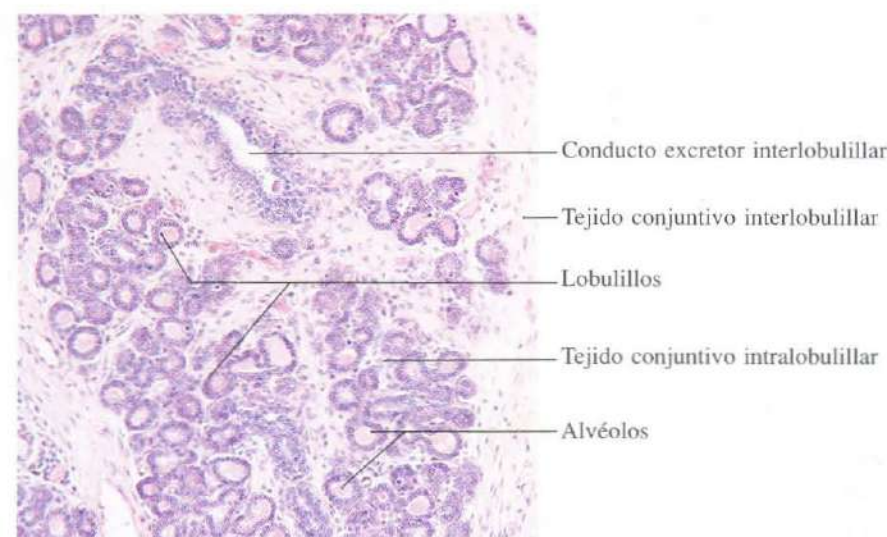


Fig. 17-5. Parte de la **glándula mamaria durante el embarazo** vista a mayor aumento. Se observa el escaso tejido conjuntivo entre los lobulillos en comparación con la mama en reposo (ver figura 17-2). H & E. x110.

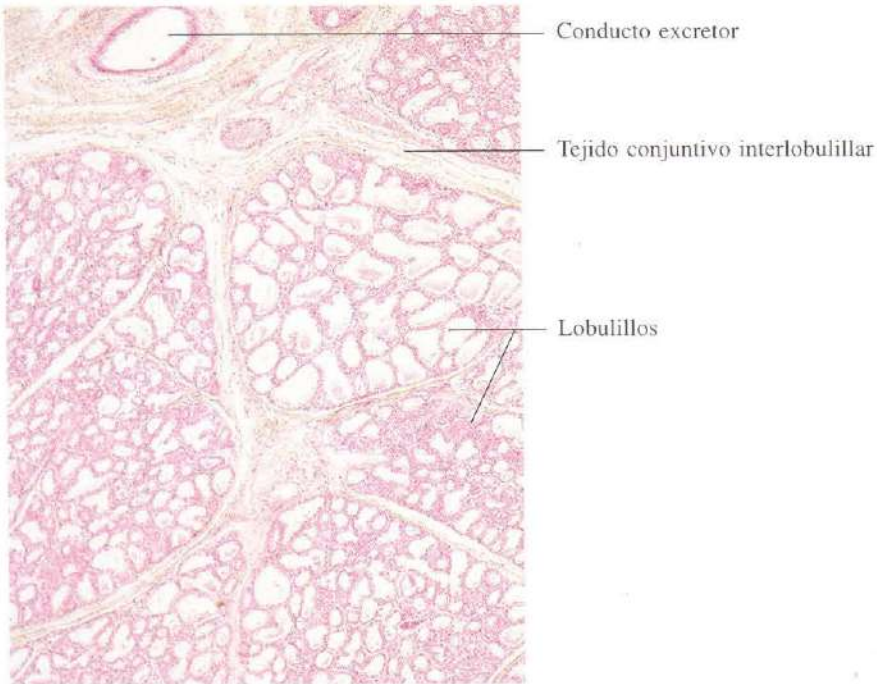


Fig. 17-6. Parte de un lóbulo de una **mama durante la lactancia**. Se observa que el tejido conjuntivo ha sido casi completamente reemplazado por alvéolos glandulares. Estos aparecen dilatados mostrando diferentes tamaños dependiendo de la porción que haya sido seccionada. H & E. x45.

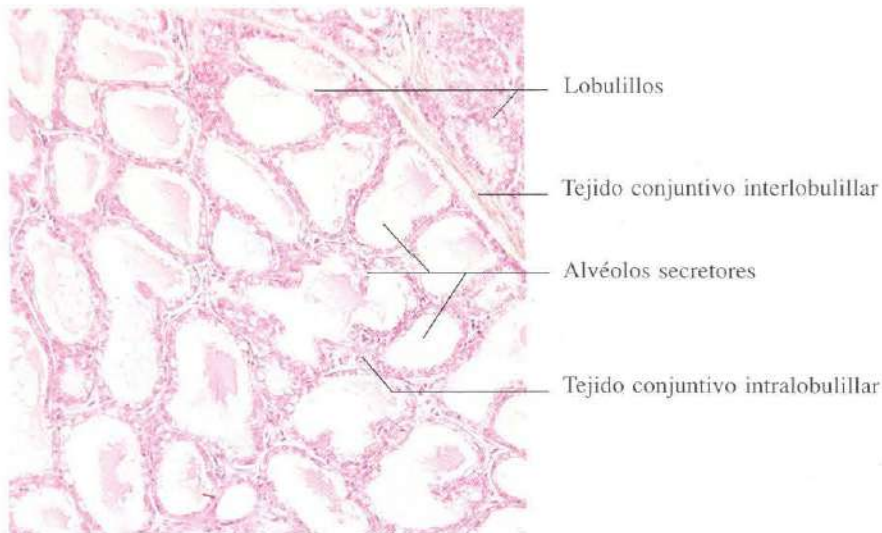


Fig. 17-7. Vista a mayor aumento de parte de una **mama durante la lactancia** mostrando los alvéolos secretores. Este tipo de secreción se denomina apocrina. H & E. x110.

CAPITULO 18

Ojo

El ojo humano es aproximadamente una esfera, de unos 2,5 cm de diámetro, que forma una imagen del medio ambiente sobre su capa fotorreceptora, la retina. A través del nervio óptico transmite la información de esa imagen al cerebro. La pared del globo ocular está compuesta de tres capas que, de fuera a dentro, son: esclerótica, coroides y retina. La esclerótica es una membrana de conjuntivo denso. La parte anterior está tapizada externamente por un epitelio plano poliestratificado no queratinizado, y constituye el "blanco de los ojos". La zona de forma circular en que la esclerótica se hace transparente y de radio de curvatura algo menor se denomina córnea. A través de ella penetra la luz en el ojo. La esclerótica se apoya

sobre la coroides, una capa conjuntiva muy pigmentada y vascularizada, que rodea todo el ojo, excepto a nivel de la córnea. A este nivel se diferencia para formar un diafragma ocular, el iris (que regula la entrada de luz formando la pupila), en cuya base se constituye el denominado cuerpo ciliar, que regula la apertura de la pupila y los movimientos del cristalino. El cristalino es una lente biconvexa, situada detrás del iris, suspendida del cuerpo ciliar por densos agregados de filamentos que forman la zónula. La función del cristalino es formar una imagen real e invertida del objeto en la retina. Para ello modifica su curvatura adecuadamente, de acuerdo con la tensión que sobre él ejercen las fibras musculares del cuerpo ciliar.

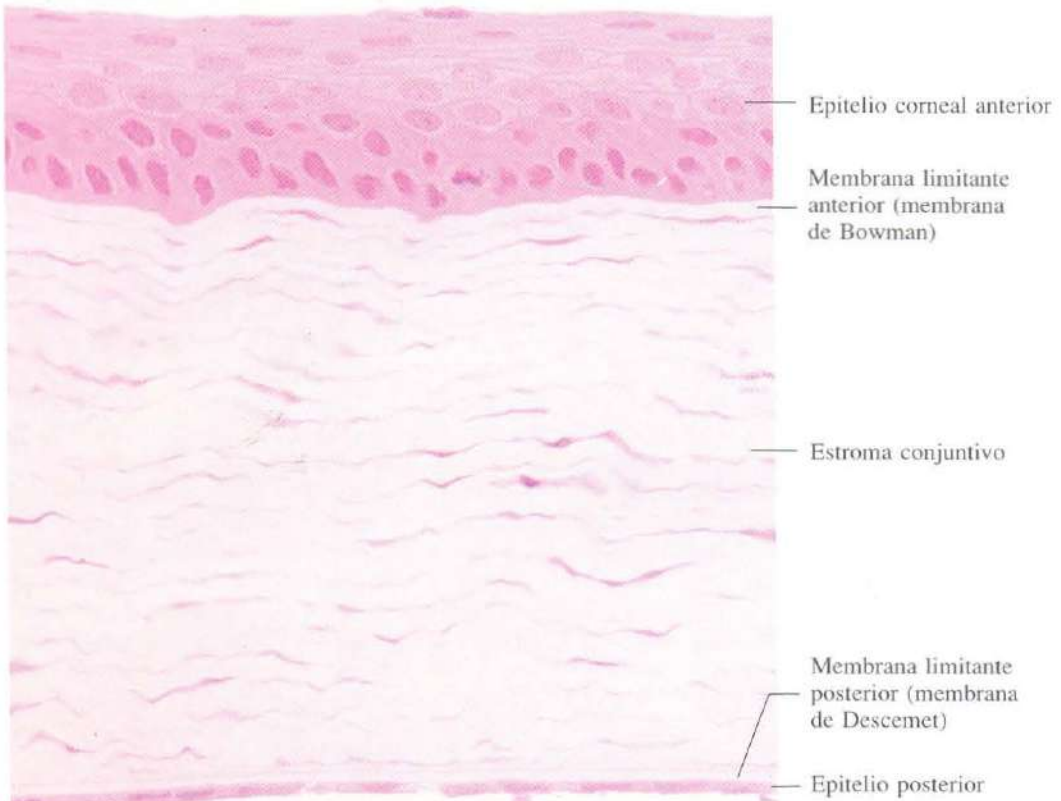


Fig. 18-1. Córnea de cobaya mostrando los escasos estratos celulares del epitelio plano poliestratificado no queratinizado y la disposición del tejido conjuntivo denso y ordenado. Material incluido en metacrilato y teñido con H & E. x505.

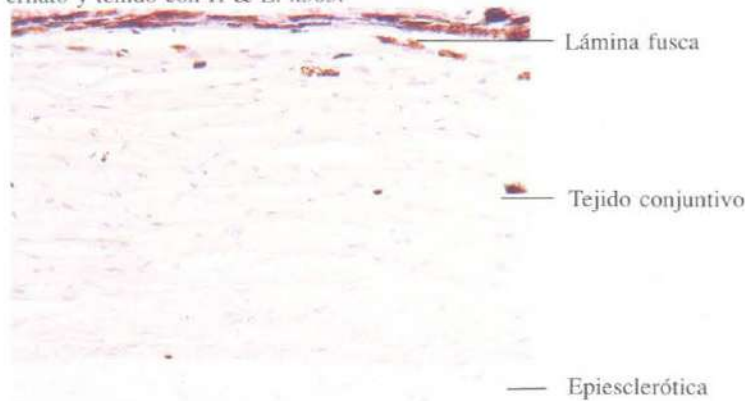


Fig. 18-2. Sección meridional de la esclerótica. H & E. x145.

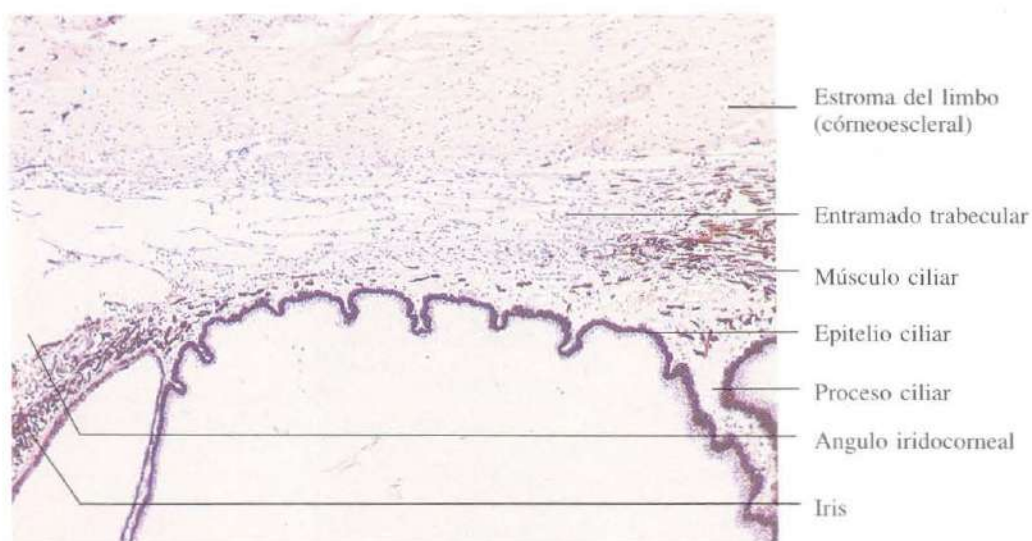


Fig. 18-3. Sección meridional a nivel del limbo del ojo. Se observa el ángulo iridocorneal y el entramado trabecular. H & E. x60.

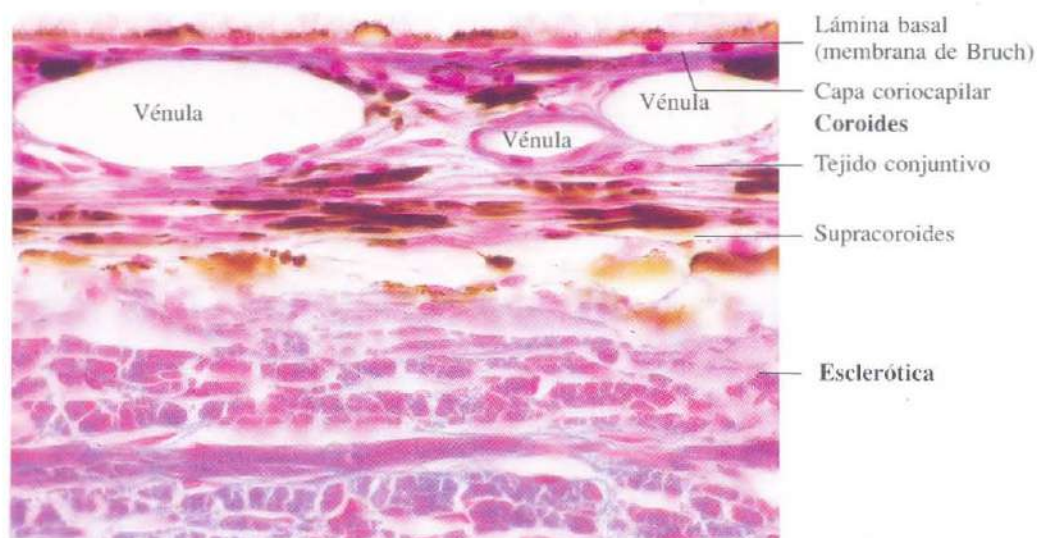


Fig. 18-4. Sección meridional de la coroides mostrando la rica vascularización de sus capas. Azán. x440.

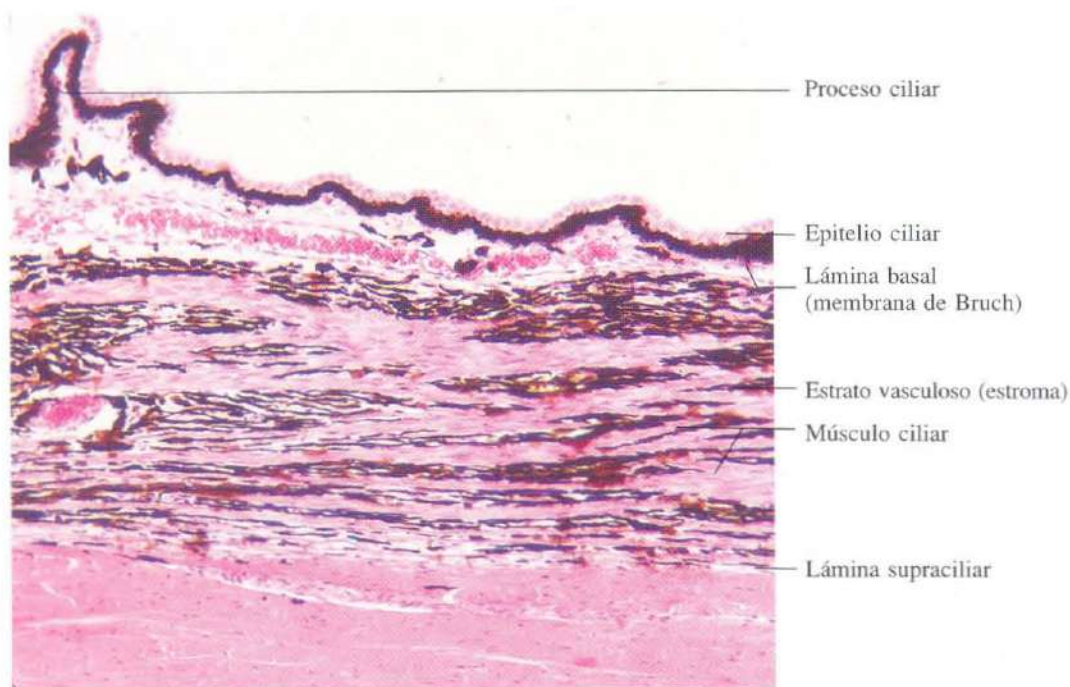


Fig. 18-5. Sección meridional del cuerpo ciliar.
H & E. x120.

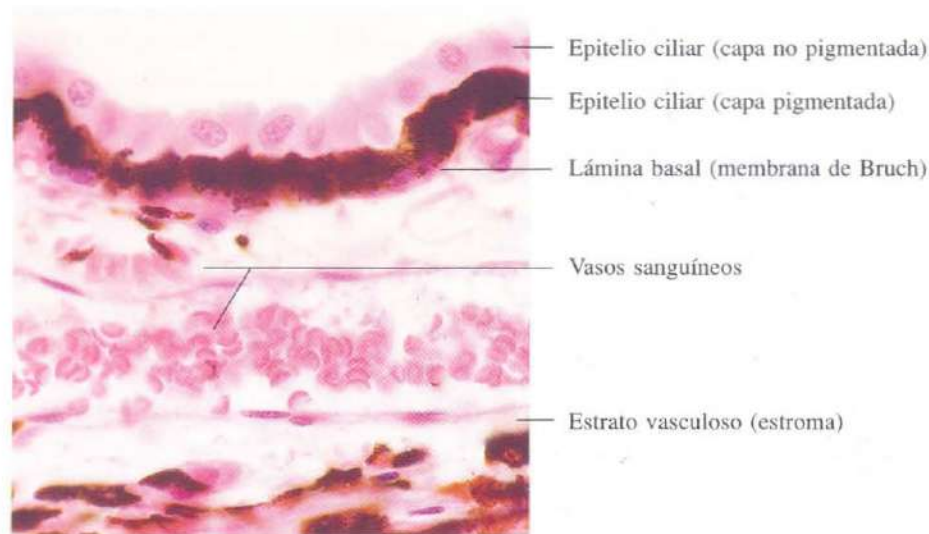


Fig. 18-6. Vista a gran aumento del epitelio cúbico biestratificado del cuerpo ciliar y del estroma subyacente. Obsérvese que la capa celular más profunda del epitelio está intensamente pigmentada.
H & E. x540.

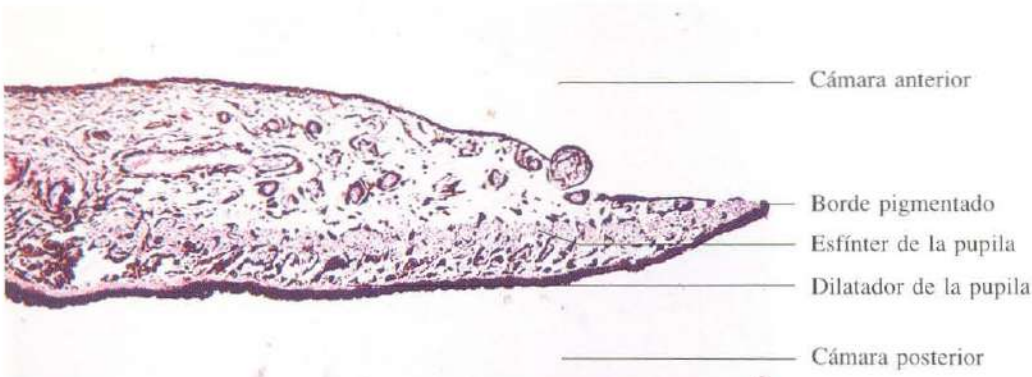


Fig. 18-7. Sección meridional del iris. H & E. x75.

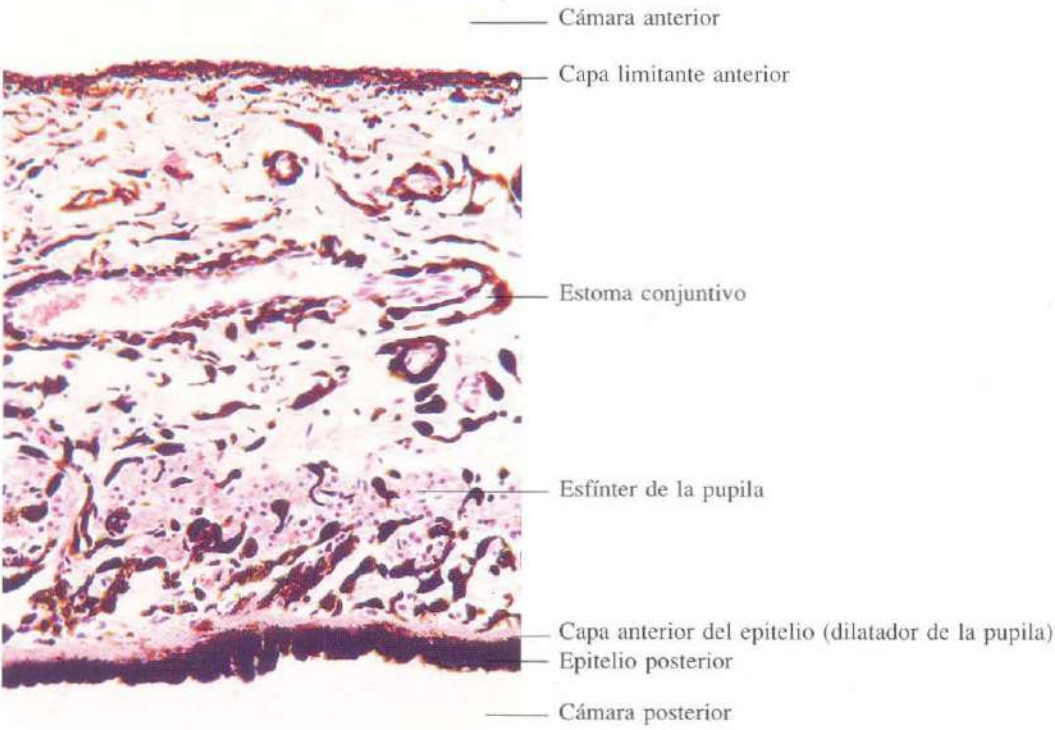


Fig. 18-8. Sección meridional del iris vista a mayor aumento. El epitelio pigmentario en contacto con la cámara posterior del ojo es cúbico biestratificado con pigmento en ambos estratos celulares. El estrato anterior forma el músculo dilatador de la pupila. H & E. x210.

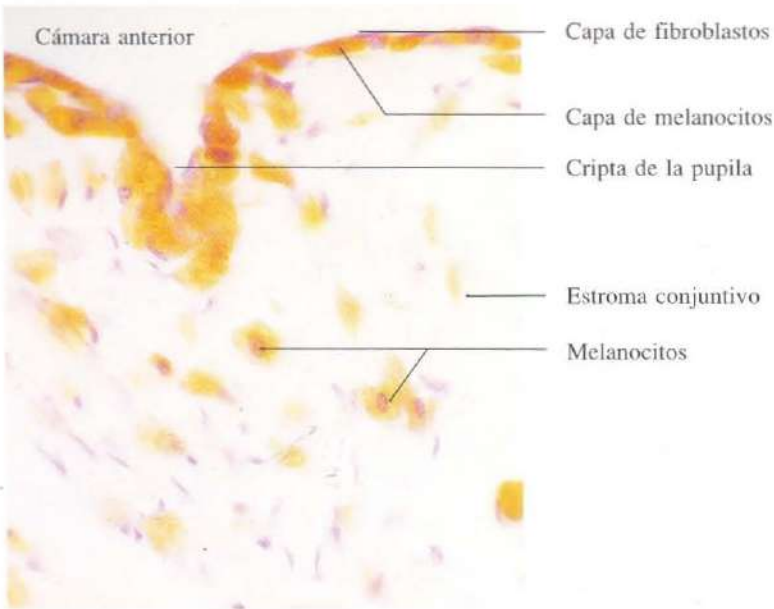


Fig. 18-9. Vista a gran aumento de la porción anterior del iris. Obsérvese que la capa limitante anterior está formada por una delgada capa de fibroblastos aplanados, bajo la que se encuentran melanocitos. H & E. x440.

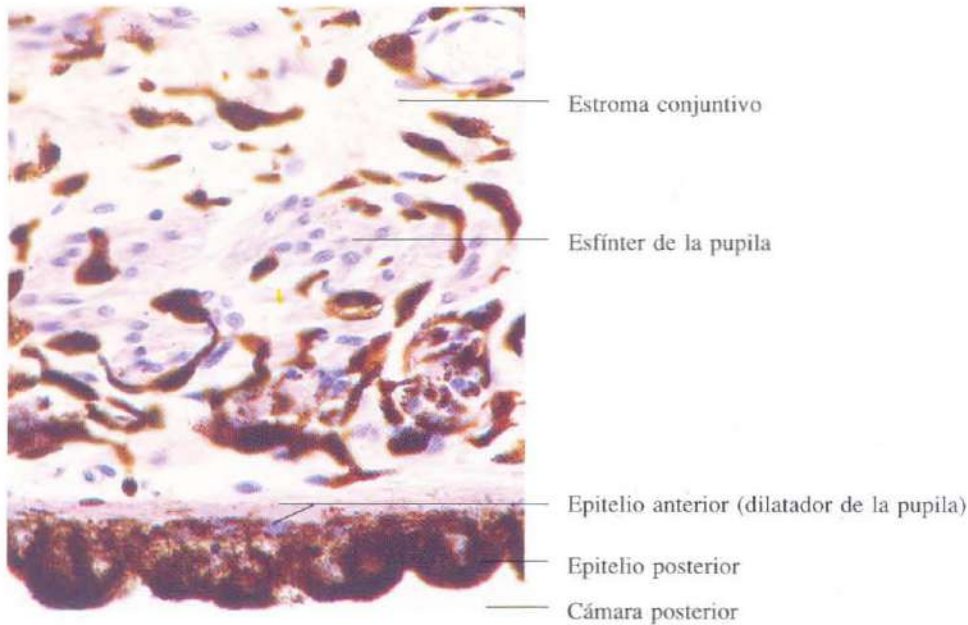


Fig. 18-10. Vista a gran aumento de la porción posterior del iris mostrando el epitelio pigmentario con el músculo dilatador de la pupila. H & E. x450.

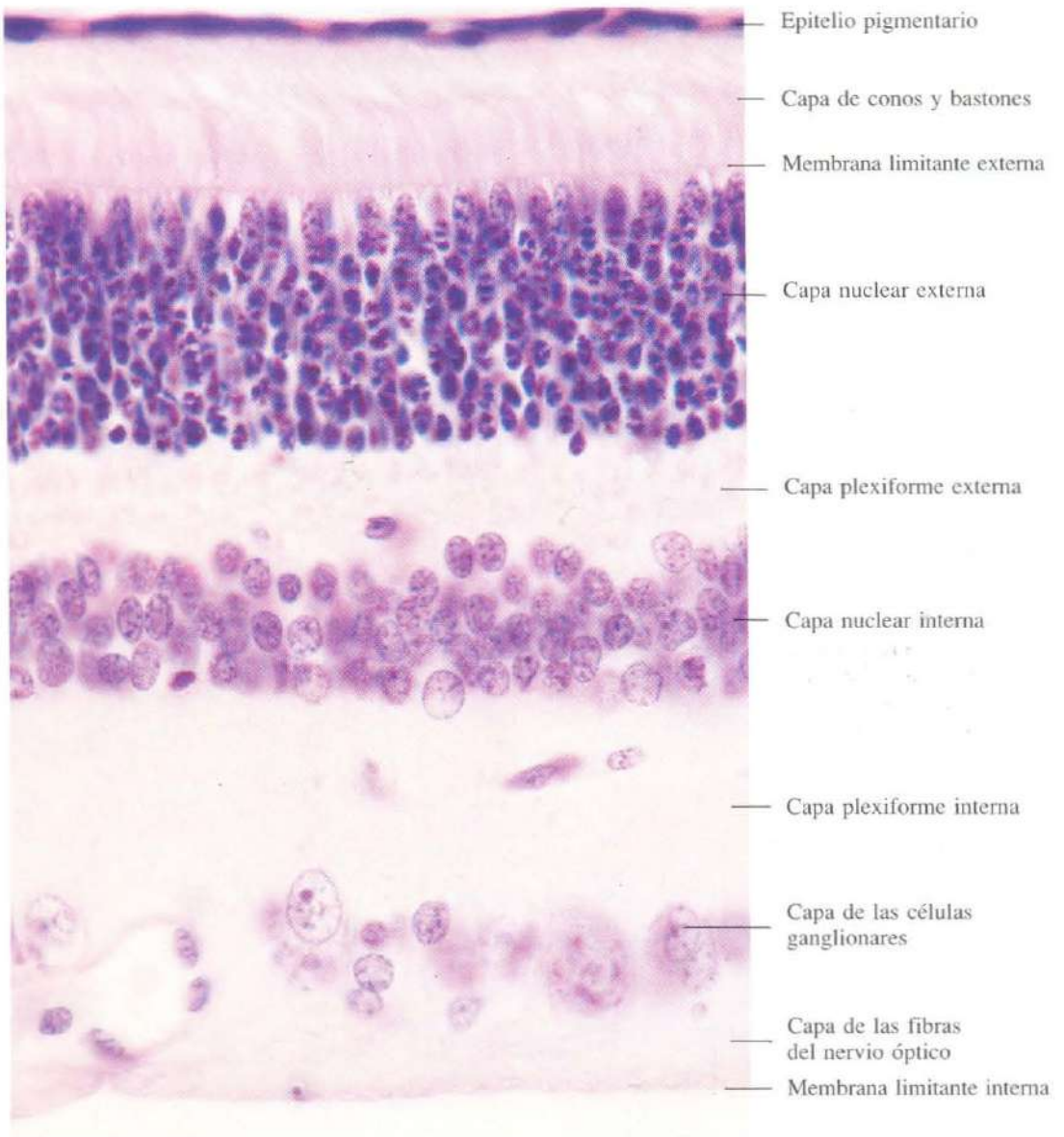


Fig. 18-11. Vista a gran aumento de una sección meridional de la retina. H & E. x810.

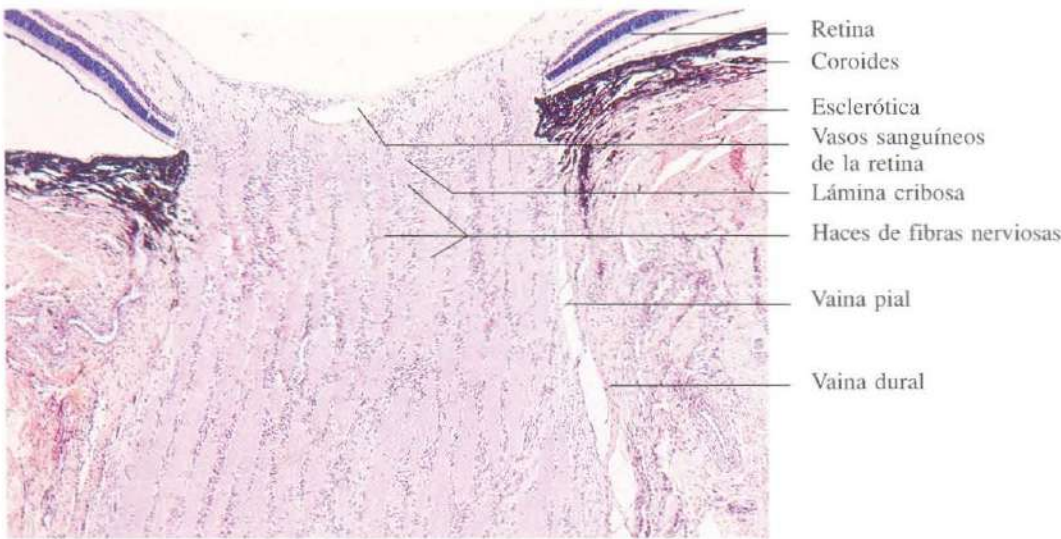


Fig. 18-12. Sección longitudinal del **nervio óptico** en el punto de entrada en el globo ocular (disco óptico o punto ciego). H & E. x45.

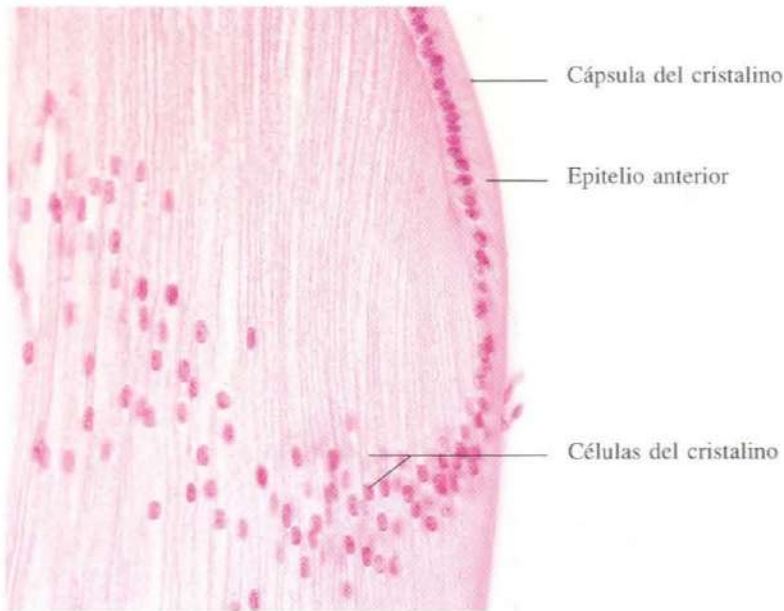


Fig. 18-13. Parte del **cristalino** mostrando su constitución celular: células cúbicas que forman el epitelio anterior, y células alargadas que configuran el resto del cristalino. H & E.

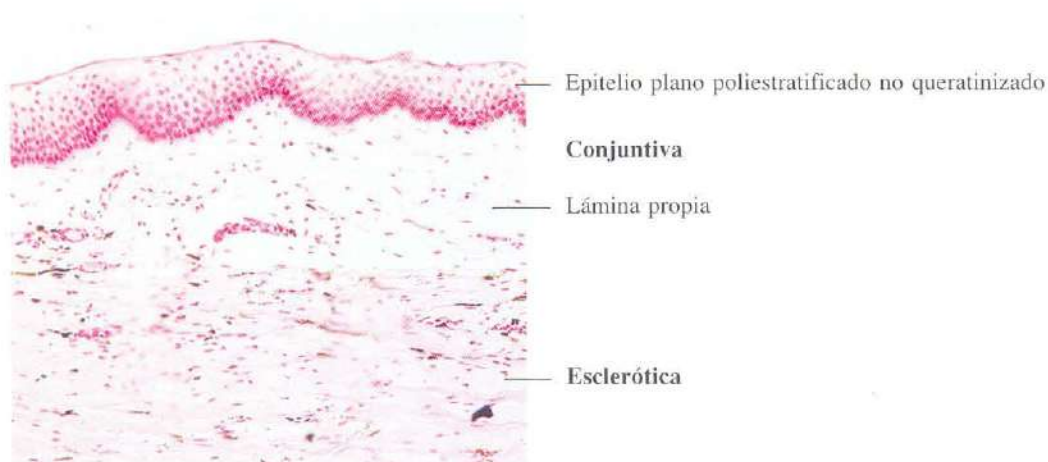


Fig. 18-14. Sección meridional de la conjuntiva ocular. H & E. $\times 110$.

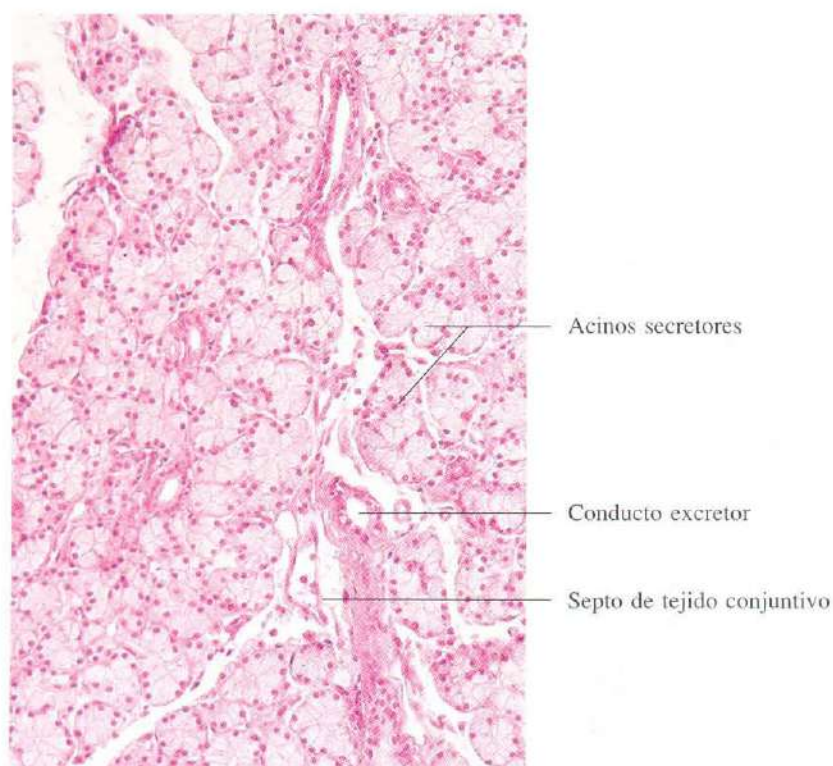


Fig. 18-15. Glándula lacrimal. Es una glándula acinar, de aspecto similar al de las glándulas salivares. La secreción es principalmente serosa, aunque hay algunas células secretoras de moco en los conductos. H & E. $\times 190$.

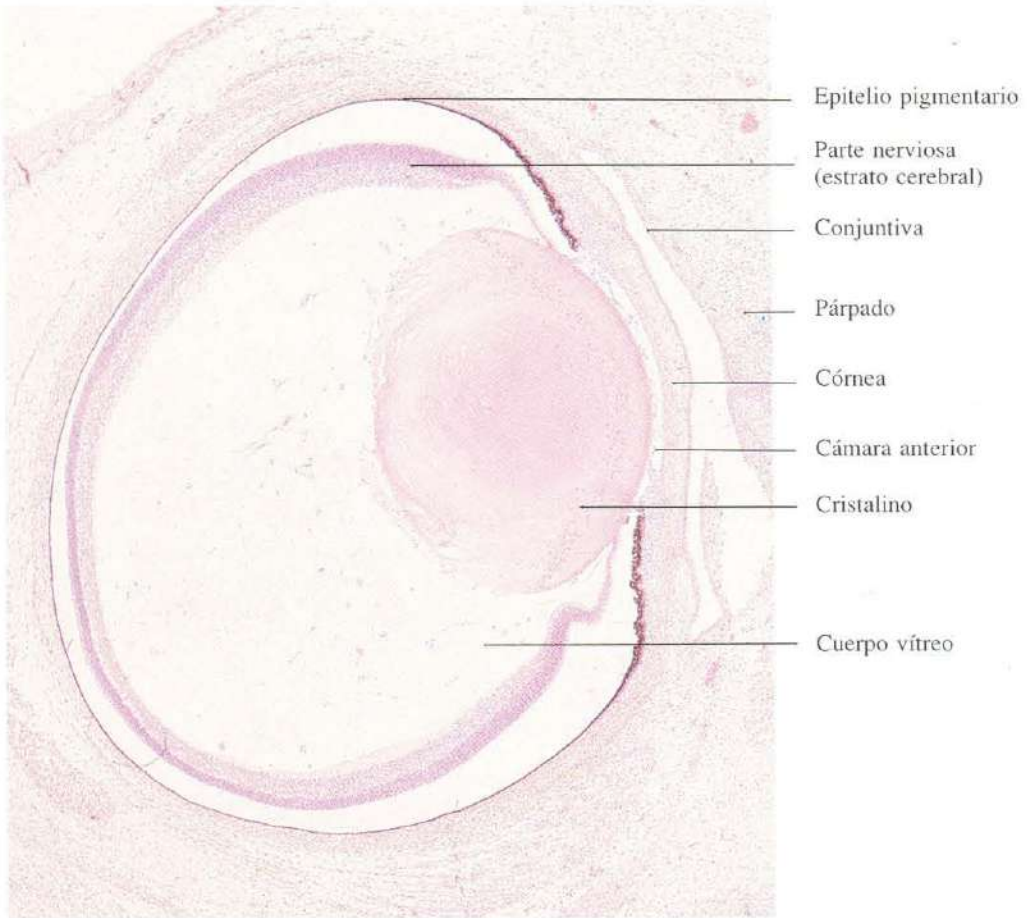


Fig. 18-16. Sección meridional completa del **primordio de un ojo** de un feto humano en el tercer mes de vida intrauterina. H & E. x32.

CAPITULO 19

Oído

El oído es el órgano responsable, tanto de la audición como del equilibrio. Está formado por tres partes: 1. Oído externo, constituido por la oreja y el conducto auditivo externo. Su misión es de colector de las ondas sonoras y su conducción hacia el interior del oído. 2. Oído medio o caja del tímpano. Es una cavidad situada dentro del hueso que encierra la membrana timpánica y la cadena de huesecillos. Los huesecillos transmiten las vibraciones que producen las ondas sonoras en el tímpano a la ventana oval, situada en la pared interna del oído medio. El oído medio se comunica con la rinofaringe a través de la trompa de Eustaquio, equilibrándose así la presión

dentro del oído. 3. Oído interno. Comprende una serie de tubos y sacos membranosos, dispuestos en diversos planos, que forman el laberinto membranoso. Lo forman los canales semicirculares, el caracol, el utrículo y el sáculo. En su interior contienen un líquido llamado endolinfa, y en su pared interna están las células sensoriales de la audición y del equilibrio. El laberinto membranoso está encerrado en cavidades del hueso que forman el laberinto óseo. Entre ambos laberintos hay otro líquido, la perilinfa. Esta, en contacto con la membrana oval, conduce las vibraciones de los huesecillos para transmitirlas a las células sensoriales auditivas.

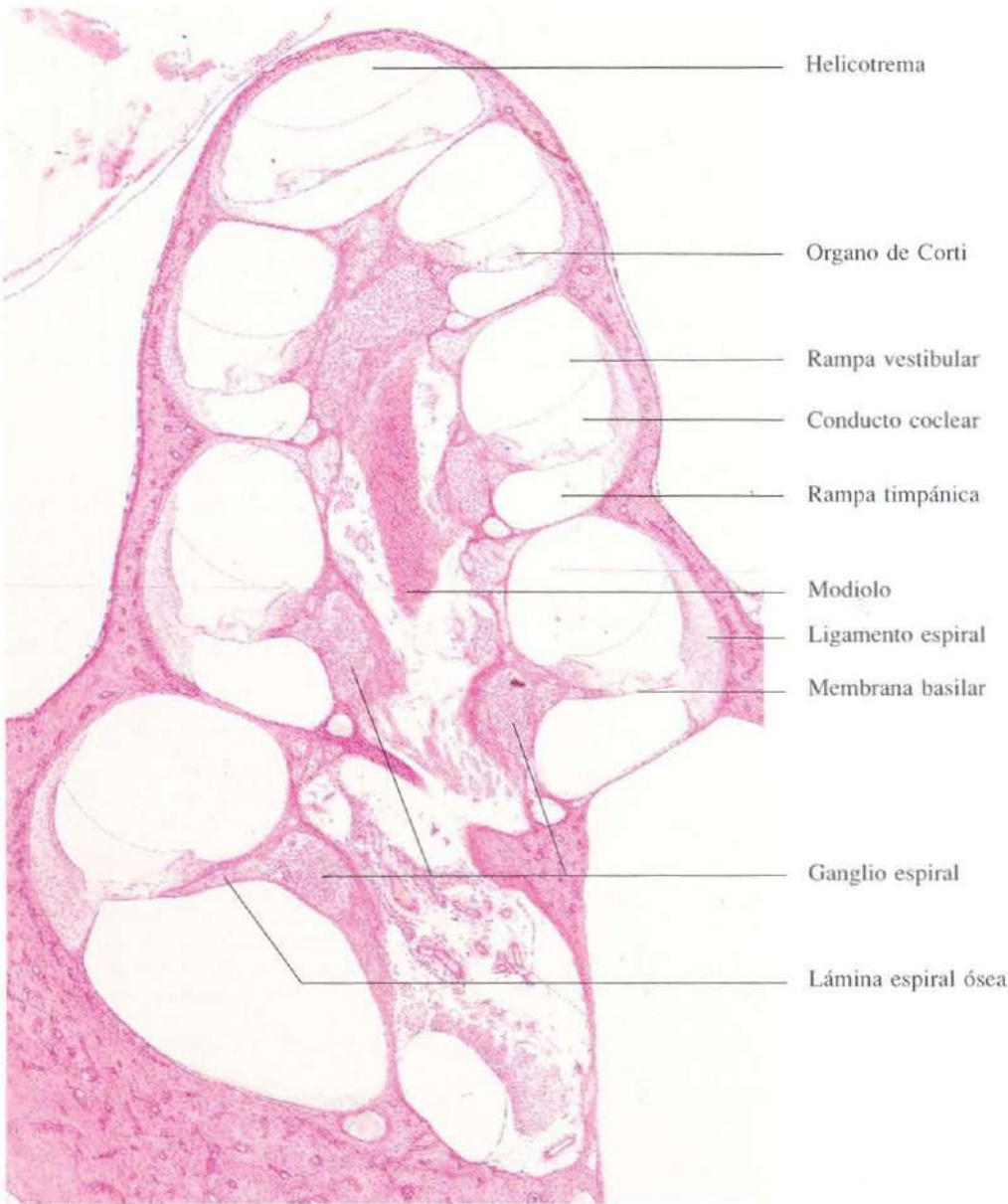


Fig. 19-1. Sección de la **cóclea** del oído interno de un cobaya. El conducto coclear aparece seccionado transversalmente varias veces. H & E. x37.

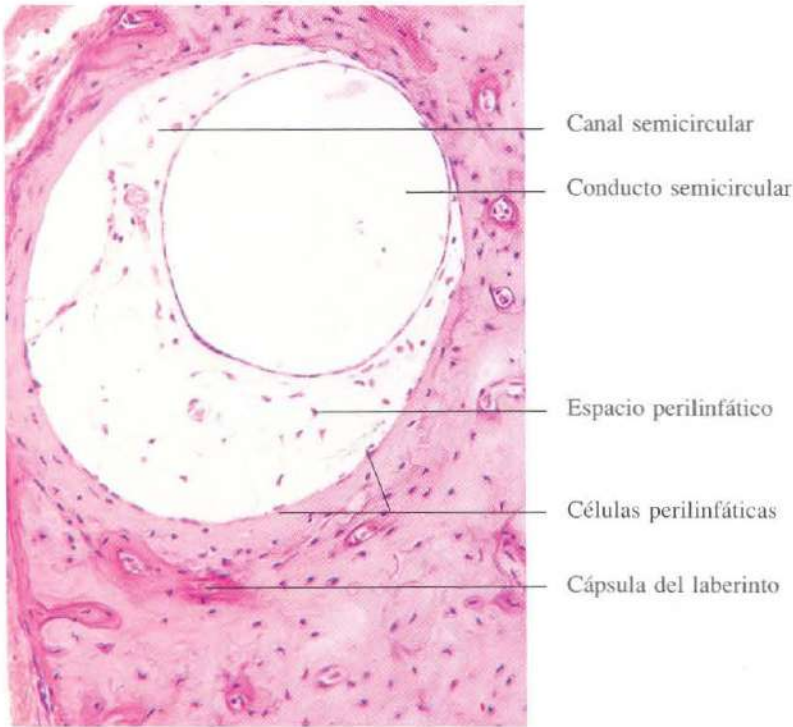


Fig. 19-2. Sección transversal de un **canal semicircular** mostrando el conducto semicircular. Al nivel al que se ha efectuado esta sección la cresta ampular no es visible. H & E. x180.

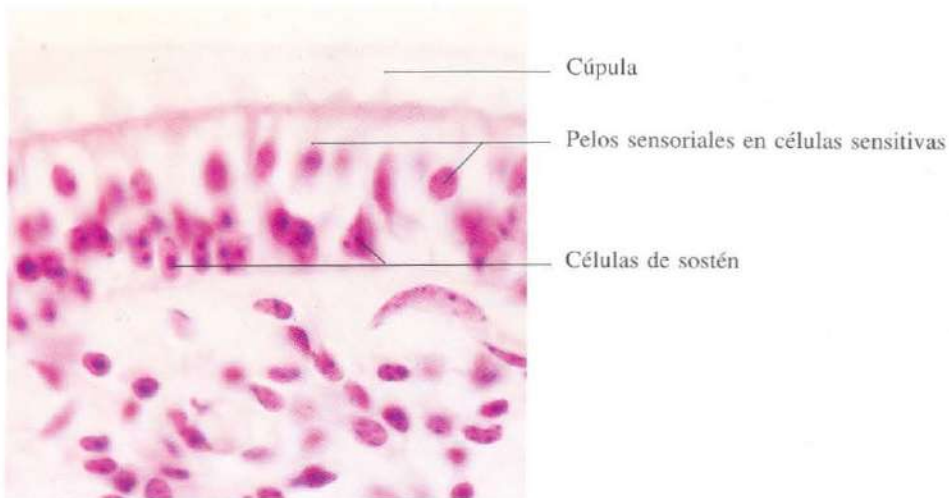


Fig. 19-3. Vista a gran aumento del epitelio receptor especializado de la **cresta ampular**. Se observan la cúpula y los denominados "pelos sensoriales" de las células sensitivas. H & E. x735.

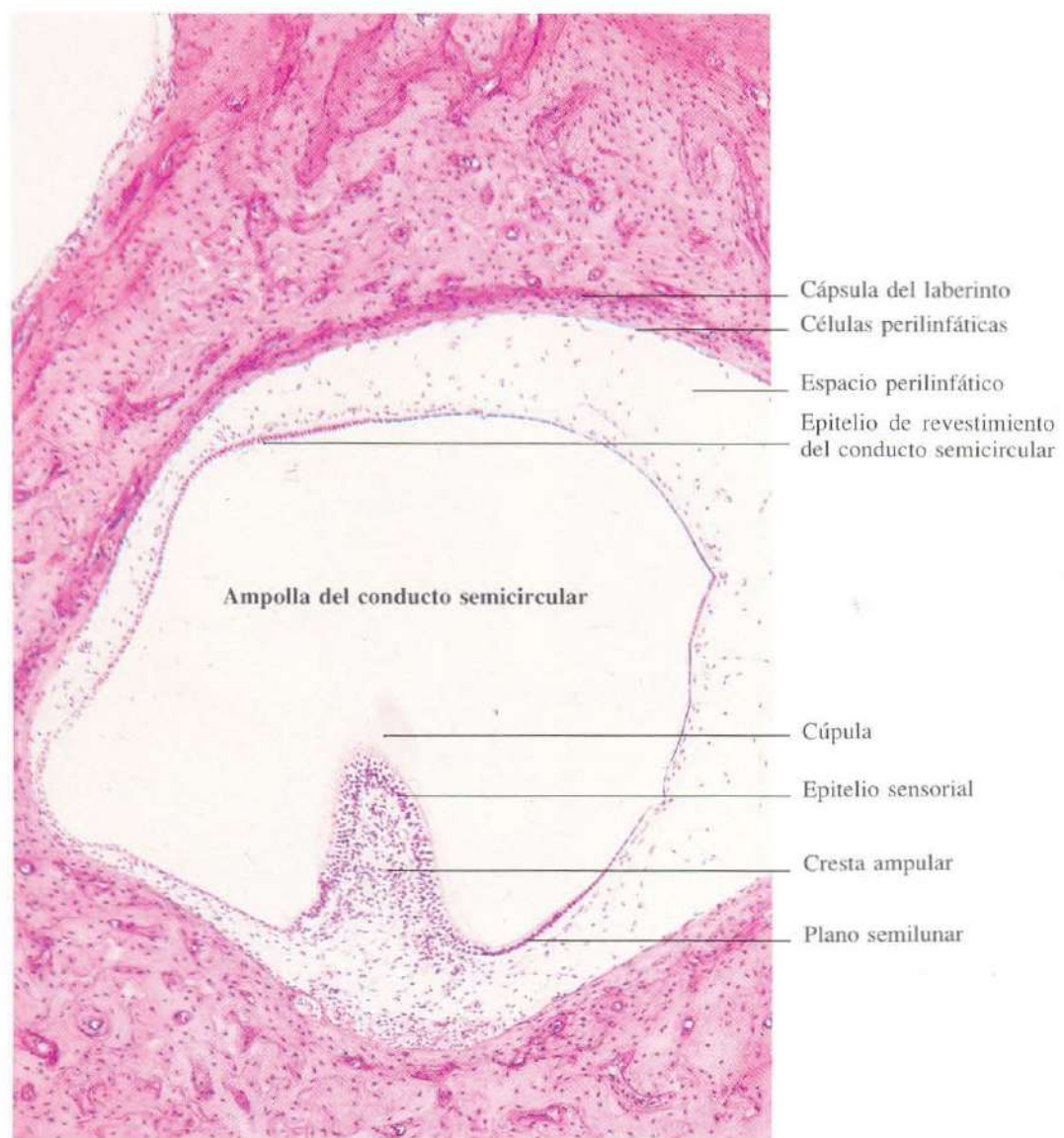


Fig. 19-4. Sección transversal de un **conducto semicircular a nivel de la ampolla** donde se encuentra la cresta ampular. H & E. x90.

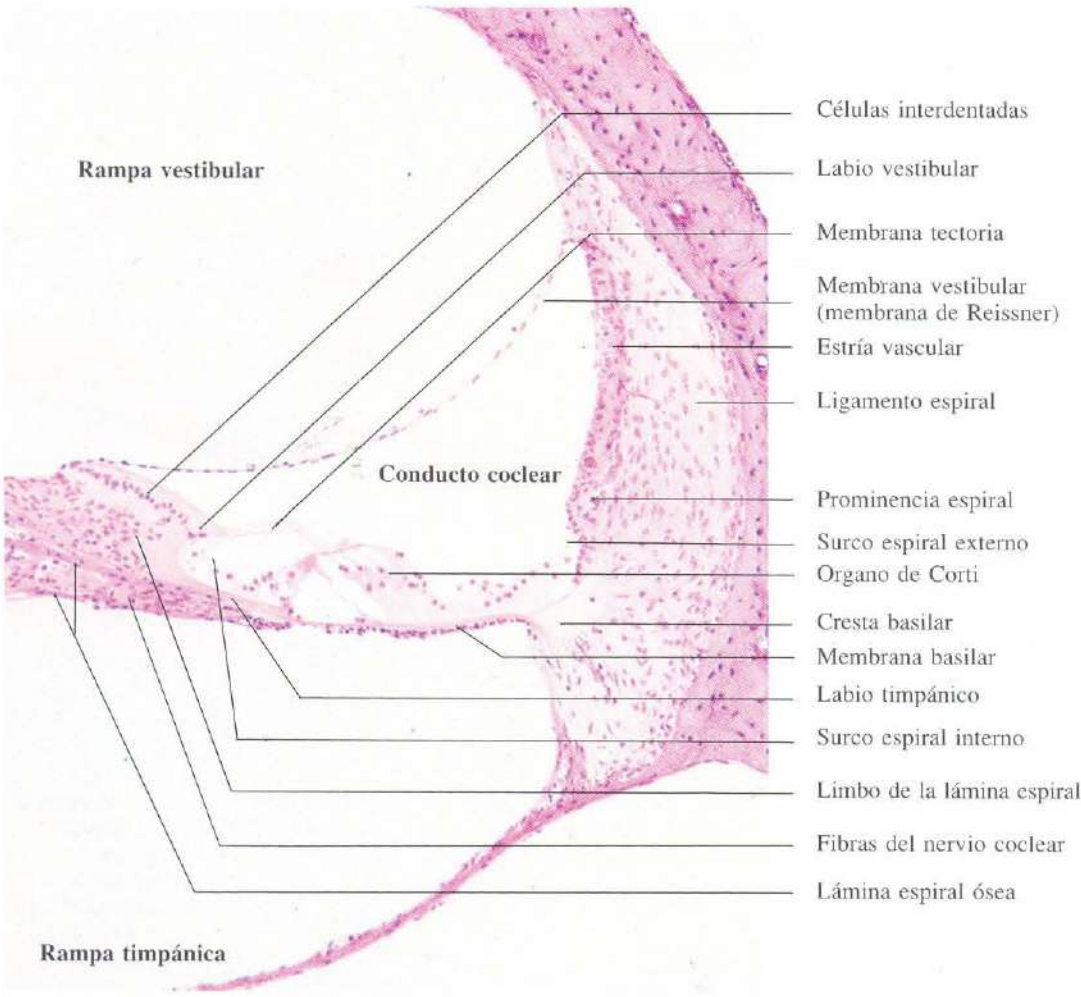


Fig. 19-5. Sección transversal de la cóclea mostrando sus tres compartimentos. En el compartimento central se encuentra el conducto coclear que contiene el órgano de Corti. H & E. x130.

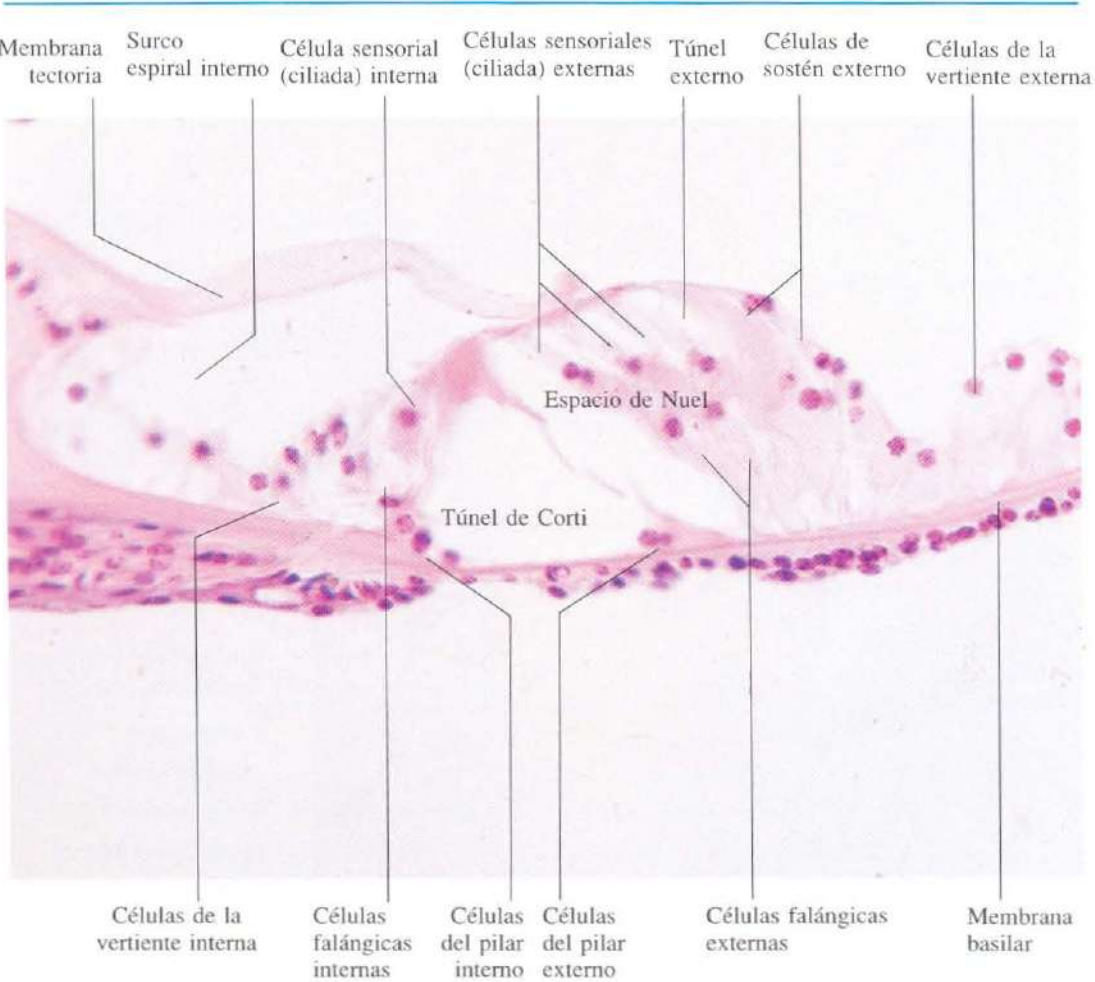


Fig. 19-6. Vista a gran aumento de una sección transversal del conducto coclear mostrando el **ór-gano de Corti** con las células sensoriales auditivas. H & E. x440.

Índice

A

Acérvulos cerebrales, 158, 159
Acinos mixtos, 102, 103
 mucosos, 100, 103
 pancreáticos, 123
 serosos, 100, 101, 102
Acrocéntrico, 15
Acrosoma, 185
Adenohipófisis, 156
Adipocito(s)
 multilocular, 31
 unilocular, 14, 30
Adrenales, 163, 165
 cápsula, 163
 características generales, 163
 corteza, 163, 164, 165
 médula, 163, 165
 sinusoides, 164, 165
 zonas funcionales, 163, 164, 165
Adventicia muscular de las grandes venas, 74
Albugínea
 de ovario, 168, 169
 de pene, 193
 de testículo, 182
Alvéolo(s)
 en la mama, 201, 202, 203
 pulmonares, 136, 137, 138, 139, 140, 141
 prostáticos, 192
Ameloblastos, 104, 105, 106
Amígdala(s)
 palatina, 87
Ampolla(s)
 de las trompas uterinas, 175
 en los conductos semicirculares, 217, 218
Anafase de la mitosis, 16
Anejos
 de la piel, 93, 94
 uterinos, 175
Angulo iridocorneal, 207
Anillo fibroso del disco intervertebral, 48
Año, 122
Antro
 folicular, 168, 171
 pilórico, 114
Aorta, 68, 69
Aparato
 circulatorio, 68-76
 de Golgi, imagen negativa, 12
 digestivo, 98-130
 reproductor, 168-181
 femenino, 168-181
 masculino, 182-193
 respiratorio, 131-141
 vías aéreas

 inferiores, 134, 135, 136, 137, 138, 139
 superiores, 132, 133
 urinario, 144-154
 riñones, 144, 145, 146, 147, 148, 149, 150
 vías urinarias, 151, 152, 153, 154
 yuxtaglomerular, 148
Apéndice
 cecal, vermicular, 121
 lámina
 muscular de la mucosa, 121
 propia, 121
 tejido linfóide, 121
 túnica muscular, 121
Arena cerebral, 159
Arterias
 arciformes, en el riñón, 145
 central del bazo, 85
 elásticas, 68, 69
 espiraladas en el endometrio, 178
 hepática, ramas intrahepáticas, 126
 musculares, 70, 71, 72, 73
 estructura de la pared, 70
 peniciladas, 86
 trabeculares, en el bazo, 85
Arteriola(s), 72
Articulación(es)
 membrana sinovial, 48
Asa de Henle, 149
Aspiración de médula ósea, 40
Astrocitos, 58
 en la glándula pineal, 158
Atresia de los folículos ováricos, 172
Atrio, en el pulmón, 139
Axón, 56, 59
Azul de toluidina, 32, 56

B

Banda
 A, en las fibras del músculo esquelético, 52
 H, en las fibras del músculo esquelético, 52
 I, en las fibras del músculo esquelético, 52
 Z, en las fibras del músculo esquelético, 52
Barras terminales, 19
Bastones, 211
Bazo, 84-86
 arteria(s)
 central, 85
 peniciladas, 86
 trabeculares, 85
 capilar envainado, 86
 cápsula, 84
 cordones de Billroth, 85, 86
 corpúsculos de Malpighi, 85
 estructura general de, 84

- folículos linfoides, 84, 85
- irrigación, 85, 86
- pulpa, 84
 - blanca, 85
 - roja, 86
- sinusoides, 84, 86
- trabéculas, 84, 85
- venas trabeculares, 85
- Borde
 - anterior del iris, 209
 - en cepillo
 - en el túbulo proximal, 147
 - en plexos coroideos, 65
 - libre del labio, 98
- Botones gustativos, 99, 100
- Boutons en passage, 57
- Bronquíolos, 136, 137, 138, 139, 140
 - epitelio, 140
 - músculo, 138
 - respiratorios, 138, 139
 - terminales, 139
- Bronquios, 136, 137
 - glándulas, 137
 - túnica
 - mucosa, 137
 - muscular, 137
- Brotes sincitiales, 196
- Bulbo piloso, 94
- C
 - Cabeza de epidídimo, 187
 - Cálices
 - mayores, 151
 - menores, 144, 151
 - Cámara anterior del ojo, 209, 210, 214
 - Canal/es
 - de Havers, 44
 - radicular del diente, 107
 - semicircular, 217
 - Canalículos
 - biliares (ATPasa), 129
 - en el tejido óseo, 43, 44
 - Capa(s)
 - basal
 - del endometrio, 177
 - coriocapilar, 207
 - córnea, 90
 - de Bowman, 206
 - de células
 - ganglionares, 211
 - granulosas, en el folículo ovárico, 171
 - de conos y bastones
 - de epitelio pigmentario, 211
 - de fibras nerviosas de la retina, 211
 - de fotorreceptores de la retina, 211
 - epitelial secretora, 23
 - funcional, del endometrio, 179
 - ganglionar de la retina, 211
 - intermedia, en el primordium del diente, 105, 106
 - limitante
 - externa de la retina, 211
 - interna de la retina, 211
 - nuclear
 - externa de la retina, 211
 - interna de la retina, 211
 - papilar, en la dermis, 20, 91
 - plexiforme
 - externa de la retina, 211
 - interna de la retina, 211
 - reticular, en la dermis, 91
 - vascular en el cuerpo ciliar, 258
 - Capilares, 26, 52, 72, 73
 - envainados del bazo, 86
 - fetales, 196
 - glomérulo renal, 146, 147
 - linfáticos, 76
 - médula renal, 149
 - músculo, 53
 - músculo cardíaco, 75
 - pared alveolar, 140
 - plexos coroideos, 196
 - Cápsula
 - de Bowman, 146
 - capa
 - parietal, 146, 147
 - visceral, 146, 147
 - podocitos, 147
 - del cristalino, 211
 - del laberinto, 217, 218
 - en la matriz cartilaginosa, 42
 - Caracol, 216
 - Cardias, 110
 - Carmín de litio, fagocitosis, en el hígado (células de Kupffer), 31
 - Cartilago, 42, 43
 - componentes, 42
 - crecimiento
 - apositional, 42
 - intersticial, 42
 - elástico, 43, 133
 - en bronquios, 137
 - en laringe, 133
 - en tráquea, 42
 - fibroso, 43
 - hialino, 42
 - de bronquio, 137
 - de tráquea, 134
 - grupos isogénicos, 42
 - matriz calcificada, 46
 - matriz territorial, 42
 - Cavidad
 - pulpar del diente, 107
 - uterina, 177
 - Célula(s), 10-16
 - A (células alfa)
 - en los islotes de Langerhans, 124
 - absortivas en el intestino delgado, 117
 - acidófilas
 - en el lóbulo anterior de la hipófisis, 156
 - en las extensiones vaginales, 181
 - acinares pancreáticas, 11, 12, 22
 - adiposas multiloculares, 31
 - adiposas uniloculares, 14, 30
 - alfa

- en el lóbulo anterior de la hipófisis, 156
- en los islotes de Langerhans, 124
- alveolares
 - grandes, en el pulmón (tipo I), 140
 - pequeñas, en el pulmón (tipo II), 140
- argentafines
 - en el apéndice vermiforme, 121
 - en el estómago, 114
 - en el intestino delgado, 117
 - impregnación de plata, 121
- B (células beta)
 - en los islotes de Langerhans, 124
- basales
 - en el epitelio traqueal, 135
- basófilas en el lóbulo anterior de la hipófisis, 156
- beta, en los islotes de Langerhans, 124
- bronquiales de Clara, en bronquíolos, 139
- C en la glándula tiroides, 161
- califormes
 - en el epitelio
 - del intestino delgado, 22, 23, 117
 - del intestino grueso, 120
 - traqueal, 462
 - tinción con mucicarmin, 120
- centroacinosas en páncreas, 123
- cebadas, 32
- ciliadas
 - cocleares, 220
 - en el epitelio traqueal, 19, 135
 - en el órgano de Corti
 - externas, 220
 - internas, 220
 - en las trompas uterinas, 176
 - en los bronquíolos, 138
 - en los conductillos eferentes testiculares
 - 18, 187
- claras de la epidermis, 92
- claras de la médula adrenal, 165
- corticotrofas en el lóbulo anterior de la hipófisis, 156
- cromafines, en la médula adrenal, 165
- cromófilas, en el lóbulo anterior de la hipófisis, 156
- cromóforas, en el lóbulo anterior de la hipófisis, 156
- D y D₁, en los islotes de Langerhans, 124
- deciduales, 195
- de citotrofoblasto, 196
- de Hofbauer, 196
- de Kupffer, 127, 128
- de Leydig, 184, 185
- de Paneth, en el intestino delgado, 117
- de Purkinje, 10, 56, 63
- de Schwann, 59, 60
- de Sertoli, 184, 185
- de sinciotrofoblasto, 196
- de sostén en el órgano de Corti, 220
- de la granulosa
 - en el folículo ovárico, 10, 169, 170, 171, 172
 - en la formación del cuerpo lúteo, 134, 136
- del cristalino, 212
- del mesénquima
 - en el desarrollo
 - de cartílago, 42
 - óseo, 45, 46
 - en la osificación endocondral, 45, 46, 47
- del pilar
 - externo, 220
 - interno, 220
- del tejido conectivo, 29, 30, 31, 32, 33
- deciduales, 195
- delta, en los islotes de Langerhans, 124
- endocrinas
 - en el epitelio del intestino delgado, 117
 - en el estómago, 114
 - en los islotes de Langerhans, 124
- endotelial, en sinusoides hepáticos, 14, 127, 128
- enterocromafines, en el estómago, 114
- falángicas del órgano de Corti
 - externas, 220
 - internas, 220
- foliculares
 - en la glándula tiroides, 26, 160
 - en los ovarios, folículo primordial, 170
- ganglionares
 - en la retina, 211
- simpáticas, 13, 61
 - en la médula adrenal, 165
- hematopoyéticas, localización en la médula ósea, 38
- hepáticas, 126, 127
- interdentales (en el laberinto coclear), 219
- intersticiales
 - ováricas, 168, 172
 - renales, 150
 - testiculares, 184, 185
- luteínicas de la granulosa, 173, 174
- mesangiales en los corpúsculos renales, 148
- mesenquimales, 30
 - en la osificación intramembranosa, 44, 45
 - en la papila dentaria, 105
- miopiteliales de la mama, 201
 - en las glándulas
 - salivares, 102
 - sudoríparas
 - apocrinas, 96
 - ecrinas, 96
- mioides, en los túbulos seminíferos, 183, 184
- mitosis, 15
- mucosas
 - del cuello, en el estómago, 113
- musculares lisas, 10, 50, 51
 - en el conducto del epidídimo, 187, 188
 - en el estroma de la próstata, 192
 - en el útero, 180
- naviculares en las extensiones vaginales, 181
- nerviosas, 56, 57, 61, 63, 64
 - impregnación de plata, 57
- oscuras en la corteza adrenal, 165
- osteoprogenitoras, 44, 45, 46
- oxífilas, en la glándula paratiroides, 162
- parietales, en las glándulas corpo-fúndicas, 10, 112, 113

- perilinfáticas, 217, 218
- plasmáticas, 12, 32
- del pilar externo del órgano de Corti, 220
- del pilar interno del órgano de Corti, 220
- piramidales de corteza cerebral, 56
- PP, en los islotes de Langerhans, 124
- principales
 - en las glándulas
 - del estómago, 10, 112, 113
 - paratiroides, 162
- reticulares, 30
 - en el tejido linfático, 79
- satélites
 - en el sistema nervioso periférico, 61
 - en los ganglios nerviosos espinales, 61
 - perineuronales, 61
- secretoras, en las trompas uterinas, 176
- somatotróficas, en el lóbulo anterior de la hipófisis, 156
- "stem", 39
- tecaluleínicas, 173, 174
- yuxtglomerulares, 148
- Cemento en el diente, 107
- Cementocitos, 107
- Centro de osificación de la diáfisis, 40, 45
 - germinativo en ganglios linfáticos, 82, 83
- Centrómero, 15
- Cerebelo, 56, 63
- Cerebro, 56, 64
- Cérvix uterino, 180
- Cilios, 18, 19
 - del epitelio olfativo, 132
 - del epitelio de la tráquea, 135
- Cisuras de Schmidt-Lantermann, 59
- Citología, 10-16
- Citoplasma, 10-13
 - aparato de Golgi, 12
 - cambios durante la mitosis, 15
 - centrosomas y centríolos, 15
 - ergastoplasma, 10, 11
 - inclusiones, 13, 14
 - lisosomas, 13
 - membrana celular, 11
 - mitocondrias, 11
 - organelas, 11-13
 - retículo endoplasmático rugoso, 10, 11
- Citotrofoblasto, 196
- Colágena (colágeno)
 - coloración, 28
 - en la dermis, 91
- Coloide, en la glándula tiroides, 160, 161
- Colon, 119, 120
 - estructura general de la pared, 119
 - mucosa del colon, 120
- Coloración con PAS
 - de la célula caliciforme, 23, 117
 - de la membrana basal, 29, 148
 - de glucógeno, 13, 148
 - de los folículos tiroideos, 161
 - de las glándulas cardíacas del esófago, 110
 - de mucina, 23
 - del epitelio superficial del estómago, 112
 - del borde en cepillo, 114
- del lóbulo anterior de la hipófisis, 156
- de Creasazan, según Romeis, de la hipófisis, 156
- de Feulgen, cromosomas, 16
- de May-Grünwald-Giemsa, 36, 37, 39, 40
- supravital, reticulocitos, 38
- Columnela, 216
- Columna(s)
 - renales, de Bertin, 144
- Collar perióstico, 46
- Concreciones, en la próstata, 192
- Condroblastos, 42
- Condrocitos, 42, 43
- Conductillos eferentes, 18
- Conducto(s)
 - alveolar pulmonar, 139
 - anal, 122
 - túnica
 - mucosa, 122
 - muscular, 122
 - submucosa, 122
 - biliar intrahepático, 126
 - cervical de útero, 180
 - coclear, 216, 219
 - células
 - ciliadas
 - externas, 220
 - internas, 220
 - de sostén, 220
 - del pilar
 - externas, 220
 - internas, 220
 - falángicas
 - externas, 220
 - internas, 220
 - interdentales, 220
 - limitantes
 - externas, 220
 - internas, 220
 - espacio de Nuel, 220
 - estría vascular, 219
 - lámina espiral ósea, 219
 - ligamento espiral coclear, 219
 - membrana
 - basilar, 219
 - de Reissner, 219
 - tectoria, 219
 - nervio coclear, 219
 - órgano de Corti, 219, 220
 - rodete de ligamento espiral, 219
 - túnel de Corti, 220
- de Bellini, en la médula renal, 150
- de Havers, 43, 44
- del epidídimo, 19, 182, 188
- deferente, 182, 189, 190
 - túnica
 - adventicia, 189
 - mucosa, 189
 - muscular, 189
- eferentes, 18, 181
- excretorios
 - de glándula mamaria, 200-203
 - de glándula salivar, 20, 101, 102, 103

- de páncreas, 123
 - intercalares, en las glándulas salivares, 102
 - interlobulillar, 25, 103
 - intralobulillar, 101
 - galactóforo, 201, 202
 - salivares estriados, 25, 101, 102, 103
 - semicirculares, 18, 217, 218
 - Conjuntiva, 214
 - bulbar, 213
 - palpebral, 214
 - Cono(s)
 - eferente, en el epidídimo, 187
 - en la retina, 211
 - Corazón, 75, 76
 - pared del corazón, 75
 - Cordón espermático, 190
 - Cordón umbilical, 197
 - tejido conjuntivo de, 33
 - Cordones
 - esplénicos, de Billroth, 86
 - medulares, en los ganglios linfáticos, 80, 82, 83
 - Córnea, 206, 214
 - capa de Bowman, 206
 - características histológicas, 206
 - epitelio
 - anterior, 15, 19, 206
 - posterior, 206
 - lámina limitante
 - anterior, 206
 - posterior, 206
 - membrana de Descemet, 206
 - sustancia propia, 206
 - Coroides, 207
 - Corona
 - dentaria, 107
 - radiada, 171
 - Corpúsculo(s)
 - de Hassal, 79
 - de Meissner, 62
 - de Pacini, 62
 - esplénicos de Malpighi, 85
 - gustativos, 100
 - renales, 145, 146, 147, 148, 150
 - tímicos, 79
 - Corteza
 - cerebral, 64
 - cerebelosa, 63
 - definitiva en las adrenales, 163
 - en el cabello, 94
 - en los ganglios linfáticos, 80
 - renal, 144, 145, 146, 147
 - Cresta(s)
 - ampulares (en los conductos semicirculares), 217, 218
 - dérmicas del tejido conectivo, 20, 91
 - Criptas
 - amigdalinas, 81, 87
 - de Lieberkühn, 81, 87
 - en el apéndice vermiforme, 121
 - en el intestino
 - grueso, 119, 120
 - delgado, 116, 117
 - gástricas, 112, 113
 - en las amígdalas linguales, 87
 - pupilares, 210
 - Cristales de Reinke, en las células de Leydig, 185
 - Cristalino, 212, 214
 - cápsula, 212
 - desarrollo, 214
 - epitelio, 212
 - Cromatina, 14
 - Cromosoma(s), 15
 - acrocéntricos, 15
 - de metafase, 15
 - metacéntricos, 15
 - submetacéntricos, 15
 - Cuello
 - dentario, 107
 - uterino, 180
 - Cuerpo(s)
 - albicans, 168
 - amarillo, en los ovarios, 173
 - amiláceos en la próstata, 192
 - cavernosos del pene, 154, 193
 - celular, neurona, 56
 - ciliar, 207, 208
 - capa vascular, 208
 - epitelio ciliar
 - no pigmentado, 208
 - pigmentado, 208
 - lámina basal, 208
 - lámina supraciliar, 208
 - membrana de Bruch, 208
 - músculo ciliar, 207
 - Cuerpo(s)
 - albicans, 174
 - amiláceo, 192
 - de Herring, en la neurohipófisis, 157
 - de Nissl, 11, 57
 - esponjoso del pene, 154, 193
 - lúteo, 173, 174
 - uterino, 177
 - vítreo, 214
 - Cúmulo oóforo, 171
 - Cutícula
 - de la vaina radicular interna, del folículo piloso, 94
 - del pelo, 94
- ## D
- Decidua, 194, 195
 - Deferente, 189, 190
 - Dentritas, 10, 56
 - Dentina, 105, 106, 107
 - formación, 104, 105, 106
 - intertubular, 107
 - peritubular, 107
 - Dermis, 29, 90, 91, 93
 - capa
 - papilar, 20, 91
 - reticular, 91
 - Desarrollo
 - del cristalino, 214
 - dentario, 104, 105
 - Diente(s), 104-107

- ameloblastos, 104, 105, 106
- características generales histológicas, 104, 105, 106, 107
- dentina, 105, 106, 107
- esmalte, 106, 107
- etapas evolutivas, 104
- histogénesis, 104, 105, 106
- pulpa, 105, 106
- Disco(s)
 - intercalares, en el músculo cardíaco, 52, 75
 - intervertebrales, 48
 - óptico, 212
- División celular, 15
- Duodeno, 118
 - glándulas de Brunner, 118
- E**
- Elementos figurados de la sangre, 36, 38
- Endocardio, 75, 76
- Endocervix, 180
- Endometrio, 177, 178, 179
 - gestacional, 195
 - glándulas, 177, 178, 179
 - modificaciones cíclicas, 179
 - proliferativo, 179
 - secretor, 179
- Endoneuro, 60
- Endotelio, 68, 70, 72, 73, 75, 76
- Epéndimo, 58, 65
- Epicardio, 75, 76
- Epidermis, 20, 91, 92, 93
 - estrato
 - basal, 91, 92
 - espinoso, 91, 92
 - granuloso, 91, 92
 - lúcido, 91
 - córneo, 90, 91
 - gránulos
 - de melanina, 92
 - de queratohialina, 92
 - melanocitos, 92
 - piel
 - fin, 90
 - gruesa, 20, 90
 - queratinocitos, 91, 92
- Epídimio, 18, 182, 187, 188
- Epiglottis, 133
- Epineuro, 60
- Epitelio, 11, 18-20
 - alveolar, 140
 - células epiteliales planas, en los pulmones, 140
 - amniótico, 197
 - anterior
 - de la córnea, 15, 19, 206
 - del iris, 14
 - ciliar, 207
 - no pigmentado, 208
 - pigmentado, 208
 - cilíndrico
 - estratificado, 20
 - en la uretra masculina, 193
 - seudoe stratificado, 19, 132, 133, 134, 135
 - con cilios, 19
 - con estereocilios, 19
 - simple, 18
 - con borde en cepillo, 19
 - con cilios, 18
 - cúbico
 - estratificado, 132
 - simple, 18
 - de revestimiento, 129
 - de transición, 20, 151
 - en la uretra masculina, 154
 - de las vías urinarias, 151, 152, 153, 154
 - del amnios del cordón umbilical, 197
 - del cristalino, 212
 - del intestino delgado, 117
 - externo del esmalte, 104, 105
 - "germinativo", en los ovarios, 169
 - interno del esmalte, 104
 - olfatorio, 132
 - pigmentario (en la retina), 211, 214
 - plano
 - estratificado, 11, 20, 90, 109, 206
 - en la uretra masculina, 503
 - queratinizado, 20, 91
 - no queratinizado, 19, 20
 - simple, 18
 - posterior
 - de la córnea, 206
 - del iris, 14, 209, 210
 - receptor de la crista ampullaris, 217
 - revistiendo superficies, 10, 91
 - seminífero, 183, 184
 - superficial, en el estómago, 112
 - transicional, 20
 - de uréter, 151
 - de uretra, 153
 - de vejiga urinaria, 152
- Eponiquio, 95
- Ergastoplasma, 11
- Eritroblasto
 - basófilo, 39
 - policromatófilo, 39
- Eritrocitos, 36, 37, 38
 - en sección histológica, 36
 - extendidos sanguíneos coloreados, 36, 38
 - localización en la médula ósea, 40
- Esclerótica, 206, 207, 213
 - características histológicas, 206, 207
 - estroma de, 206
 - lámina
 - cribosa, 212
 - epiescleral, 206
 - fusca, 206
 - sustancia propia, 206
- Esfínter anal
 - externo, 122
 - interno, 122
- Esmalte, 106, 107
 - epitelio externo, 104, 105
 - epitelio interno, 104
 - formación, 105, 106
- Esófago, 108-110
 - estructura general de la pared, 108

- glándulas submucosas, 109
mucosa, 20, 109
- Espacio(s)
capsular en el corpúsculo renal, 146
de Disse, 127
de Nuel, órgano de Corti, 220
del ángulo iridocorneal, 207
intervelloso de placenta, 194, 196
perilinfático, 217, 218
perisinusoidal (de Disse), en el hígado, 126
portal, 125, 126
urinario, en un corpúsculo renal, 146
- Espermátidas, 184
- Espermatoцитos
primarios, 184
secundarios, 184
- Espermatogonias, 184
- Espermatozoides
acrosoma, 185
cabeza, 185
cuello, 185
cola, 185
flagelo, 185
núcleo, 185
pieza
intermedia, 185
principal, 185
terminal, 185
- Espermiogénesis, 184
- Espinas en las dendritas, 56
- Espongiocytes en la corteza adrenal, 164
- Esofagia primitiva, 45
- Estadio
de campana, en el desarrollo del diente, 105
de capuchón, en el desarrollo del diente, 104
- Esterocilios,
en el conducto del epidídimo, 19, 188
en el conducto deferente, 189
- Estómago, 110-114
células
endocrinas, productoras de gastrina, 114
mucosas del cuello, 113
parietales, 10, 112, 113
principales, 10
criptas gástricas, 112, 113
epitelio superficial, 18, 23, 112
estructura de la pared, 111
glándulas
corpofúndicas, 10, 112, 113
pilóricas, 114
lámina
muscular de la mucosa, 112, 114
propia, 112, 114
túnica
mucosa del cuerpo, 10, 112, 113
mucosa del píloro
- Estrato
basal
de la epidermis, 91, 92
del endometrio, 177
córneo, 91
disyunto, 91
espinoso, en la epidermis, 91
granuloso de la epidermis, 91, 92
lúcido, en la epidermis, 91
- Estria vascular del laberinto coclear, 219
- Estroma, de la córnea, 19, 206
- Extendido vaginal, estudio, 181
- F**
- Fagocitosis, de carmín de litio, 31
en el hígado (células de Kupffer), 128
- Fase
proliferativa del ciclo menstrual, 179
secretora del ciclo menstrual, 179
- Fibra(s), 95
argirófilas, 28, 33
colágenas, 28, 29, 32, 33
en el cartílago fibroso, 43
de Purkinje, 76
del cristalino, 212
del músculo cardíaco, 51, 52, 53
del músculo esquelético, 50, 52, 53
del músculo liso, 50, 51
de la dermis, 29
de las paredes alveolares, 140
elásticas, 29
en el cartílago elástico, 43
nerviosa, 59, 61, 62, 157
mielínica periférica, 59
reticulares, 28, 33, 127
en el tejido linfóide, 33, 83
impregnación de plata, 28, 33, 83, 127
- Fibrinoide de Rohr, 194
- Fibroblastos, 29, 31, 61
en tendones, 33
- Fibrocárlago, 43
- Fibrocytos, 33
- Flagelo del espermatozoide, 185
- Folículo(s)
del tiroides, 18, 26, 160, 161
linfóides
amígdala palatina, 87
apéndice ileocecal o vermiforme, 121
bazo, 84, 85
ganglio linfático, 80, 82, 83
intestino, 118, 119, 121
ovárico
cúmulo oóforo, 171
de Graaf, 168
primario, 168, 169, 170
primordial, 168, 169, 170
secundario, 168, 171
piloso, 90, 93, 94, 95, 98
características histológicas, 93, 94
- Fosa nasal
glándulas, 132
mucosa
olfatoria, 132
respiratoria, 132
- Fovéola gástrica, 112, 113
- G**
- Ganglio(s)
autónomos, características histológicas, 61
espinal, 60, 61
espiral, 216

- intramural, 61
- linfáticos, 80-83
 - antracosis, 14, 83
 - capítulo, 80, 81
 - características histológicas, 80, 81, 82, 83
 - cordones medulares, 82, 83
 - corteza, 80, 81
 - fagocitosis, 83
 - hilio, 80
 - médula, 30, 80, 82, 83
 - nódulos o folículos linfáticos, 80, 81, 82
 - paracortical, 80, 82
 - retículo extracelular, 33, 83
 - senos linfáticos, 80, 81, 82
 - trabéculas, 80, 81, 82, 83
 - vénulas poscapilares, 83
- parasimpáticos, 61, 100
- simpáticos, 61, 13
- Gastrina, células endocrinas del estómago, 114
- Gelatina de Wharton
 - en el cordón umbilical, 33, 197
 - en la pulpa dentaria, 104, 105
- Glándula(s)
 - acinares, 24
 - adrenales, 163-165
 - alveolares, 24
 - apocrinas, 22, 93, 96
 - bronquiales, 137
 - cardiales
 - en el esófago, 110
 - en el estómago, 110
 - corpofúndicas del estómago, 112, 113
 - de Bowman en la región olfatoria, 132
 - de Brunner, en el duodeno, 114, 118
 - de Littre, en la uretra
 - femenina, 23, 153
 - masculina, 154
 - de secreción interna, 156-165
 - de von Ebner, en la lengua, 99
 - de la submucosa, en el esófago, 109
 - del estómago, 10, 112, 113, 110
 - del intestino (criptas de Lieberkühn), 23, 116, 120
 - endocrinas, 156-165
 - adrenales, 163, 164, 165
 - características histológicas, 26
 - hipófisis, 26, 156
 - paratiroides, 162
 - pineal, 158, 159
 - tiroides, 26, 160, 161
 - endometriales, 177, 178, 179
 - exocrinas
 - características generales, 25
 - sistema de conductos excretores, 25
 - holocrinas, 22
 - intestinales (criptas de Lieberkühn), 116, 120
 - intraepiteliales, de Littre, 23, 153
 - lagrimales, 213
 - linguales anteriores, 100
 - mamarias, 200, 203
 - alvéolos secretorios, 201
 - características histológicas, 200, 201, 202, 203
 - conductos excretores, 200, 201, 202, 203
 - células mioepiteliales, 201
 - durante el embarazo, 202
 - durante la lactancia, 203
 - en reposo, 200, 201
 - lobulillos, 200, 203
 - tejido conjuntivo, 28, 32, 201
 - merocrinas, 22
 - mucosas en las glándulas salivares, 24
 - paratiroides, 162
 - características histológicas, 162
 - células
 - oxífilas, 162
 - principales, 162
 - parótidas, 25, 28, 101
 - características histológicas, 25
 - pineal, 158, 159
 - prostática, 192
 - salivares, 24, 25, 99, 100, 101, 102, 103
 - características histológicas, 24, 25
 - del labio, 98
 - grandes, 24, 25, 101, 102, 103
 - mixtas, 24, 102
 - pequeñas, 24, 100
 - semilunas serosas, 24
 - serosas, 25, 101
 - sistema de conductos excretores, 25
 - sublinguales, 103
 - submandibulares, 24, 25, 102
 - conducto excretor de, 20
 - sebáceas, 22, 90, 93, 95, 98
 - características histológicas, 95
 - forma de secreción, 22, 95
 - sin conductos, 153
 - sublinguales, 103
 - submandibular, 102
 - características histológicas, 24
 - sudoríparas
 - apocrinas, 22, 94, 95, 96
 - características histológicas, 95
 - forma de secreción, 96
 - ecrinas, 90, 96
 - características histológicas, 96
 - conducto excretor, 96
 - tiroides, 18, 26, 160, 161
 - células
 - C, 161
 - foliculares, 160
 - estructura general de, 160
 - tubulares simples, 23
 - unicelulares, 114, 117
 - uterinas, 177, 178, 179, 195
- Glia, 58
- Globo ocular, 205
- Glomérulo(s)
 - renales, 146, 147, 148
- Glucagón, células secretoras de, 124
- Glucógeno, en hepatocitos, 13, 129
- Grandes venas, 74
- Gránulo(s), 73
 - de melanina, 14, 82
 - de queratohialina, 92
 - de secreción, 12, 26

específicos, en los granulocitos neutrófilos, 36, 37
Granulocitos basófilos, 37
 eosinófilos, 31, 36, 37
 en extendidos sanguíneos coloreados, 36
 neutrófilos, 36, 37
 en extendidos sanguíneos coloreados, 36, 37
Grasa parda, 31
Grupo(s)
 isogénicos del cartilago

H

Habénula, 158
Helicotrema, 216
Heparina, metacromasia, 32
Hepatocitos, 126, 127
Hígado, 125-129
 ácino, 125
 canalículos biliares, 129
 características generales histológicas, 125
 células
 de Kupffer, 14, 73, 127, 128
 hepatocitos, 14, 73, 126, 127
 glucógeno en, 13, 129
 endotelio en los sinusoides, 14, 73, 126
 espacio(s)
 de Disse, 127
 perisinusoidales, 127
 estroma de tejido conectivo, 125, 126
 lobulillo hepático clásico, 125
 retículo intralobulillar, 28, 127
 sinusoides, 14
 triada portal, 125, 126
 triada de Glisson, 125, 126
 vena central, 125, 126, 127
 vesícula biliar, 130
 vías biliares intrahepáticas, 126
Hileras de hepatocitos, 14, 126, 127
Hilio
 del ovario, 168
 renal, 144
Hipófisis, 156, 157
 características generales, 156, 157
 células
 acidófilas, 156
 basófilas, 156
 corticotrofas, 156
 cromóforas, 156
 gonadotróficas, 156
 mamotróficas, 156
 somatotróficas, 156
 lóbulo anterior, 156
 neurohipófisis, 157
 pars distalis, 156
 coloración, 26, 156
 producción hormonal, 26, 156
 pars intermedia, 157
 células basófilas, 157
 pars distalis, 157
 pars tuberalis, 157
 pituicitos, 157

 sistema porta, 157
Hiponiquio, 95
Hormonas
 almacén extracelular de, 26
 almacén intracelular de, 16
Hueso(s)
 características histológicas, 43, 44
 compacto, 43, 44
 compacto primitivo, 45
 desarrollo, 44, 45, 46, 47
 esponjoso primitivo, 45
 formación, 46
 largos crecimiento longitudinal, 45, 46, 47
 planos del cráneo, remodelación, 44, 45
Huso mitótico, 15

I

Ileon, 118
Inclusiones celulares, 13, 14
 pigmentos endógenos, 13
 pigmentos exógenos, 14
Insulina, células secretoras de, 124
Intestino
 delgado, 115, 116, 117, 118
 estructura general de la pared, 115
 células
 caliciformes, 22, 117
 endocrinas, 117
 epiteliales, 19, 23, 117
 criptas de Lieberkühn, 116
 glándulas tubulares, 116
 irrigación, 122
 lámina propia, 12, 22, 31, 115, 116
 placas de Peyer, 118
 túnica
 mucosa, 19, 23, 115, 116
 muscular de la mucosa, 115, 116
 serosa, 115
 submucosa, 115, 116
 vellosidades, 23, 115, 116, 117
 grueso, 119, 120, 121, 122
 apéndice vermiforme, 121
 criptas de Lieberkühn, 23, 121
 epitelio, 120
 lámina
 muscular de la mucosa, 119, 120
 propia, 50, 119, 121
 túnica
 mucosa, 119, 120
 muscular mucosa, 120
 submucosa, 119, 120
 terminal
Involución del timo, 78
Iris, 207, 209, 210
 características generales histológicas, 209
 epitelio
 anterior, 209, 210
 posterior, 14, 209, 210
 esfínter de la pupila, 209
 estroma, 209, 210
 músculo dilatador de la pupila, 209
 porción irídica de la retina, 209, 210

Islote(s) de Langerhans, 123, 124
coloración, 124
histofisiología, 124
tipos celulares, 124

J

K

L

Laberinto

coclear, 219, 220

características generales, 219

células

ciliadas

externas, 676

internas, 676

de Deiters, 681

de Hensen, 682

de sostén, 675, 682

del pilar

externo, 680

interno, 680

falángicas

externas, 680

cresta de inserción de la membrana

basilar, 219

espacio de Nuel, 220

estría vascular, 219

ganglio espiral, 216

lámina espiral ósea, 216

ligamento espiral coclear, 216

membrana

basilar, 219

de Reissner, 219

tectoria, 219, 220

vestibular, 219, 220

nervio coclear, 219

órgano de Corti, 216, 219, 220

rodete del ligamento espiral, 219

túnel de Corti, 220

membranoso, 216, 217, 218, 219

cresta ampular, 217, 218

óseo, 216, 217

caracol, 216, 219

células perilinfáticas, 218

cóclea, 218

columela, 216

conductos semicirculares óseos, 218

espacio perilinfático, 218

vestibular, 217, 218

cúpula, 218

Labio(s), 98

Lagunas en el tejido óseo, 43, 44

Lámina(s)

cribosa de la esclerótica, 212

elástica, fenestradas, 68, 69

externa

en arterias

elásticas, 68, 69

musculares, 70

interna

en arterias musculares, 29, 70, 71, 72

en arteriolas, 72

epiescleral, 206

espiral ósea, 216, 219

fusca de la esclerótica, 206

intersticiales, 223

limitante anterior de la córnea, 206

limitante posterior de la córnea, 206

muscular de la mucosa, 108, 109

supraciliar, en el cuerpo ciliar, 208

supracoroidea, 207

Laminillas, del tejido óseo, 43, 44

Laringe, 133

Lecho microvascular, 72

ungueal, 95

Lengua, 99, 100

corpúsculos gustativos, 100

glándulas salivales, 100

salivales mixtas, 24

músculo de, 50, 99, 100

Leucocitos, 36, 37

mononucleares, 37

Ligamento(s)

espiral (en el ligamento coclear), 216, 219

Limbo, 207

esclerocorneal, 207

red trabecular, 207

lámina epiescleral, 219

Linfocitos, 37, 83

en el timo, 79

Lipofucsina, 13

Lisosomas, 13

en el túbulo renal proximal, 13

Lobulillo(s)

hepáticos clásicos, 125

mamarios, 200, 201, 202

pulmonares, 141

testicular, 182

Lóbulo(s)

anterior de la hipófisis, 156

posterior de la hipófisis, 157

M

Macrófagos

alveolares, 14, 31, 83, 140

tinción supravital de, 31

capacidad fagocítica, 14

Mácula densa del túbulo renal distal, 147, 148

Mamas. Véase Glándulas mamarias

Mastocitos, 32

Matriz

cartilaginosa, 42

territorial (cápsula) del cartílago, 42

dentaria, 104, 105

del esmalte, 105, 106

del pelo, 94

mesangial, en los corpúsculos renales, 146,

148

ósea, 44

ungueal, 95

Mecanismo(s)

de secreción

apocrino, 22

- holocrino, 22
- merocrino, 22
- Mediastino testicular (cuerpo de Highmore), 186
- Médula
 - adrenal, 163
 - características histológicas, 165
 - células
 - cromafines, 165
 - ganglionares simpáticas, 165
 - del pelo, 93, 94
 - en los ganglios linfáticos, 30, 80, 82, 83
 - óssea, 38-40
 - compartimento hemopoyético, 38
 - primitiva, fetal, 38, 46
 - roja, 38
 - renal, 144, 145, 149, 150
- Megacarioblasto, 38, 40
- Megacariocito, 38, 40
- Melanina en la epidermis, 92
- Melanocitos, 92
 - en el iris, 220
 - gránulos de melanina, 14
 - reacción de DOPA, 92
- Metafase, acrosomas en, 15
- de mitosis, 15, 40
- Membrana(s), 39
 - basal, 29
 - fóliculo de ovario, 170, 172
 - glomérulo renal, 148
 - tubos seminíferos, 183, 184
 - basilar
 - en el laberinto coclear, 219, 220
 - tectoria, en el órgano de Corti, 220
 - celular, 11
 - de Bowman, 206
 - de Bruch (en el ojo), 207, 208
 - de Descemet, 206
 - de Reissner, 219
 - elásticas fenestradas, 68, 69
 - limitante externa de retina, 211
 - interna de retina, 211
 - nuclear, 14
 - sinovial, 48
 - tectoria, 219, 220
 - vestibular, 219
- Meninges, 158
- Mesangio, 146, 148
- Mesénquima, 30, 104
 - de las vellosidades coriónicas, 196
- Mesodermo, 196
- Mesosálpinx, 175, 176
- Mesotelio del ovario, 169
- Mesovario, 168
- Metacéntrico, 15
- Metacromasia, demostración de, 32
- Metafase, 15, 16
- Metamielocito, 39
 - en cayado, 39
- Microglia, 58
- Mielina, 59
 - vaina de mielina, 59
- Mieloblasto, 39
- Mielocito, 39
- Miocardio, 51, 52, 53, 75, 76
- Miofibrillas, en el músculo esquelético, 50
- Miometrio, 177, 180
- Mitocondrias, 11
- Mitosis, 15, 16
 - anafase, 16
 - metafase, 15, 16, 40
 - profase, 16
 - telofase, 16
- Modiolo, 216
- Monocitos, 37
- Mucosa
 - de la lengua, 99
 - de las vías urinarias, 151, 152, 153
 - del intestino delgado, 19, 22, 23, 116
 - esofágica, 20, 109
 - gástrica, 10, 23, 112
 - cuerpo del estómago, 112
 - glándulas corpofúndicas, 10, 112, 113
 - laríngea, 133
 - olfatoria, 132
 - oral, 98
 - respiratoria nasal, 132
- Mucus, 22
 - en el estómago, 23
- Músculo(s), 50-53
 - cardíaco, 51, 52, 53, 75
 - características en el microscopio óptico, 51, 52, 53, 75, 76
 - discos intercalares, 52
 - microvascularización, 53
 - ciliar, 207, 208
 - cremaster, 190
 - de la lengua, 50
 - dilatador de la pupila, 209, 210
 - esfínter de la pupila, 209, 210
 - esquelético, 50, 52, 53
 - de la lengua, 99, 100
 - microvascularización de, 52
 - liso, 10, 50, 51
 - características en el microscopio óptico, 10, 50, 51
 - miofibrillas, 10, 50
 - orbicular (oris), 98
- N
- Nefrona, 146, 147
- Nervios, 59, 60
 - óptico, 212
 - periférico, 59, 60
- Neurofibrillas, 10, 57
- Neurohipófisis, 157
- Neuronas, 56, 57, 61, 63, 64
 - aparato de Golgi, 12
 - forma, 56
 - lipofucsina, 13
 - motoras del asta anterior de la médula, 56, 57
 - multipolares, 11, 56, 57
 - neurofibrillas, 10
 - núcleo, 11
 - prolongaciones (dendritas y axón), 56
 - sensitivas, 57

seudounipolares, 57
sustancia de Nissl, 11, 57
Nodo de Ranvier, 59
Normoblasto, 39, 40
Núcleo(s), 10
 coloración de Feulgen, 16
 mitosis, 40
 morfología general, 14
 organelas nucleares, 14
 pulposo, en los discos intervertebrales, 48
Nucléolo, 14

O

Odontoblastos, 105, 106
Oído, 2, 15-200
 ampolla de conducto semicircular, 218
 caracol
 membranoso, 219, 220
 óseo, 216
 células ciliadas externas, 220
 ciliadas internas, 220
 de los pilares, 220
 de sostén de cresta ampular
 de borde interno, 220
 del borde externo, 220
 falángicas, 220
 perilinfáticas, 217
 cóclea, 216
 conducto coclear, 219
 cúpula de cresta ampular, 217
 espacio de Nuel, 220
 helicotrema, 216
 conducto(s)
 coclear, 216
 semicirculares, 217
 espacio perilinfático, 216
 ganglio espiral, 216
 membrana basilar, 219
 órgano de Corti, 216, 219, 220
 ligamento espiral, 216
 modiolo, 216
 rampa timpánica, 216
 rampa vestibular, 216
Ojo, 205-214
 ángulo iridocorneal, 207
 bastones, 211
 capa de conos y bastones, 211
 conjuntiva, 214, 213
 conos, 211
 córnea, 15, 206, 214
 coroides, 207
 cristalino, 212, 214
 cuerpo
 ciliar, 207
 vítreo, 214
 desarrollo, 214
 disco del nervio óptico, 212
 esclerótica, 206
 esfínter de la pupila, 209
 glándulas lagrimales, 213
 iris, 14, 209, 210
 músculo
 ciliar, 207, 208

 dilatador de la pupila, 209
 nervio óptico, 212
 párpados, 214
 retina, 211
 túnica
 fibrosa del globo ocular, 206
 nerviosa del globo ocular, 211
 vascular del globo ocular, 207
 úvea, 207, 208, 209

Oligodendrocito, 58

Oocito, 168, 169, 170, 171

Organo(s)

 de Corti, 216, 219, 220
 del esmalte, 104, 105
 linfoides, 78-87
 amígdala palatina, 87
 bazo, 84, 85, 86
 ganglio linfático, 80, 81, 82, 83
 timo, 78, 79

Osificación

 centros de osificación primarios, drafisis,
 44, 45
 endocondral, 45, 46, 47
 intramembranosa, 44, 45

Osteoblastos, 44

Osteocitos, 43, 44

Osteoclastos, 44

Osteogénesis, 44, 45, 46, 47

Osteoide, 44

Osteona, sistema de Havers, 43, 44

Ovarios, 168-174

 características generales, 168

 células

 foliculares, 10, 170
 intersticiales, 168, 172
 luteínicas
 de la granulosa, 174
 de la teca, 174

 corona radiada, 171

 corteza, 168, 170

 cuerpo(s)

 albicans, 174
 lúteo, 173, 174

 cúmulo oóforo, 171

 desarrollo de los folículos primordiales, 168

 folículos, 168, 169, 170, 171, 172

 primarios, 168, 169

 primordiales, 168, 169, 170

 secundarios, 168, 171, 172

 médula, 168, 169

 oocito, 10, 168, 169, 170, 171

 teca, 169, 170, 171

 externa, 172

 interna, 172

P

Páncreas

 características generales, 24, 123, 124

 endocrino, islotes de Langerhans, 123, 124
 tipos celulares, 124

 exocrino

 acinos, 11, 12, 22, 24, 123

 células centroacinosas, 123

- conductos excretores, 123
- Papila(s)
- de la lengua, 99, 100
 - caliciformes, 99
 - filiformes, 99
 - foliadas, 100
 - fungiformes, 99
- del nervio óptico, 212
- dentaria, 104
- dérmicas, 20, 91
- en el pelo, 94
- linguales, 100, 99
- renales, 144, 151
- Paratiroides, 162
- Pared
- alveolar
 - características histológicas, 140
 - células
 - alveolares tipo I, 140
 - alveolares tipo II, 140
 - del tabique, 140
 - epitelio, 140
 - macrófagos alveolares, 140
 - red capilar, 140
 - tejido conectivo, 140
- arterial, características, 68, 69, 70, 71, 72
- capilar, características, 72
- sinusoidal, características, 73
- venosa, características, 73, 74
- Parótida, 101
- Párpados, 214
- Pars
- convoluta del túbulo renal
 - distal, 146, 147
 - proximal, 146, 147
 - distalis de la hipófisis, 156
 - características histológicas, 26, 156
 - células
 - acidófilas, 156
 - alfa, de Romeis, 156
 - basófilas, 156
 - beta, de Romeis, 156
 - delta, de Romeis, 156
 - corticotrofas, 156
 - cromóforas, 156
 - eta, de Romeis, 156
 - gonadotróficas, 156
 - mamotróficas, 156
 - somatotróficas, 156
 - tirotrólicas, 156
 - coloración, 156
 - de PAS, 156
 - distribución celular, 156
 - intermedia de la hipófisis, 157
 - nervosa
 - de la hipófisis, 157
 - tuberalis de la hipófisis, 157
 - pilórica del estómago, 113
- Pelo(s)
- características histológicas, 93, 94
 - matriz, 94
 - zona
 - de diferenciación, 94
 - germinativa, 94
 - queratogénica, 93, 94
- Pene, 154, 193
- cuerpo(s)
 - cavernosos, 154, 193
 - esponjoso, 154, 193
 - piel, 193
- Pericardio, 75, 76
- Pericondrio, 42, 45
- del cartílago traqueal, 134
- Perimetrio, 177
- Perineuro, 60
- Periostio, 46
- Piel, 90-96
- anejos, 90, 93, 94, 95, 96
 - finas, 90, 92, 93
 - glándulas, 90, 93, 95, 96
 - gruesa, 90, 91, 92
- Pigmentos
- de lipofusina, 13
 - endógenos, 13, 14, 210, 211
 - exógenos, 14
- Píloro, 114
- Pinealocitos, en la glándula pineal, 158, 159
- Pirámides renales, 144
- Pituicitos, 157
- Placa(s)
- coriónica, 194, 196
 - de Peyer, en el intestino delgado, 118
- Placenta, 194-197
- a término, 194, 196
 - brote sincitial, 196
 - inmadura, 196
- Plaquetas, 36
- Plasmalema, 11
- Pleura, 141
- pulmonar, 141
 - visceral, 141
- Plexo(s)
- capilar, demostrado con inyección de tinta china, 122
 - coroideo, 65
 - pampiniforme, 190
 - submucoso, de Meissner, 61
- Pliegues circulares, de Kerckring, 115
- Podocitos, 146, 147
- Polipéptidos pancreáticos, 124
- Polo
- urinario de un corpúsculo renal, 146, 147
 - vascular del corpúsculo renal, 148
- Poro(s) gustativo, 100
- Predentina, 105, 106
- Proceso(s)
- ciliares, 207, 208
 - perivasculares, en los astrocitos, 58
- Profase de mitosis, 16
- Promielocito, 39
- Prominencia espiral, laberinto coclear, 219
- Próstata, 192
- alvéolos glandulares, 24, 192
 - cápsula, 192
 - características generales, 192
 - concreciones, 192

- cuerpos amiláceos, 192
 - estroma, 192
 - Puente intercelular, 92
 - Pulmones, 136-141
 - ácino respiratorio, 139
 - alvéolos, 136, 137, 138, 139, 140, 141
 - árbol bronquial, 136, 137, 138, 139, 141
 - atrio, 139
 - barrera de difusión alveolocapilar, 471
 - bronquíolos, 138, 139, 141
 - respiratorios, 138
 - terminales, 139
 - bronquios, 136, 137
 - características generales, 136
 - células
 - alveolares grandes, 140
 - "del polvo", 140
 - del tabique, 140
 - epiteliales planas alveolares, 140
 - conductos alveolares, 139
 - epitelio alveolar, 140
 - histogénesis, 141
 - lobulillos, 141
 - macrófagos alveolares, 140
 - pared alveolar, 140
 - pleura, 141
 - sacos alveolares, 139, 140
 - tabiques conjuntivos, 141
 - Pulpa
 - blanca, en el bazo, 84, 85
 - dentaria, 105, 106
 - roja del bazo, 84, 85, 86
- Q**
- Queratina
 - blanda, 91
 - dura, 94
 - ungueal, 95
 - Queratinocitos, 91, 92
 - Queratocitos (en la córnea), 200
- R**
- Raíz
 - del pelo, 93, 94
 - dentaria, 107
 - Rampa
 - timpánica, 216, 219
 - vestibular, 216, 219
 - Rayo medular, en la corteza renal, 144, 145
 - Rete testis, 182, 186
 - Reticulina, 83
 - Retículo
 - estrellado, en el primordio dentario, 104, 105, 106
 - Reticulocito, 38
 - Retina, 211
 - capa
 - de células ganglionares ópticas, 211
 - de conos y bastones, 211
 - de fibras
 - del nervio óptico, 211
 - nerviosas, 211
 - de fotorreceptores, 211
 - ganglionar, 211
 - granulosa
 - externa, 211
 - interna, 211
 - limitante
 - externa, 211
 - interna, 211
 - nuclear
 - externa, 211
 - interna, 211
 - pigmentaria, 211
 - plexiforme
 - externa, 211
 - interna, 211
 - disco del nervio óptico, 212
 - epitelio pigmentado, 211
 - nervio óptico, 212
 - Riñones, 144-151
 - aparato yuxtaglomerular, 148
 - asa de Henle, 149
 - capilares glomerulares, endotelio, 146, 147, 148
 - cápsula
 - de Bowman, 146
 - renal, 144
 - características generales, 144
 - células mesangiales, 146, 147, 148
 - conductos papilares (de Bellini), 150
 - corpúsculo renal, 145, 146, 147, 148
 - corteza, 144, 145, 146, 147, 148
 - mácula densa, 148
 - matriz mesangial, 148
 - médula, 144, 145, 149, 150
 - membrana basal glomerular, 148
 - nefrona
 - cortical, 146, 147
 - yuxtamedular, 145
 - papila del, 151
 - podocitos, 146, 147
 - rayos medulares, 145
 - segmento delgado, 149
 - tejido intersticial, 150
 - tubo(s), 29
 - colectores, 148, 149
 - distal, 147, 148
 - urinífero, 146
 - vasos sanguíneos de, 150
 - Rodete del ligamento espiral, 219
- S**
- Saco(s)
 - alveolares, 139
 - dentario, 104
 - Sangre, 36-40
 - Sarcómero, 52
 - Secreción
 - apocrina en la glándula sudorípara, 22
 - holocrina en glándulas sebáceas, 22
 - merocrina, 22
 - Segmento terminal de los tubos seminíferos, 186
 - Semilunas
 - de von Ebner (serosas), 24, 102, 103

- serosas, en las glándulas salivales, 102, 103
- Seno(s)**
- corticales, en los ganglios linfáticos, 80, 81
 - de Rokitsky-Ashoff, 130
 - medulares, en los ganglios linfáticos, 82, 83
 - subcapsular, en los ganglios linfáticos, 80, 81
- Septum del pene**, 193
- Sinoviocitos**, 48
- Sinus de riñón**, 144
- Sinusoides**
- en el bazo, 84, 86
 - en el hígado, 38, 14, 73, 126, 127
 - en la corteza adrenal, 164
 - en la hipófisis, 156
 - en la médula ósea, 38
 - venosos, en la médula ósea, 211
 - venosos, en útero, 195
- Sistema(s)**
- de conductos excretores, en las glándulas exocrinas, 25
 - de Havers
 - definitivo, 43, 44
 - primitivo, 45
 - de vasos porta, 157
 - intersticiales, hueso, 44
- Somatostatina (GHRH)**
- células productoras en
 - islotas de Langerhans, 124
 - mucosa de intestino delgado, 117
- Submetacéntrico**, 15
- espiral
 - del laberinto coclear, 219, 220
- Sustancia**
- blanca, 58, 64
 - gris (en la corteza cerebral), 64
- T**
- Teca**
- exterior, de los folículos secundarios, 172
 - folicular, en el ovario, 169, 170, 171, 172
 - interna de los folículos secundarios, 172
 - interna, células, en la formación del cuerpo lúteo, 173
- Tejido(s)**
- adiposo
 - amarillo (unilocular), 30
 - multilocular (pardo), 31
 - unilocular, 14, 30, 48
 - cartilaginoso, 42, 43
 - celular subcutáneo, 90
 - conectivo, 28, 29
 - células en
 - adiposas, 30, 31
 - mesenquimáticas, 30
 - plasmáticas, 31
 - reticulares, 30, 168
 - denso, irregular, 28, 32
 - elástico, 29
 - irregular, 28
 - regular, 33
 - elástico, 68, 69
 - fibras
 - de colágeno, 28
 - elásticas, 29
 - reticulares, 28
 - fibroblastos, 29, 31
 - granulocitos eosinófilos, 31
 - intersticial del testículo, 182, 183, 184, 185
 - laxo, 31, 32
 - macrófagos, 31
 - mastocitos, 32
 - mucoso, 33, 197
 - periportal, en el hígado, 125, 126
 - reticular, 30, 33
 - en el tejido
 - linfoide, 33
 - no linfoide, 127
 - sustancia fundamental, 33
 - de sostén, 41
 - epitelial, 17
 - esqueléticos, 42-48
 - intersticial, en el testículo, 183, 184, 185
 - linfoide, 77
 - muscular, 50-53
 - nervioso, 56-65
 - óseo, 43, 44, 45, 46, 47
 - células, 43, 44
 - compacto, 43, 44
 - esponjoso, 45
 - formación, 46, 47
 - laminar, 43, 44
 - láminas, 43, 44
 - maduro, 43, 44
 - matriz orgánica, 44
 - primitivo, 45
- Telofase de la mitosis**, 16
- Tendones**, 33, 52
- Terminaciones nerviosas aferentes**
- encapsuladas, 62
- Testículos**, 182-186
- barrera hematotesticular, 184
 - características generales, 182
 - células
 - de Leydig, 183, 184, 185
 - de Sertoli, 184, 185
 - intersticiales, 184, 185
 - epitelio seminífero, 184
 - espermátides, 184, 185
 - espermatoцитos primarios, 184
 - espermatogénesis, 184
 - espermatogonias, 184
 - espermatozoides, 184, 185
 - espermioagénesis, 184
 - tejido intersticial, 184
 - túbulos seminíferos, 182, 183, 184, 185
- Timo**, 78, 79
- adipocitos, 78
 - cápsula, 78, 79
 - células
 - reticulares epiteliales, 79
 - corteza, características histológicas, 79
 - estructura general de, 78
 - involución, 78
 - linfocitos, 79
 - lobulillos, 78
 - médula, características histológicas, 79

- tipos celulares, 79
- trabéculas, 78
- Tinción
- de Azán
 - adrenales, 163
 - coroides, 207
 - cuerpo pineal, 158
 - eritrocitos, 53
 - fibras colágenas, 28
 - hipófisis, 156
 - músculo cardíaco, 52
 - músculo esquelético, 52
 - oocitos, 10
 - paratiroides, 162
 - de azul de toluidina, 32
 - de células nerviosas, 50
 - de Bodian
 - cuerpo pineal, 159
 - tejido nervioso, 56
 - de Cajal
 - sistema nervioso, 10, 57
 - de DOPA
 - melanocitos, 92
 - de Feulgen
 - cromosomas, 16
 - de Golgi
 - canalículo biliar, 120
 - células nerviosas, 56
 - de May-Grünwald-Giemsa, 36, 37, 39, 40
 - de Orceína
 - de cartilago elástico, 43
 - de cromosomas, 15
 - de fibras elásticas, 29
 - de láminas elásticas, 29
 - de paredes alveolares, 140
 - de osmio
 - de lípidos, 30
 - de Papanicolaou de extensiones vaginales, 181
 - de PAS
 - borde en cepillo, 117
 - membrana basal, 148
 - de sudán, 14
 - de tiónina de células nerviosas, 11, 57
 - de Van Gieson
 - colon, 119
 - fibras colágenas, 28
 - ganglios linfáticos, 81
 - glándula parótida, 101
 - músculo liso, 51
- Tiroides, 160, 161
- Trabéculas
- en el bazo, 84, 85
 - en el cuerpo cavernoso del pene, 193
 - en el ganglio linfático, 80, 81
 - en el tejido óseo, 84, 85, 86
- Tráquea, 134
- características generales histológicas, 134, 135
 - cartílagos, 134
 - epitelio, tipos celulares, 19, 135
 - glándulas, 134, 135
 - mucosa, 19, 134, 135
 - túnica submucosa, 134, 135
- Triada portal, 125, 126
- Trompas
- de Falopio, 175, 176
 - ampolla, 175
 - células
 - ciliadas, 176
 - secretoras, 176
 - estructura pared de, 175
 - istmo de, 176
 - túnica
 - mucosa, 175, 176
 - muscular, 175, 176
 - serosa, 175, 176
- Tubo(s) colectores renales, 148, 149
- Tubo digestivo, 109, 115, 119
- Túbulo(s)
- del riñón
 - contorneado distal, 146, 147, 149
 - proximal, 146, 147, 148, 149
 - de la dentina, 107
 - rectos, en el testículo, 186
 - seminíferos, 182, 183, 184, 185
- Túnel
- de Corti, 220
- Túnica
- albugínea
 - de los ovarios, 168, 169
 - de los testículos, 182
 - del pene, 193
- U
- Uñas, 95
- lecho ungueal, 95
- Uréter, 151
- túnica
 - mucosa, 151
 - muscular, 151
 - adventicia, 151
- Uretra femenina, 23, 153
- masculina, 154
 - mucosa de uretra femenina, 23, 153
- Utero
- características generales, 177
 - cérvix de, 180
 - citología exfoliativa, 181
 - cuerpo de, 177, 178, 179
 - endocérvix, 180
 - endometrio, 177, 178, 179
 - modificaciones cíclicas, 179
 - epitelio de superficie de, 177, 178
 - glándulas uterinas, 177, 178, 179, 195
 - miometrio, 177, 180
 - perimetrio, 177
 - sinusoides venosos de, 195
- V
- Vagina, 181
- células eosinófilas, 181
 - células naviculares, 181
 - epitelio, 181
 - túnica
 - adventicia, 181

- mucosa, 181
- muscular, 181
- Vaina(s)
 - de mielina, 181
 - coloración, 59
 - de Schwann, 59
 - de tejido conectivo, en el folículo piloso, 93, 94
 - linfoides periarteriales, en el bazo, 85
 - radicular
 - externa, en el folículo piloso, 93, 94
 - interna, en el folículo piloso, 93, 94
- Vasos
 - coriónicos, 194
 - linfáticos colectores, 76
 - eferentes de ganglio linfático, 80
 - renales, 150
 - sanguíneos
 - estructura de la pared, 68, 69, 70, 71, 72, 73, 74
- Vejiga urinaria, 152
 - túnica
 - mucosa, 20, 152
 - muscular, 152
 - submucosa, 152
- Vellosidades
 - coriales, 194, 196
 - de anclaje, 195
 - intestinales, 115, 116, 117
 - plexocapilar, 122
- Vena(s), 74
 - cava inferior, 74
 - central del lobulillo, en el hígado, 125, 126, 127
 - de la pulpa del bazo, 85
 - estrelladas, en el riñón, 144
 - grandes, 74
 - medianas, 74
 - médula adrenal, 165
 - pequeñas, 74
 - porta, rama intrahepática de, 126
 - portales, en la circulación hipofisaria, 157
 - trabeculares, en el bazo, 85
 - umbilical, 197
- Vénulas
 - colectoras, 72, 73
 - de coroides, 207
 - musculares, 73
 - poscapilares en los ganglios linfáticos, 83
- Vesícula biliar, 130
 - seminal, 191
- Vía(s)
 - aéreas
 - inferiores, 134, 135, 136, 137, 138, 139
 - superiores, 132, 133
 - urinarias,
 - características histológicas, 151, 152, 153, 154
 - túnica
 - mucosa, 151, 152, 153
 - muscular, 151, 152, 153
 - uretra
 - femenina, 153
 - masculina, 154
- Y
 - Yeyuno, 116
- Z
 - Zona(s)
 - cutánea del ano, 122

